The University of Osaka
Institutional Knowledge Archive

Title	心筋梗塞巣の検出におけるparallel imaging併用三次元心筋遅延造影MRIの有用性
Author(s)	鈴木, 清寿; 似鳥, 俊明; 横山, 健一 他
Citation	日本医学放射線学会雑誌. 2005, 65(2), p. 114-120
Version Type	VoR
URL	https://hdl.handle.net/11094/17931
rights	
Note	

The University of Osaka Institutional Knowledge Archive : OUKA

https://ir.library.osaka-u.ac.jp/

The University of Osaka

心筋梗塞巣の検出におけるparallel imaging併用三次元心筋遅延造影MRIの有用性

鈴木　清寿[1)]　似鳥　俊明[1)]　横山　健一[1)]　高橋　修司[1)]　吉野　秀朗[2)]
西村　徹[2)]　中村健太郎[2)]　村上　晋也[3)]　竹本　周平[4)]　久原　重英[4)]

1)杏林大学医学部放射線医学教室　2)同第2内科学教室
3)同医学部付属病院放射線部　4)東芝メディカルシステムズ株式会社

Clinical Evaluation of 3D Delayed-enhancement MRI Using Parallel Imaging in the Assessment of Myocardial Viability

Shinju Suzuki[1)], Toshiaki Nitatori[1)], Kenichi Yokoyama[1)], Shuji Takahashi[1)], Hideo Yoshino[2)], Toru Nishimura[2)], Kentaro Nakamura[2)], Shinya Murakami[3)], Shuhei Takemoto[4)], and Shigehide Kuhara[4)]

This study aimed to evaluate the efficacy of breath-hold three-dimensional (3D) delayed-enhancement MRI using parallel imaging in terms of the effect of parallel imaging on the image quality and visualization of myocardial infarction. Twenty-two patients (17 men and 5 women) with suspected myocardial infarction underwent breath-hold 3D late-enhanced viability examination at least 30 days after occurrence. All patients underwent a Tl-scintigraphy examination. First, 10 patients were examined without applying parallel imaging, then the next 12 patients were studied using parallel imaging. All 3D late-enhanced images at the short axis were acquired 10, 15, and 20 min after an injection of contrast agent, and both the long axis and the four-chamber views were acquired after 15 min. In quantitative analysis, the late-enhanced myocardial images at 10, 15, and 20 min showed higher contrast-to-noise ratios (CNR) in parallel imaging than those with no parallel imaging. During the time-intensity curve of the myocardium, no significant change was observed at 10 or 15 min; however, marked signal reduction was observed at 20 min. In diagnostic evaluation, images obtained with parallel imaging were superior to those without parallel imaging. In general, the application of parallel imaging reduces acquisition time with an expense of reduction in SNR. However, the breath-hold 3D late-enhanced images with parallel imaging showed no apparent SNR reduction. Furthermore, parallel imaging provided clear edge definition between the infarction and the normal region. The reduction of acquisition time with parallel imaging may be less susceptible to fast cardiac motion. In conclusion, breath-hold 3D delayed-enhancement MRI using parallel imaging was highly evaluated in our study and may show promise in clinical application.

Research Code No.: *507.9*

Key words: *3D delayed-enhancement MRI, Parallel imaging, Myocardial infarction*

Received Jun. 9, 2004; revision accepted Jan. 13, 2005

1) Department of Radiology, Kyorin University School of Medicine
2) Department of Cardiology, Kyorin University School of Medicine
3) Department of Radiology, Hospital, Kyorin University School of Medicine
4) Toshiba Medical Systems Corporation

別刷請求先
〒181-8611　東京都三鷹市新川6-20-2
杏林大学医学部放射線医学教室
鈴木　清寿

はじめに

虚血性心疾患を主たる対象として，心臓疾患をmagnetic resonance imaging（以下MRI）で診断しようとする新しい診断法は，歴史的にはまだ浅いものの，複数の方法が出現し，従来診断の中心であった核医学や血管撮影に置き換わる勢いでその開発研究がなされている．この中でinversion recovery（以下IR）法を用いて遅延造影を撮像し，梗塞心筋と正常心筋とを分離描出する心筋遅延造影法は，その簡便さ，画質の鮮明さ，確実性の高さから既に評価が定まった感がある．この撮像法は二次元で行われることが多いが，われわれは最近開発された，いわゆるparallel imagingを本法に併用し，撮像時間の短縮化と患者負担の軽減化を図るべく三次元撮像法を導入し，臨床例での画質評価を行い，虚血性心疾患の診断への有用性について検討した．

対象および方法

対象は2002年11月から2003年8月までに心筋梗塞が疑われ，心筋遅延造影MRIが施行された計22例（男性17例，女性5例，48～78歳，平均年齢63.8歳）である．全例で発症から30日以上経過した慢性期に検査が施行されている．また，全例でMRI検査施行30日以内に，Thallium-201 Single Photon Emission Computed Tomography心筋シンチグラフィ（以下，心筋SPECT）（運動・薬物負荷の安静時撮像）が施行されている．使用装置は1.5Tesla超電導型MRI（東芝社製 EXCELART XG，最大傾斜磁場強度30mT/m，slue rate 150）であり，コイルはTorso SPEEDER coil（4チャンネルまたは8チャンネル）を使用した．パルスシーケンスはinversion recovery併用3D－ステディー・ステート法であり，最初の10例にはparallel imagingを併用せず，その後の12例にてparallel imaging（SPEEDER factor＝2）を併用して撮像を行った．なお本稿では一般名として“parallel imaging”を用いたが，実際はSPEEDER（東芝社製）というシーケンスを使用した．TR/TEは5.0msec/2.0msec，flip angleは10°，データ収集マトリックスは128×256であり，反転時間（TI：空間のゼロラインまでの時間）はparallel imaging非併用時が192msec，par-

allel imaging併用時が250msecを基準とし20msecきざみに正常心筋がnull point(信号がゼロ)となるように設定した．FOV 350mm，slice thickness 10mmとし，スラブ厚はおのおのの心臓の大きさにより100mmあるいは110mmとした．全例にて心電図同期下で撮像した．sampling windowは，parallel imaging非併用時240msec，併用時120msec，total scan timeは24H.Bであり，一回の呼吸停止下にて撮像が可能であった．造影剤はgadopentate dimeglumine(Gd-DTPA) 20mlを右肘静脈あるいは手背静脈から用手的に約１分かけて静注した．撮像は静注開始より10，15，20分後の計３回行った．撮像断面は基本的に心臓の短軸断像であるが，静注開始15分後には短軸像の他に長軸矢状断像，長軸水平断像も撮像した．

ここで得られた短軸像を基に，左室をまず長軸に垂直に1/3ずつ分割し，おのおの心基部，左室腔中央部，心尖部とした．さらに，心基部と左室腔中央部を90°ずつ４分割することにより，合計９つのセグメントが得られ，このセグメントを基に以下の評価を行った(Fig. 1)．

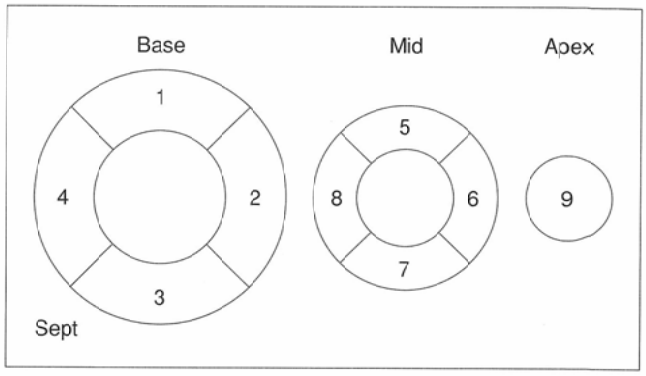

Fig. 1　Display of nine myocardial segments on a short axis plane used in this study.

１．正常心筋の視覚的評価

造影剤静注開始15分後の短軸像において，核医学所見や冠動脈造影所見なども考慮して正常と考えられた心筋セグメントに対する描出能についての視覚的評価を行った．セグメントごとに３名の読影医により，以下のように４段階の分類を行い，parallel imaging非併用群と併用群について，比較検討した．

４ポイント：すべての境界が鮮明に描出される．
３ポイント：鮮明とはいえないが，すべての境界の認識が可能である．
２ポイント：一部の境界が不明瞭である．
１ポイント：すべての境界が不明瞭である．

２．造影心筋の定量的評価

短軸像において，セグメントごとの造影心筋，正常心筋の信号強度を測定した．信号強度測定については，各セグメントから造影心筋，正常心筋ともにおのおの３カ所のROIを選択し，平均値をそのセグメントの信号強度とした．

contrast-to-noise ratio(CNR) = 造影心筋の信号強度－正常心筋の信号強度/バックグラウンドノイズの標準偏差と定義し，定量的評価を行った．parallel imaging非併用群と併用群ともに，おのおの静注開始10，15，20分後の評価を行い平均値 ± 標準偏差で記載した．

３．梗塞病変に対する診断能評価

静注開始15分後の遅延造影MRI所見と安静時(心筋SPECT)所見との対比をparallel imaging非併用群と併用群すべての症例において行った．評価はMRI所見，SPECT所見ともにおのおのの結果を知らない読影医３名で診断を行った．意見が不一致の場合は合議により決定した．MRIでは短軸像にて不明確な場合は，長軸矢状断像，長軸水平断像の所見も参照した．遅延造影が認められた梗塞病変については壁内深達度の評価も行い，深達度が心筋壁厚の50％以上と50％未満(内膜下梗塞)とに分類した．また静注開始10分後，20分後短軸像の所見とも比較し，経時的変化を検討した．

４．統計学的解析

統計学的解析についてはt-検定を使用し，$p < 0.05$を有意とした．

結　果

１．正常心筋の視覚的評価

parallel imaging非併用群と併用群におけるセグメントごとの平均スコアをFig. 2 に示す．すべてのセグメントにおいてparallel imaging併用群が非併用群と比較して有意に高値を示した．セグメント別では，parallel imaging非併用群でセグメント４および５が，parallel imaging併用群でセグメント４が最も高値を示した．一方，parallel imaging非併用群・併用群ともに，セグメント６が最も低値であった．

２．造影心筋の定量的評価

parallel imaging非併用群と併用群における経過時間ごとのCNRの平均値をTable 1 に示す．parallel imaging併用群の方が，静注開始から10分，15分，20分すべての時間において，非併用群より有意に高値を示した($p < 0.05$)．経過時間別では両群ともに10，15分後で変化がみられず，20分後で低値を示す傾向がみられた．

３．梗塞病変に対する診断能評価

心筋SPECT所見と対比し所見が異なったセグメントについての結果をTable 2 に示す．parallel imaging非併用群では，心筋SPECT所見で認められた欠損部位のうち，計５セグメントで遅延造影を確認できなかった．遅延造影が認められたセグメントのうち，１セグメントは内膜下に限定した造影効果であった．

parallel imaging併用群では心筋SPECTでの病変を良好に

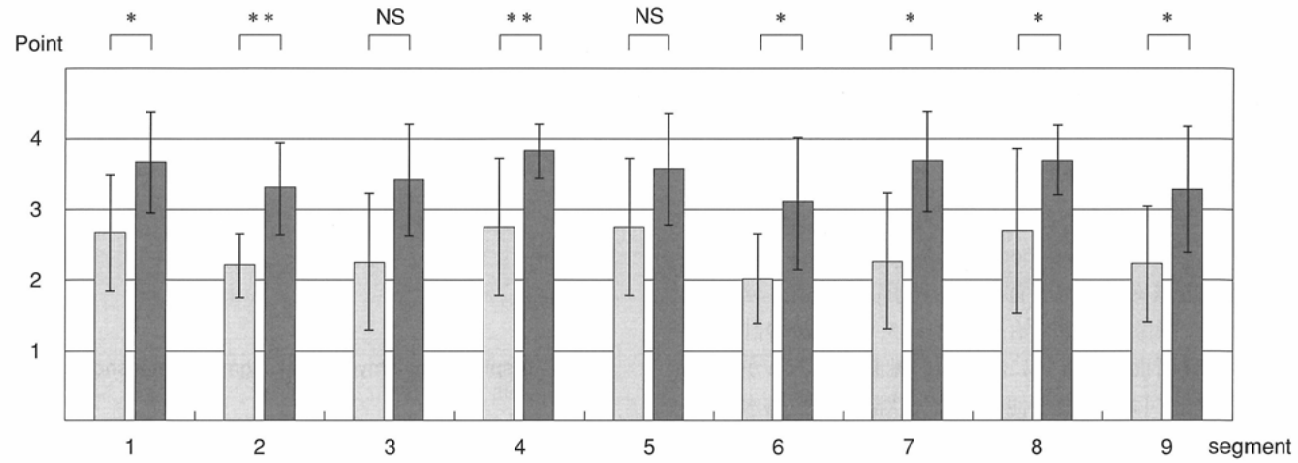

*: p<0.05, **: p<0.01, NS: no significant difference

segment	1	2	3	4	5	6	7	8	9
Without parallel imaging	2.67±0.83	2.20±0.46	2.25±0.96	2.75±0.96	2.75±0.96	2.00±0.63	2.25±0.96	2.67±1.15	2.20±0.82
With parallel imaging	3.67±0.71	3.30±0.67	3.43±0.79	3.83±0.39	3.57±0.79	3.09±0.94	3.67±0.71	3.67±0.49	3.25±0.89

Fig. 2　Visual evaluation of myocardial normal region. Comparison between the use and non-use of parallel imaging.

Table 1　Changes in myocardial delayed-enhancement contrast according to time after Gd-DTPA injection.

	Without parallel imaging			With parallel imaging		
10 min	18.54±6.32	NS	**	22.77±14.75	NS	**
15 min	16.04±6.77	*		22.07±15.19	**	
20 min	11.99±7.15			14.75±10.48		

*: p<0.05, **: p<0.01, NS: no significant difference

捉えることができ，計2セグメントで遅延造影を確認できないだけであった．一方，心筋SPECTにて病変を指摘できなかった計4セグメントで遅延造影効果を新たに確認できた．このうち2セグメントは内膜下病変として描出された．

遅延造影の経時変化では，ほとんど造影範囲に変化はみられなかった．ただしparallel imaging併用群での1セグメントにおいて，10分で病変が描出されず15分後で造影効果が新たに認められた症例が存在した．

考　察

1980年代から心筋梗塞の診断に造影MRIを用いる試みが行われてきた[1)-3)]．当初はspin echo法が用いられたが，この方法では撮像時間が長く，発症後数週間以内の亜急性期梗塞でないと十分な造影効果が得られず，呼吸や血流アーチファクトによる画質の低下もあり，梗塞巣の診断はしばしば困難であった．1990年代になると，高速撮像法の進歩により呼吸停止下での心電図同期撮像が可能となり，さらにinversion recovery(IR)法を用いることにより梗塞心筋と正常心筋とのコントラストが飛躍的に向上した．このため造影MRIによる心筋梗塞の診断法は一躍脚光を浴び，臨床的有用性についての報告が最近多くなされている[4)-10)]．

Table 2　Agreement of myocardial infarction between 3D myocardial delayed-enhancement MR imaging and ^{201}Tl SPECT (with and without parallel imaging).

Patient	MRI without parallel imaging	^{201}Tl SPECT
No. 1	3・7	3・7・9
No. 2	5・8	5・8・9
No. 3	none	8
No. 5	4	3・4
No. 8	none	5
No. 9	④・5・8・9	4・5・8・9
Patient	**MRI with parallel imaging**	**^{201}Tl SPECT**
No. 12	②・③・6・7・9	2・3・6・7・9
No. 13	1・2・⑥	1・2
No. 15	4・5・8・9	4・5・9
No. 16	③・7	3・7
No. 17	2・⑥	none
No. 20	3	3・5・9
No. 21	③・⑦	3・7

(○: Subendocardial infarction)

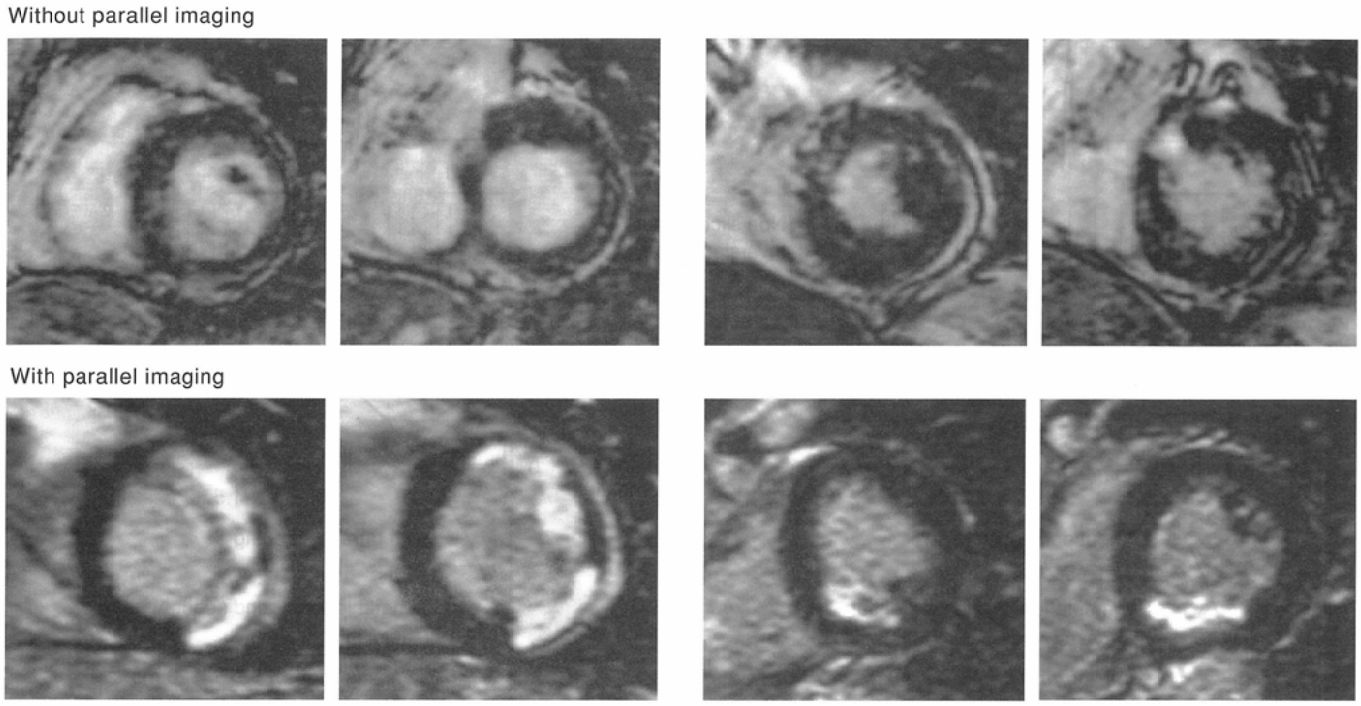

Fig. 3　Visual evaluation of myocardial enhancement. Comparison between the use and non-use of parallel imaging.
A: A 77-year-old woman with moderate transmural myocardial infarcts.
B: A 73-year-old woman with focal transmural myocardial infarcts.
Without parallel imaging provided unclear edge definition between the infarcts and the normal region. Moreover, the case shows blurring.
C: A 62-year-old man with large transmural myocardial infarcts.
D: A 59-year-old man with large transmural myocardial infarcts.
Parallel imaging provided clear edge definition between the infarcts and the normal region.

A	B
C	D

しかし，この撮像法は従来二次元で行われることが多く，患者に左室短軸像，長軸像のそれぞれを4～5回撮像するため，10回程度の息止めを強いており，虚血性心疾患患者を対象とする検査としてはさらに簡便な撮像法の開発が求められていた．今回われわれは，最近開発された，いわゆるparallel imagingを本法に併用し，撮像時間の短縮化と患者負担の軽減化を図るべく三次元撮像法を導入し臨床例での検討を行った．

parallel imagingは複数のコイルを用いてエンコードステップ回数を減らす手法で，1心拍当たりのデータ収集時間の短縮，収集心拍数(撮像時間)の減少が可能になる[11)-13)]．原理的には，その代償としてsignal-to-noise ratio(SNR)の低下を生じるが，心拍動の影響のより少ない画像を得ることができるため，正常心筋の描出能において，よりぼけの少ない画像を得ることができた(Fig. 3)．

またparallel imagingを併用すると，正常心筋の信号をnull point前後の極めて狭い範囲で収集するために，正常心筋の信号がより低下した画像が得られることで，結果的に造影心筋とのコントラストが高い遅延画像が得られたものと考えられる(Fig. 4)．

正常の心筋組織では，細胞内液が組織の水の80％以上を占める．これに対し細胞外液は20％以下であり，MRI造影剤Gd-DTPAはこの細胞外液分画に広く分布する．心筋梗塞が生じると，組織浮腫や心筋細胞膜障害などに伴い心筋細胞が減少することにより，細胞外液分画領域が増加するためGd-DTPAの分布容積が増加する[14)]．この結果，梗塞心筋のTI緩和時間は短縮し，正常心筋とのコントラストが得られるとされる[15)]．このTI緩和時間の変化をより明瞭に描出する目的でIR法が用いられており，適切に設定された呼吸停止下IR法ではnull pointを中心にして心筋が無信号あるいは低信号化し，高信号の病変部とのコントラストが極めて明瞭に描出され視覚化が可能となる．

造影心筋の定量的評価では，parallel imaging併用群の方が非併用群に比し，いずれの経過時間においても有意に高いCNRが得られた．血中と心筋組織内の造影剤濃度が，梗塞部位を含め平衡状態に達するには，静注開始後15分程度を要するとされるが，今回の検討では静注開始後10分と15分でのCNRに差異は認めず，20分後に有意に低下する結果となった．したがって定量的評価のみの結果では，検査時間短縮のために10分後での撮像も可能と考えられた．しかし，梗塞病変に対する診断能評価において，10分後で病変が描出されず15分後で造影効果が新たに認められた症例が存在しており，10分後では正確な病変の描出がなされていない可能性が示唆された．

心筋遅延造影MRIでは，撮像シーケンスに心電図同期IR法を用いている．反転時間(TI)を適切に設定すると，正常

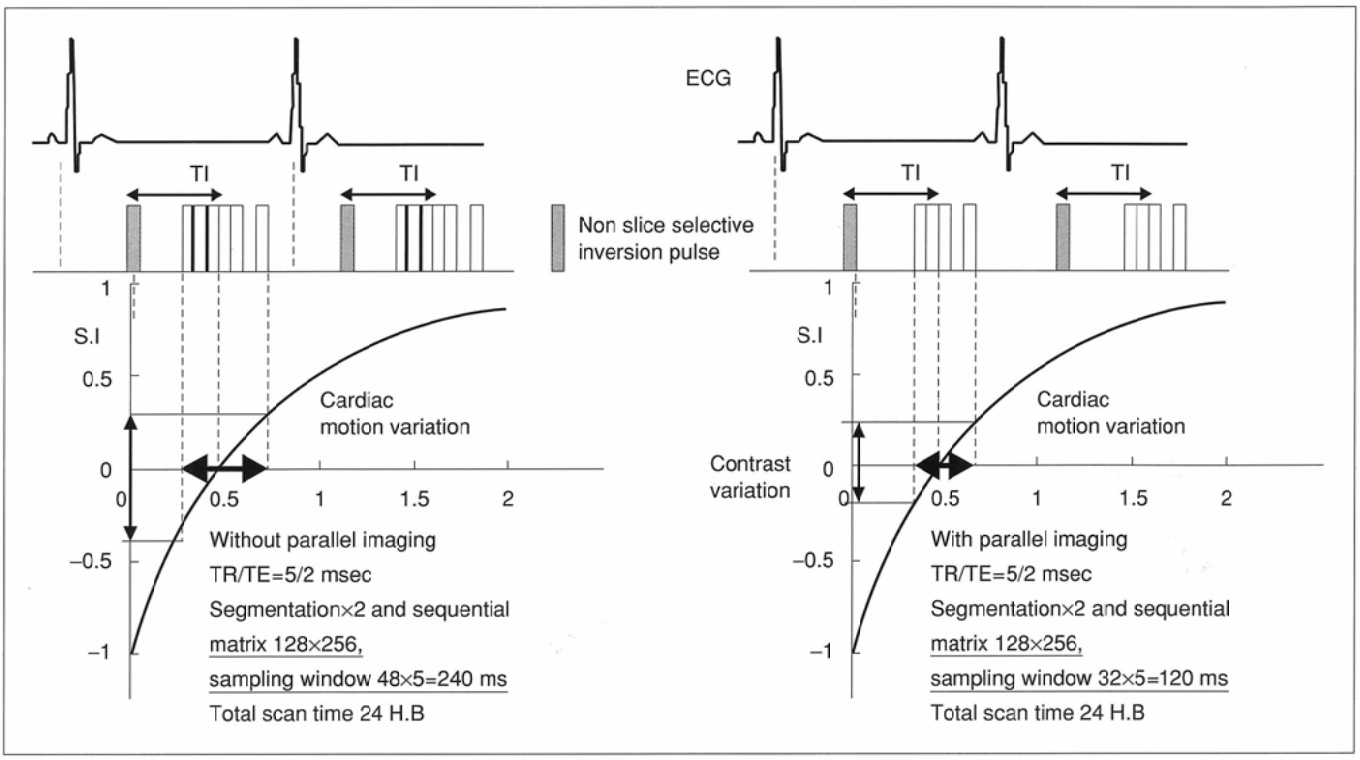

Fig. 4　Diagrams of 3D myocardial delayed enhancement MR imaging using IR. Comparison between the use and non-use of parallel imaging.

心筋はほぼ無信号となり，内腔の血流信号と正常心筋の濃染が適度に抑えられ，梗塞心筋は高信号として明瞭に描出される．今回の検討では，この反転時間をparallel imaging併用群で250msec，非併用群で192msecを基準にして撮像を行った．個々の症例により，あるいは経過時間により正常心筋の若干の信号変化を認めることが知られている[4), 16)]．画質改善のためには正常心筋の信号抑制のため反転時間の設定の最適化・簡便化についても，今後検討する必要がある[19)]．

心筋梗塞における心筋細胞壊死は内膜側より始まり外膜側へ向かって広がる．高い分解能とコントラストを持つ遅延造影MRIでは，梗塞の内膜下から外膜方向への壁内進展を明瞭に描出することが可能である[14), 18)]．さらにcoronary artery bypass graft(CABG)やpercutaneous transluminal coronary angioplasty(PTCA)などによる血行再建術の適応や再建術後の効果の判定にも有用である．Kimらは，二次元法による遅延造影MRI所見と血行再建術後における壁運動の回復率について対比しており，遅延造影効果のみられない心筋領域では78％において壁運動が改善したのに対し，遅延造影効果が左室壁厚の50％を超える領域では10％，75％を超える領域では1.7％と壁運動の改善がほとんど認められず，造影心筋の壁内進展が高くなるほど，機能回復の可能性が低くなることを明らかにしている[5)]．したがって，壁内進展の評価は予後予測の点でも重要であるが[19)]，われわれは通常の短軸像に加え，長軸矢状断像，長軸水平断像の撮像を追加することにより，造影心筋の範囲を把握することが可能であった．

Kitagawaらは心筋viability診断能について，二次元法による遅延造影MRIと心筋SPECT所見との対比を行っており，壁内進展度が50％未満のセグメントをviabilityありと判定した場合のMRIの診断能は，感度98％，特異度75％，正診率92％といずれも心筋SPECTより優っており，その有用性を報告している[10)]．今回の検討においても，parallel imaging併用群において，心筋SPECTと一致する傾向に加え，心筋SPECTでは診断困難であった内膜下病変が描出されており，viability診断に有用な情報を提供することができると考えられた[17), 20)]．Fig. 5–1，2 に症例を示す．

ただし，心筋SPECTで欠損が認められた部位が，心筋遅延造影MRIにおいて指摘できない症例が認められた．その理由として，心筋SPECTにおける欠損像は血流低下よりもむしろ心筋細胞の減少を反映すると言われており，MRIの血流評価画像と相違する可能性も否定できない．また心筋SPECTは定性画像であるためにあるセグメントに限局的に集積が多くなった場合，他セグメントが正常であるにもかかわらず，集積低下(欠損)像として表示・評価されることがある．また，parallel imaging非使用群のMRI像はボケの影響により，造影された部位が梗塞巣と指摘するには困難であったためと考えられる．

IR法を用いた心筋遅延造影MRIでは，データ収集の方法として二次元法と三次元法がある．最近，遅延造影MRIによるviability評価のほか，シネ画像での壁運動評価，perfusion studyによる虚血の評価など必要な情報を一度に取得することが可能となっている．三次元法では一回の呼吸停止

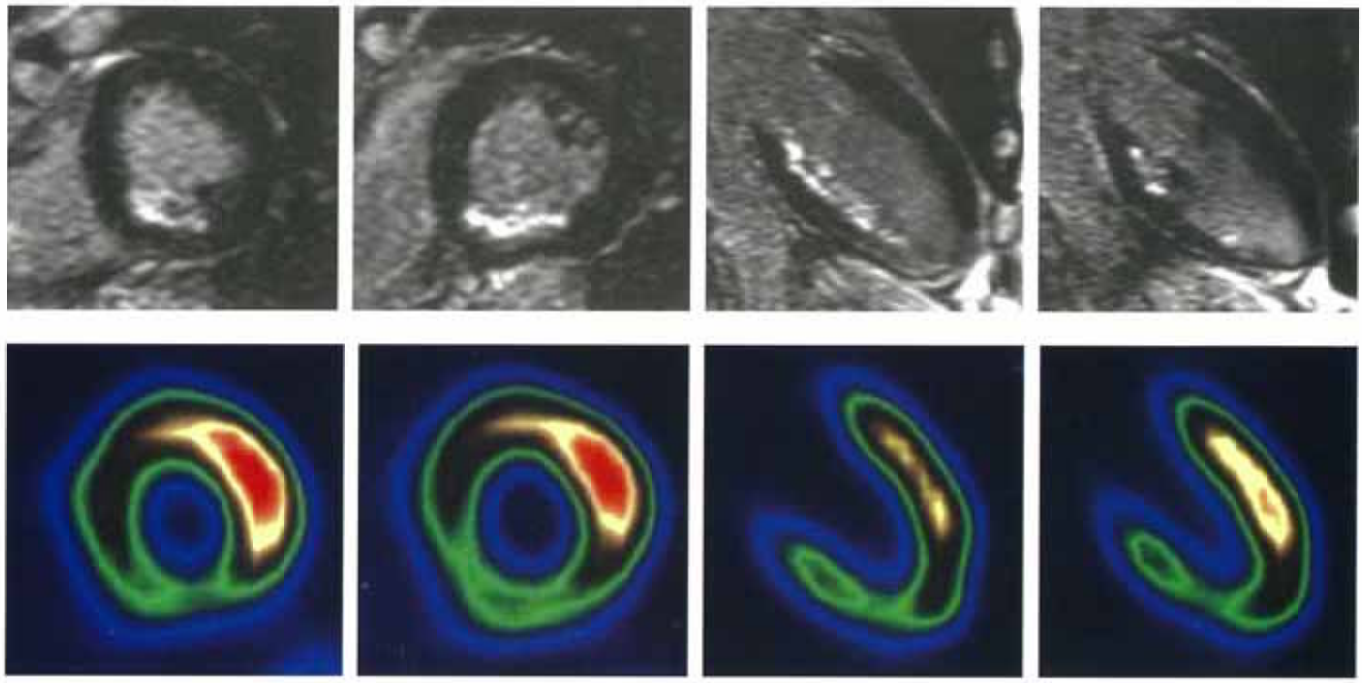

Fig. 5-1　A 59-year-old man with inferior myocardial subendocardial infarcts. Hyper-enhancement in the inferior wall was less than 50% of wall thickness, which indicates preserved regional viability. ^{201}Tl SPECT images show reduced uptake at less than 50% of peak.

A

B

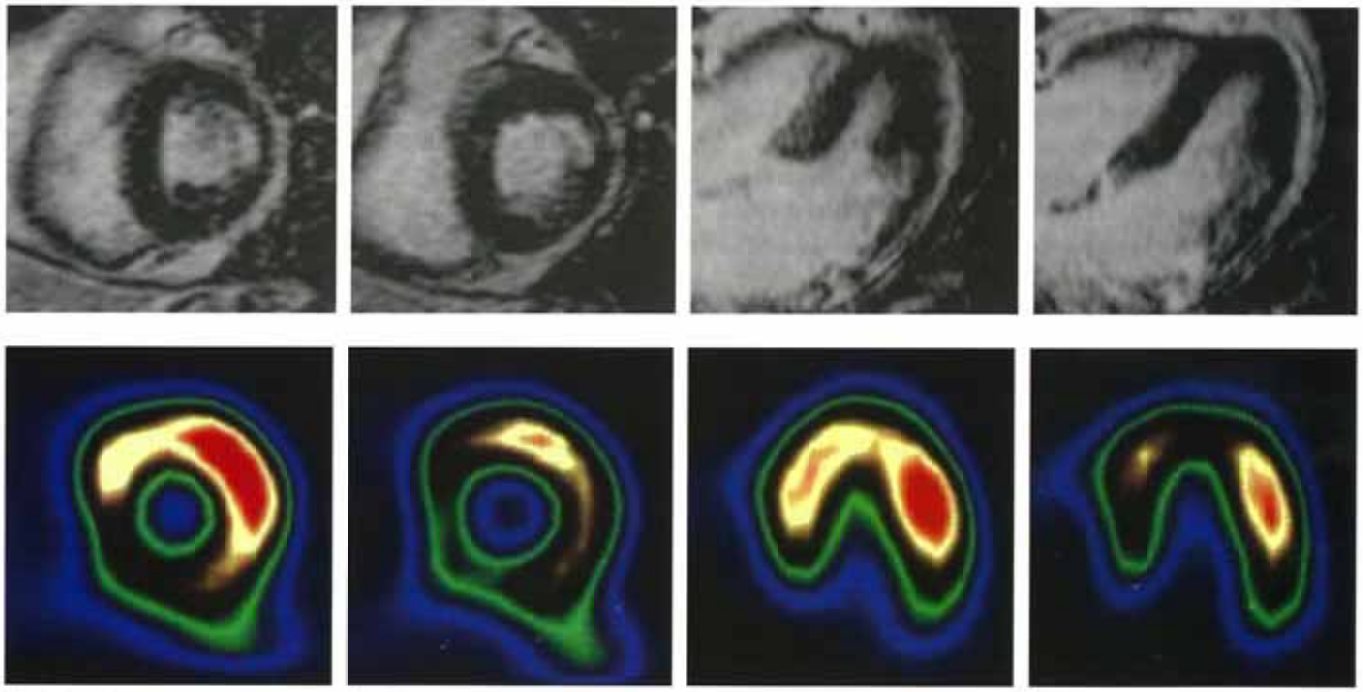

Fig. 5-2　A 75-year-old man with ^{201}Tl SPECT perfusion images showed a false-negative finding of no myocardial infarcts, whereas delayed-enhancement MR imaging clearly detected myocardial infarcts.

A

B

下で左室全体の評価が得られるため，検査時間の短縮化を図ることができ，このcomprehensive cardiac studyに適していると考えられる．ただし，二次元法より画像鮮鋭度に劣ることもあり，正確な壁内深達度の判定やviability評価には更なる画質向上の必要性があると考える．

今回われわれは三次元法を用いて検討を行ったが，parallel imagingを併用することにより臨床応用の可能性を示すことができた．今後の課題として，三次元法を用いてより正確な診断能を得るために画質の向上，撮影の高速化，画質評価方法について，臨床例を重ねて検討していく必要がある

と考えられる．

結　語

三次元法による心筋遅延造影MRIでは，parallel imagingを併用することにより，アーチファクトが少ない良好な画質と梗塞病変に対する高い診断能を得ることが出来，虚血性心疾患への臨床応用が可能と考えられた．

謝　辞

三次元撮像法の開発は東芝メディカルシステムズ社のMRI開発グループに負うところが大であり，臨床例での検討では杏林大学医学部付属病院放射線部MRI室診療放射線技師諸氏に多大な協力をいただきました．ここに深謝します．

文　献

1) Rehr RB, Peshock RM, Malloy CR, et al: Improved in vivo magnetic resonance imaging of acute myocardial infarction after intravenous paramagnetic contrast agent administration. Am J Cardiol 57: 864–868, 1986
2) Tscholakoff D, Higgins CB, Sechtem U, et al: Occlusive and reperfused myocardial infarcts: effect of Gd-DTPA on ECG-gated MR imaging. Radiology 160: 515–519, 1986
3) Eichstaedt HW, Felix R, Dougherty FC, et al: Magnetic resonance imaging (MRI) in different stages of myocardial infarction using the contrast agent gadolinium-DTPA. Clin Cardiol 9: 527–535, 1986
4) Kim RJ, Fieno DS, Parrish TB, et al: Relationship of MRI delayed contrast enhancement to irreversible injuly, infact age, and contractile function. Circulation 100: 1992–2002, 1999
5) Kim RJ, Wu E, Rafael A, et al: The use of contrast-enhanced magnetic resonance imaging to identify reversible myocardial dysfunction. N Eng J Med 343: 1445–1453, 2000
6) Wu E, Judd RM, Vargas JD, et al: Visualization of presence, location, and transmural extent of healed Q-wave and non-Q-wave myocardial infarction. Lancet 357: 21–28, 2001
7) Choi KM, Kim RJ, Gubernikoff G, et al: Transmural extent of acute myocardial infarction predicts long-term improvement in contractile function.Circulation 104: 1101–1107, 2001
8) Wagner A, Mahrholds H, Holly TA, et al: Contrast-enhanced MRI and routine single photon emission computed tomography (SPECT) perfusion imaging for detecting of subendocardial myocardial infarcts: an imaging study. Lancet 361: 374–379, 2003
9) Chiu CW, So NM, Lam WW, et al: Combined first-pass perfusion and viability study at MR imaging in patients with non-ST segment-elevation acute coronary syndromes: feasibility study. Radiology 226: 717–722, 2003
10) Kitagawa K, Sakuma H, Hirano T, et al: Acute myocardial infarction: myocardial viability assessment in patients early thereafter comparison of contrast-enhanced MR imaging with resting ^{201}Tl SPECT. Radiology 226: 138–144, 2003
11) Pruessmann KP, Weiger M, Scheidegger MB, et al: SENSE; sensitivity encoding for fast MRI. Magn Reson Med 42: 952–962, 1999
12) Weiger M, Pruessman KP, Kassner A, et al: Contrast-enhanced 3D MRA using SENSE. J Magn Reson Imaging 12: 671–677, 2000
13) 水内宣夫，丸山克也，山本佳奈恵，他：心臓；パラレルイメージングの種類と使い方．Innervision 18：17–21，2003
14) Bremerich J, Saeed M, Artheden H, et al : Normal and infarcted myocardium; differentiation with cellular uptake of manganese at MR imaging in a rat model. Radiology 216: 524–530, 2000
15) Kraitchman DL, Heldman AW, Atalar E, et al: *In vivo* magnetic resonance imaging of mesenchymal stem cells in myocardial infarction. Circulation 107: 2290–2293, 2003
16) 佐久間肇：心臓領域におけるMRI用造影剤の実際の使用方法．日本医学放射線学会誌 62：682–689，2002
17) Kellman P, Arai AE, McVeigh ER, et al: Phase-sensitive inversion recovery for detecting myocardial infarction using Gadolinium-delayed hyperenhancement. Magn Reson in Med 47: 372–383, 2002
18) Klein C, Nekolla SG, Bengel FM, et al: Assessment of myocardial viability with contrast-enhanced magnetic resonance imaging: comparison with positron emission tomography. Circulation 105: 162–167, 2002
19) Gerber BL, Garot J, Bluemke Da, et al: Accuracy of contrast-enhanced magnetic resonance imaging in predicting improvement of regional myocardial function in patients after acute myocardial infarction. Circulation 106: 1083–1089, 2002
20) Mahrholdt H, Wagner A, Holly TA, et al: Reproducibility of chronic infact size measurement by contrast-enhanced magnetic resonance imaging. Circulation 106: 2322–2327, 2002