The University of Osaka
Institutional Knowledge Archive

Title	バセドウ病甲状腺の高分解能リアルタイム超音波断層像
Author(s)	岩沢, 多恵; 竹林, 茂生; 小沢, 幸彦 他
Citation	日本医学放射線学会雑誌. 1989, 49(3), p. 249-252
Version Type	VoR
URL	https://hdl.handle.net/11094/17941
rights	
Note	

The University of Osaka Institutional Knowledge Archive : OUKA

https://ir.library.osaka-u.ac.jp/

The University of Osaka

日本医放会誌：49（3），249—252，1989（平1）

バセドウ病甲状腺の高分解能リアルタイム超音波断層像

横浜市立大学医学部放射線医学講座
岩沢　多恵　　竹林　茂生　　小沢　幸彦　　松井　謙吾

（昭和63年9月27日受付）

High-Resolution Ultrasound of the Thyroid in Patients with Graves' Disease

Tae Iwasawa, Sigeo Takebayashi, Yukihiko Ozawa and Kengo Matsui
Department of Radiology of Yokohama City University

Research Code No. : 504.2

Key Words : High-resolution ultrasound, Hyperthyroidism, Thyroid gland

The thyroid glands in 53 patients with Graves' disease were scanned with 10-MHz high-resolution ultrasound. Homogeneous echo pattern was noted in 21 patients (39.6%), and heterogeneous echo pattern was noted in 31 patients (60.4%). Each mean value of the serum triiodothyronine (T3), thyroxine (T4), and free thyroxine (Free T4) in patients with heterogeneous-echo thyroid was noted higher than that of the group with homogeneous-echo thyroid. ($p<0.05$) However, between the two groups, there is no significant difference in mean age and mean duration of treatment with antithyroid drugs. The heterogeneous echo pattern is strongly suggested to be correlated with the severity of hyperthyroidism.

はじめに

高分解能超音波断層装置の開発により，表在臓器の詳細な観察が可能となった[1]．特に10-MHz超音波断層装置は，音波の到達深度は3.5～4cmと制限されるものの，その理論理解像力は，垂直方向0.7mm，水平方向1～2mmときわめて高く[2]，頚部においては，副甲状腺の局在診断にその有効性が認められている[3]．

甲状腺腫瘤性病変についても，10-MHz超音波断層像は病理組織像とよく対応しており，腫瘤内部の微細な出血，壊死，石灰化の評価を可能にした[4)5]．

しかしながら，びまん性甲状腺疾患に関する高分解能超音波断層法の報告は少なく，その臨床的応用が期待されている．

今回，我々は，10-MHzリアルタイム超音波断層法をもちいて，バセドウ病の甲状腺をその内部エコーの均一性に注目して評価し，その臨床的意義の有無を，これまでおこなわれてきた諸検査と比較検討した．

対象および方法

対象は，臨床症状，血中ホルモン値よりバセドウ病と診断されている男性5例，女性48例，計53例である．全症例について，少なくとも1年以上にわたり，臨床経過が観察されており，慢性甲状腺炎にともなう甲状腺機能亢進（Hashitoxicosis）の症例は臨床経過より除外した．

全例について，超音波検査施行2週間以内に血中ホルモン値〔血中トリヨードサイロニン（T3），サイロキシン（T4），遊離サイロキシン（Free T4），甲状腺刺激ホルモン（TSH）〕を測定するとともに，123-ヨウ素による甲状腺摂取率，甲状腺シンチグラムを施行した．

超音波断層像は，10-MHzリアルタイム，リニアスキャン（Sonic Scanner，Terumo Co，Tokyo）を使用し，仰臥位にて患者の頚部を伸展させ，甲

状腺各葉の長軸像，短軸像を得た．

超音波断層像はそのパターンにより，均一エコー像群と，不均一エコー像群の2つに分類した．均一エコー像とは，そのエコー強度にかかわらず，甲状腺内部が均一なエコーを示すものと定義し，不均一エコー像とは，甲状腺が全体に低エコー領域と高エコー領域が混在した像を呈するものとした．均一エコー像群については，同時に，甲状腺のエコーレベルと前頸筋群のそれとを比較した．

両群において，平均年齢，抗甲状腺薬の平均服用期間，甲状腺ホルモン(血中T3，T4，Free T4)およびTSHの平均値，123-ヨウ素による甲状腺最大摂取率の平均値，および最大摂取率を示す時間が24時間未満の症例の頻度，それぞれについて統計学的な有意差を検討した．

結　果

超音波所見では，均一エコー像群は21人（39.6%），不均一エコー像群は32人（60.4%）に認められた(Fig. 1, 2)．均一エコー像群における甲状腺のエコーレベルは，いずれも前頸筋群と同じかあるいは高いエコーレベルを呈していた．

Table 1に示したごとく，血中甲状腺ホルモンの平均値は，均一エコー像群，不均一エコー像群それぞれ，T3；2.31ng/ml, 3.28ng/ml, T4；11.8 μg/dl, 17.1μg/dl, Free T4；2.76ng/dl, 4.73ng/dlであり，これらの血中ホルモン値は，不均一エコー像群のほうが均一エコー像群のそれより有意に高かった($p<0.05$)．また，TSHの平均値に関しては，均一エコー像群；1.83μU/ml，不均一エコー像群；0.19μU/mlと不均一エコー像群で低い傾向がみられたが，統計的には有意差を認めなかった．

一方，各群の平均年齢は，均一エコー像群；39.5歳，不均一エコー像群；38.7歳で有意差を認めず，抗甲状腺薬の服用期間に関しても，均一エコー像群；7.7カ月，不均一エコー像群；0.9カ月で有意

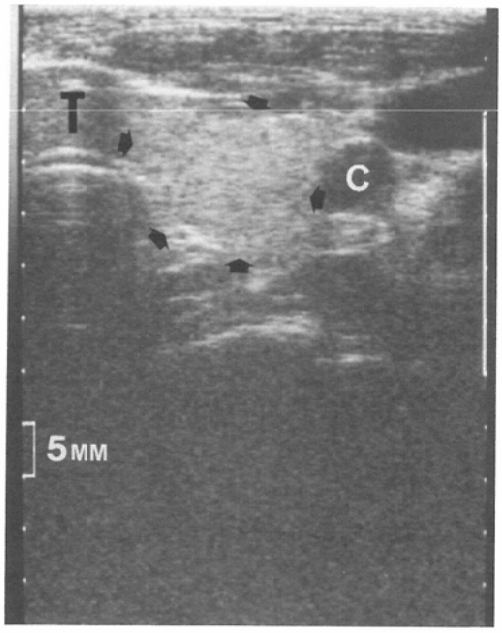

A

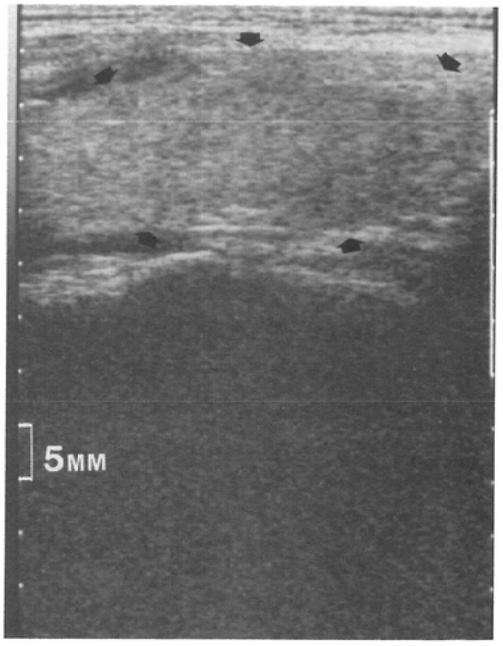

B

Fig. 1　15 year-old girl with Graves' disease treated with antithyroid drugs for 3 years. Serum T3, T4, Free T4, and TSH were normal in level in one-week before ultrasound. The thyroid gland (arrow heads) shows homogeneous echo pattern. A) transverse scan, B) sagittal scan. T ; trachea, C ; common carotid artery.

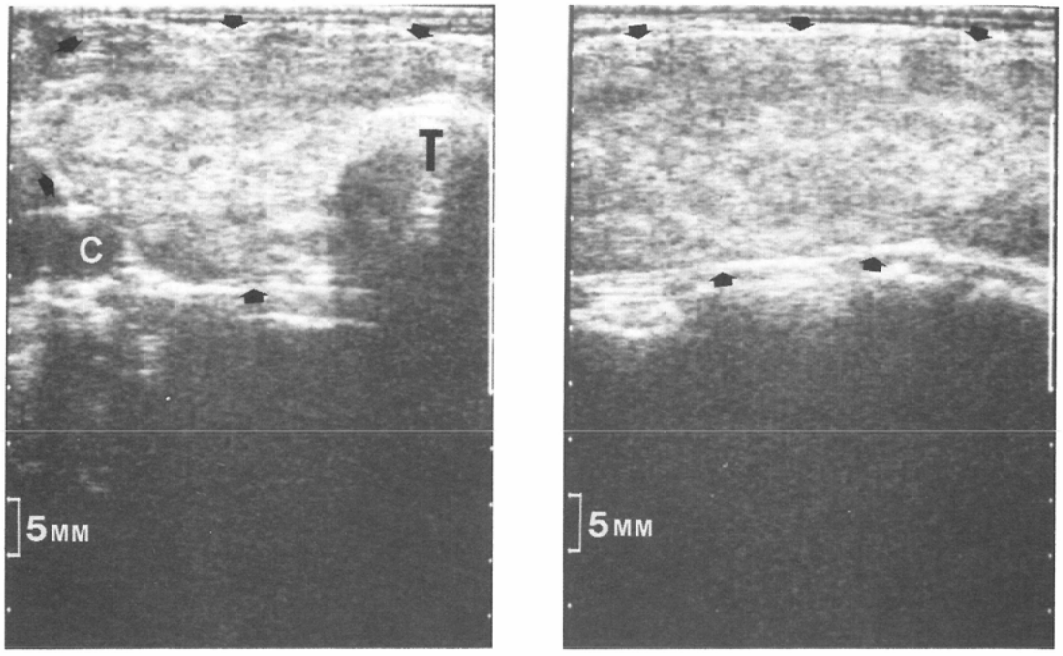

A　　B

Fig. 2　40 year-old woman has had Graves' disease for 6 years, however, she had not treated with antithyroid drugs for recent one year. The T3, T4, and Free T4 were increased in serum level, and TSH was suppressed. The thyroid gland (arrow heads) shows heterogeneous echo pattern. A) transverse scan, B) sagittal scan. T ; trachea. C ; common carotid artery.

Table 1　characteristics & sonographic patterns of thyroid in the patients with Graves' disease

			US pattern		Statistical Difference (p<.005)
			Homogenous N=21	Heterogenous N=32	
Mean Age	yrs	(±S.D.)	39.5(±14)	38.7(±14)	−
Mean of Duration of Medication	mos	(±S.D.)	7.7(±21.6)	0.9(±2.3)	−
Average of the Serum Concentration					
T3	ng/ml	(±S.D.)	2.31(±1.19)	3.28(±1.33)	+
T4	μg/dl	(±S.D.)	11.8(±6.30)	17.1(±6.68)	+
FT4	ng/dl	(±S.D.)	2.76(±2.63)	4.73(±2.73)	+
TSH	μU/ml	(±S.D.)	1.83(±2.99)	0.19(±0.34)	−
123-I-uptake					
Average Peak	%	(±S.D.)	58.3(±22.9)	52.8(±24.5)	−
Peak Time<24hr		No. of Pat. (%)	6 (28.6)	23 (71.9)	+

差を認めなかった．

123-ヨウ素による甲状腺最大摂取率の平均値は，均一エコー像群，不均一エコー像群それぞれ，58.3%，52.8%であり，両群で有意差はなかった．しかしながら，最大摂取率を呈した時間が24時間未満であったものは，不均一エコー像群，71.9%(23人)に対して，均一エコー像群，28.6%(6人)であり，有意差が認められた（$p<0.05$）．

考　察

10-MHz超音波断層装置をもちいると，正常甲状腺は，気管の前方に，胸鎖乳突筋や前頚筋群よりも高いエコーを持った組織として描出される．濾胞内部に貯えられているコロイドにより，甲状腺は高いエコーレベルを呈するものとされている[6]．正常甲状腺ではその内部エコーは通常均一であるが，拡張した濾胞が，1～3mmの無エコー領域として描出されたり，濾胞内部のコロイドが2～3mmの小結節状の高エコー領域として描出されることも観察されている[2)4)]．

今回，我々は，バセドウ病患者において10-MHz超音波断層法により甲状腺に不均一エコー像を呈する症例を経験した．これらの不均一エコー像群では，均一エコー像群に比べて，血中甲状腺ホルモン濃度がより高く，甲状腺機能がより亢進している傾向が見られた．

バセドウ病の甲状腺では，濾胞上皮の過形成と濾胞内のコロイドの吸収が特徴的病理所見とされている[7]．

Rallsら[8]は，カラードップラー法により，甲状腺実質の血流増加を，甲状腺内部にび漫性にひろがる血流のある小領域として観察できることを報告している．

前記の病理所見，およびカラードップラー法の所見をあわせて考えると，残存するコロイドの多い部分が高エコー領域を呈し，コロイドの吸収がより進んだ部分，および拡張した血管とが低エコー領域を呈し，10-MHz超音波断層像としては，甲状腺全体が不均一なエコー像を示すと考えられる．

また，不均一エコー像群では，123-ヨウ素による甲状腺最大摂取率を示す時間が，均一エコー群と比べて速くなっていたが，この現象は，不均一エコー像群の方がヨウ素の回転が速く，濾胞内部のコロイドがより減少しているためと推察され，不均一エコーを呈する甲状腺ではその機能がより亢進しているという推論を支持する．

バセドウ病甲状腺の不均一エコー像は，3.5-MHz，あるいは，5-MHzの超音波断層法では検出するのは難しく，バセドウ病の5-MHz超音波断層像では，甲状腺実質全体のエコーレベルの低下として観察されるにすぎない[9]．

不均一エコー像は，年齢や抗甲状腺薬の服用とは関係がなく，バセドウ病患者のなかでもより甲状腺機能の高い症例に多く，高解像力超音波断層法の所見からある程度バセドウ病の活動性を推定できると言えよう．

ま と め

53例のバセドウ病患者に甲状腺超音波検査を施行し，約60%に不均一エコー像を認めた．この所見を呈する症例では血中甲状腺ホルモンが有意に高く，不均一エコー像は，バセドウ病の活動性の評価に有用である可能性がある．

本論文の要旨は第47回日本医学放射線学会総会に発表した．

文　献

1) Reading CC, Charboneau JW, James EM: High-resolution parathyroid sonography. AJR 136: 539—546, 1982
2) Butch RJ, Simeone JF, Mueller PR: Thyroid and parathyroid ultrasonography. Radiol Clin North Am 23: 57—71, 1985
3) Takebayashi S, Matsui K, Onohara V, et al: Sonography for early diagnosis of enlarged parathyroid glands in patients with secondary hyperparathyroidism. AJR 148: 911—914, 1987
4) Katz JF, Kane RA, Reyes J: Tyroid nodules: Sonographic-pathorogic correlation. Radiology 151: 741—745, 1984
5) Gorman B, Charboneau JW, James EM: Medullary thyroid carcinoma: Role of high-resolution US. Radiology 162: 147—150, 1987
6) Muller HW, Schroder S, Shneider C, et al: Sonographic tissue characterisation in thyroid-gland daiagnosis, a correlation between sonography and histology. Kllin Wochenschr 63: 706—710, 1985
7) Sommers SC: Thyroid gland. (In): Anderson WAD, Kissane JM ed, Pathology 7th ed. Mosby 1633—1634, 1977
8) Ralls PW, Mayekawa DS, Lee KP et al: Color-flow dopper sonography in Graves' disease "thyroid inferno". AJR 150: 781—784, 1988
9) 貴田岡正史：バセドウ病と橋本病の音響レベルの検討，日超医論文集，51: 587, 1987