The University of Osaka
Institutional Knowledge Archive

Title	Functional imagingによる閉塞性腎疾患の診断
Author(s)	古川, 勇一; 前田, 寿登; 中川, 毅 他
Citation	日本医学放射線学会雑誌. 1978, 38(7), p. 654-668
Version Type	VoR
URL	https://hdl.handle.net/11094/17962
rights	
Note	

The University of Osaka Institutional Knowledge Archive : OUKA

https://ir.library.osaka-u.ac.jp/

The University of Osaka

Functional imaging による閉塞性腎疾患の診断

三重大学医学部放射線医学教室
古川　勇一　　前田　寿登　　中川　毅
山口　信夫　　田口　光雄

（昭和53年2月13日受付）
（昭和53年3月23日最終原稿受付・特別掲載）

Clinical evaluation of the functional imaging for the diagnosis of renal obstructive diseases

Yuichi Furukawa, Hisato Maeda, Tsuyoshi Nakagawa,
Nobuo Yamaguchi and Mitsuo Taguchi
Department of Radiology, School of Medicine, Mie University

Research Code No.: *726*

Key Words: *On-line computer, Functional imaging, ^{131}I-Hippuran, Renal obstructive diseases*

Data from ^{131}I-Hippuran flow studies were processed by an on-line computer system for the functional imaging by which selected regional dynamic functions were visualized in the form of images. This functional imaging was clinically evaluated for the diagnosis of a variety of renal obstructive diseases.

Following intravenous injection of about 300 μCi of ^{131}I-Hippuran, sequential data of 20 sec. frames in 64×64 matrix form were acquired for 20 min. utilizing a gamma camera (GCA-202) and an on-line computer system (DAP-5000N). For each element of the matrix, following parameters which reflect regional dynamic functions were automatically computed. Namely, (1) Tmax: the time-interval from injection to maximum count, (2) T 1/2: the time-interval from maximum count to its one half, (3) T 2/3: the time-interval from maximum count to its 2/3, (4) T 1/2(IDS): a half-time of exponentially fitted initial descending curve. Computed values for each of the four parameters were displayed on CRT as brightness in a 64×64 matrix form and recorded by a polaroid camera. Time-brightness calibration dots were also added on the images for convenience.

Clinical evaluation was devoted to detectability of intraparenchymal changes by the functional images in contrast to intrvenous pyelography (IVP) and serial scintiphotos. In 10 cases of normal kidney, functional images for any of four parameters showed diffuse distribution with brightness representing less than 4 min. In cases with mild hydronephrosis and pyelonephritis, multifocal segmental areas with high brightness were usually seen in the region of renal parenchyma, indicating delayed focal transit. In severe cases, diffuse distribution of extremely delayed transit was often seen. In cases with mass lesions, focal delay was seen adjacent to radiologically confirmed mass areas.

Out of 32 cases with positive findings on IVP, findings were consistent in 81% on serial scintiphotos,

63% on Tmax images, 94% on both T 1/2 and T 2/3 images and 100% on T 1/2(IDS) images. In addition, out of 33 cases with clinical or pathological diagnosis of obstructive diseases without positive findings on IVP, abnormal findings were seen in 46% on serial scintiphotos, 39% on Tmax, 81% on T 1/2, 79% on T 2/3 and 91% on T 1/2(IDS) images. Out of total 65 cases, positive findings were seen in 49% on IVP, 63% on serial scintiphotos, 51% on Tmax, 88% on T 1/2, 86% on T 2/3 and 95% on T 1/2(IDS) images.

It is concluded that our functional imaging is very reliable and sensitive diagnostic technique which can not only reveal most of diseased focuses with abnormal IVP findings, but also visualize such mild diseased focuses which might escape detection on IVP.

緒　言

従来，腎疾患の診断に対して，静脈性腎盂造影（以下 IVP）が，スクリーニングとして広く行なわれているが，IVP による診断は主として形態学的変化を観察するものであり，形態学的に著変を示さず機能異常を伴う病変の診断は困難である．一方，放射性医薬品による腎疾患の診断はむしろ機能検査に適し，その非侵襲性からも IVP と共に広く用いられるに至つている．^{131}I-Hippuran を用いたレノグラムは分腎機能検査として優れているが，腎内局所病巣の診断には不適である．経時的腎シンチグラムにより局所的機能異常の診断はかなり可能となるが，これは枚数が制限され，腎内局所の動態を連続的に，定量的に知ることは出来ず，又その解像力の低さから診断能は高いとは云えない．特に腎実質内に存在する局所病巣の診断は困難である．functional imaging[1]は局所動態のある特性を image として表わす方法であり，これら臨床検査を補う価値があると考えられ，我々はこれまでに，^{131}I-Hippuran 投与後の経時的 data を on-line data 処理装置にて収集処理し，腎内各局所の動態を機能別にそれぞれ1枚の画像上に描出する functional imaging を考案し，その基礎的検討について先に報告した[2)3)4)]．本研究では特に ^{131}I-Hippuran による診断的価値の高い閉塞性腎疾患（水腎症，腎盂腎炎，腎腫瘤性疾患）について，IVP および経時的シンチグラムと比較して，functional imaging の臨床的有用性を検討した．

対象並びに方法

正常例5例，水腎症9例，嚢腫，原発性腎臓癌，転移性腎臓癌を含む腎腫瘤性疾患4例および腎盂腎炎22例を対象とした．診断は IVP，血管造影等のX線検査，Biopsy，尿所見，その他臨床所見により，診断の確定したものを選んだ．又正常例以外は全て IVP の行なつてある症例を選び，本検査との対比に用いた．正常例として対象とした5例のうち2例は腎疾患の既往のない三重大学職員であり，3例は軽度の高血圧症でいずれも最高血圧150mmHg 以下，最低血圧80mmHg 以下で尿所見，眼底所見，尿素窒素他，生化学的検査に何等異常を認めなかつた症例である．

診断率に関する統計的検討に於ては，左右の腎を別々の対象として扱つた．水腎症に於ては患側腎のみを対象とし，腫瘤性疾患では病巣部のみを対象とした．腎盂腎炎に関してはすべて両側を対象とし，更に水腎症の反対側腎をも対象に含めた．このようにして対象とした腎は正常腎10例，水腎11例，腎腫瘤5例および腎盂腎炎49例である．

患者は検査30分前に約500ml の水を摂取し，検査時の尿量を確保した．検査時，患者は坐位として，^{131}I-Hippuran 約300μCi を肘静脈より急速注入し，患者の背面よりガンマカメラ（東芝製 GCA-202型シンチカメラ）および on-line dater 処理装置（東芝製 DAP-5000 N）を用いて，静注後20秒毎60 frame，合計20分間，64×64 matrix で data を収録した．

これら収録された sequeutial data について，統計的変動を少くするため，以下に示す filtering

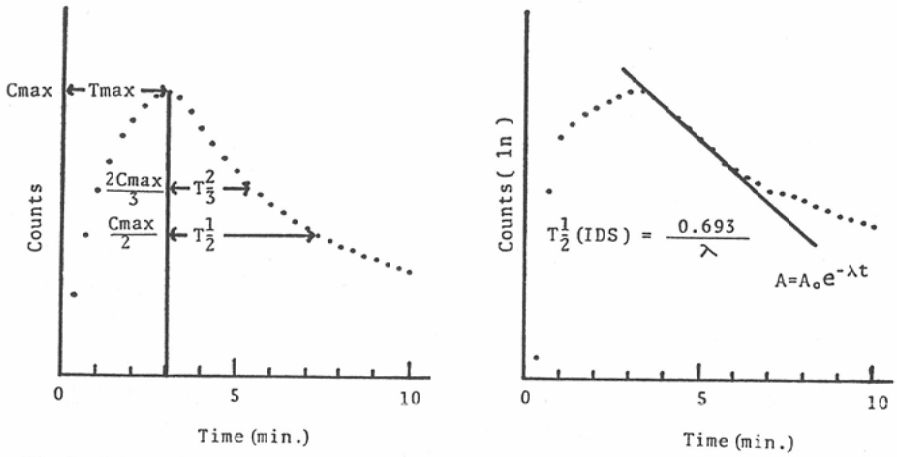

Fig. 1　Schematic presentation of the parameters (Tmax, T1/2, T2/3 and T1/2 (IDS)).

処理を行つた．すなわち，1）20秒毎の sequential image に対して，filter factor 6.0を有する map smoothing を行い，更に，2）単位領域（約 0.5×0.5cm）毎の regional renogram に対して，3点荷重平均法（1，2，1）を用いて filtering 処理を行つた．このようにして得られた data より matrix の単位領域毎の regional renogram について，Fig. 1に示す4個の parameter，1）Tmax，2）T1/2，3）T2/3[3]，4）T1/2 Initial Descending Slope,（以下 IDS）を求めた．T1/2（IDS）は regional renogram の初期排泄相の2分間を最小二乗法を用いて指数関数（$A=Aoe^{-\lambda t}$）に fitting し，得られた slope より求められた半減時間（$0.693/\lambda$）を示す[2]．これら parameter のそれぞれについて，単位領域毎の算出値に比例する輝度を一枚のポラロイドフィルム上に描出し，

Table 1　Distribution of the values for each of the parameters over each of the elements of the matrix in 10 normal cases.

	Parameters	No. of cases	Mean (min.)	SD* (min.)	CV** (%)	Normal range*** (min.)
Parenchyma	Tmax	10	2.23	0.32	14.2	1.60—2.86
	$T\frac{1}{2}$	10	2.70	0.66	24.3	1.38—4.02
	$T\frac{2}{3}$	10	1.93	0.52	26.6	0.90—2.96
	$T\frac{1}{2}$ (IDS)	10	2.20	1.34	48.0	0.10—4.32
Pelvis	Tmax	10	2.40	0.31	12.9	1.78—3.02
	$T\frac{1}{2}$	10	2.63	0.50	18.4	1.63—3.63
	$T\frac{2}{3}$	10	1.80	0.42	23.2	0.96—2.64
	$T\frac{1}{2}$ (IDS)	10	2.20	0.92	42.2	0.36—4.04

*　$SD=\sqrt{[\sum(n_i-1)S_i^2/\sum n_i-k]}$, where n_i is the number of the elements of the matrix, S_i is the esitmate of the standard deviation for each of the flagged regions for the i-th kidney and k is the number of the kidneys.

**　Coefficient of variation = SD × 100/Mean

***　Mean ± 2SD

functional image を作成した．なお，各 image には輝度と時間との関係を表示する1分毎の calibration dot を image 左上に併置し，この数を image 上の最高時間までとし，診断に役立てた．又静注後1分，5分，15分にそれぞれ2分間の露出で経時的シンチグラムを撮影し，IVP および functional image と対比した．

結　果

Fig. 2の左に正常例の経時的シンチグラム及びレノグラムを，右に Tmax, T1/2, T2/3および T1/2 (IDS) functional image を示すが，いずれの image に於ても diffuse な分布が認められる．他の正常例についても同様な結果が得られたが，Tmax image に関しては症例によつて，腎盂領域に軽度の延長を示すものがあつた．

Table 1は10例の正常腎について実質領域及び腎盂領域に夫々30単位領域以上の関心領域(ROI)をラインペンで設定し，この単位領域について算出された各 parameter の値より推定される単位領域の正常値の分布を示す．実質領域における Tmax, T1/2, T2/3および T1/2 (IDS) に対する平均値 (mean) および標準偏差 (SD) はそれぞれ2.23±0.32分，2.70±0.66分，1.93±0.52分，2.20±1.34分に分布した．一方腎盂領域では同様にそれぞれ2.40±0.31分，2.63±0.50分，1.80±0.42分，2.20±0.92分に分布した．各 parameter について SD を mean で除し，変動係数 (CV) を求めると実質領域では同様にそれぞれ14.2%，24.3%，26.6%，48.0%の値を得，腎盂領域では同様にそれぞれ12.9%，18.4%，23.2%，42.2%の値を得た．更に mean±2SD より正常域を求めると実質領域では同様にそれぞれ1.60～2.86分，1.38～4.02分，0.90～2.96分，0.10～4.32分となり，腎盂領域では同様にそれぞれ1.78～3.02分，1.63～3.63分，0.96～2.64分，0.36～4.04分となつた．

Table 2は全腎レノグラムより求めたこれら parameter の算出値の分布を示すが，Tmax, T1/2, T2/3 および T1/2 (IDS) の平均値及び標準偏差はそれぞれ2.47±0.17分，2.63±0.45分，1.56±0.17分および2.03±0.40分に分布し，CV はそれぞれ7.0%，17.1%，10.9%および19.7%であつた．mean±2SD を正常域とするとそれぞれ2.13～2.81，1.73～3.53，1.22～1.90および1.23～2.83となつた．

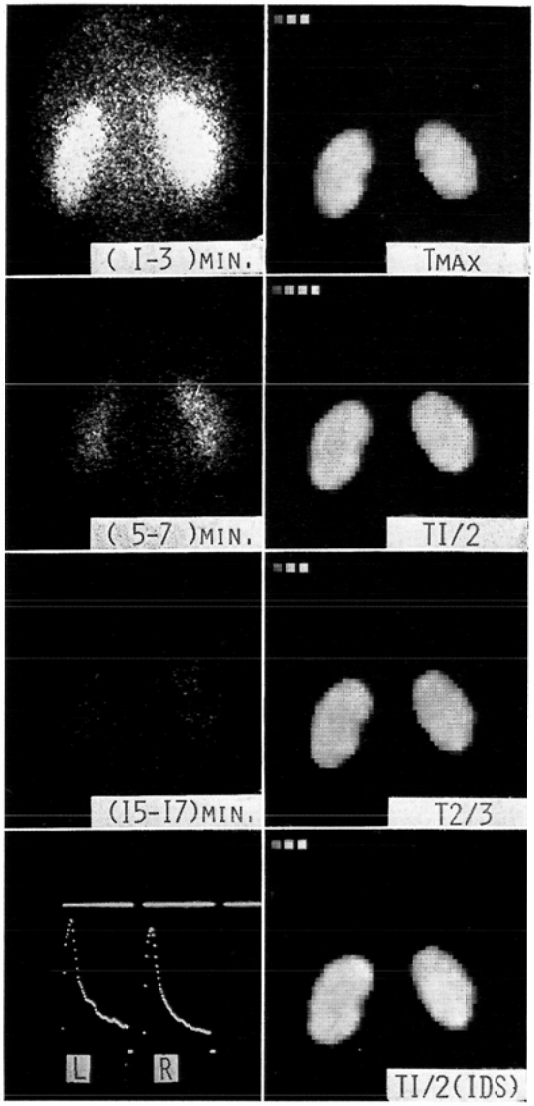

Fig. 2 Normal case. Serial scintiphotos and renograms (left) show normal diffuse drainage. Functional images (right) show diffuse distribution of brightness indicating less than four minutes in any of the parameters.

症例1

Table 2. Distribution of the values for each of the parameters over whole kidney in 10 normal cases.

Parameters	No. of cases	Mean (min.)	SD* (min.)	CV** (%)	Normal range*** (min.)
Tmax	10	2.47	0.17	7.0	2.13—2.81
$T\frac{1}{2}$	10	2.63	0.45	17.1	1.73—3.53
$T\frac{2}{3}$	10	1.56	0.17	10.9	1.22—1.90
$T\frac{1}{2}$ (IDS)	10	2.03	0.40	19.7	1.23—2.83

* $SD=\sqrt{[\sum(x-\bar{x})^2/(n-1)]}$, where x is the value for each kidney and $\bar{x}$ is the mean, and n is the number of the kidneys.

** Coefficient of variaction=SD×100/Mean

*** Mean ± 2SD

Fig. 3は長年慢性腎盂腎炎で再燃をくり返し，検査時に active な炎症所見を有した53歳女性患者の IVP を示す．この IVP で左腎には腎乳頭の先端に一致して cavity を認め，その領域の実質は局所的に萎縮を示し，腎表面は全体として凹凸し，慢性腎盂腎炎に特徴的な所見を示しているが，右腎はほぼ正常で，慢性腎盂炎を示す形態学的変化は認められない．Fig. 4左に示す経時的腎シンチグラムおよびレノグラムでは，左右共排泄相の軽度の遅延がほぼ diffuse に認められるが，IVP に見られるような局所病巣は明かでない．Fig. 4右に示す functional image では，左右共に collecting system 領域から皮質領域に延びる segmental な多発性の異常排泄遅延部を認める．この分布は特に排泄相を示す T1/2, T2/3および T1/2 (IDS) image に於て著明であり，calibration dot より最高6～10分にわたつていることが知られる．これらの所見は左腎については IVP の所見とよく一致するものと考えられるが，右腎に認められた多発性局所排泄遅延は IVP の所見から

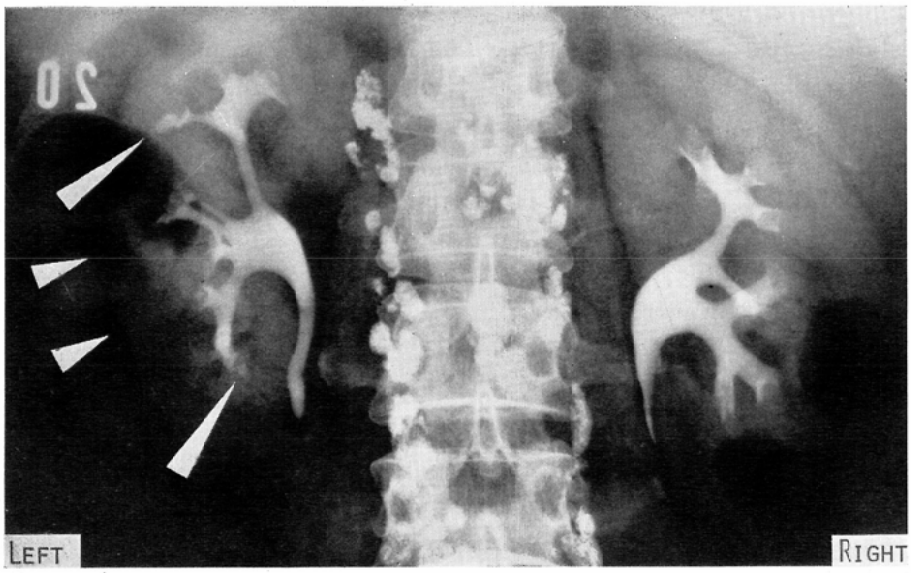

Fig. 3 Case 1. Chronic pyelonephritis. Intravenous pyelogram shows cavities in papillae of most of calices (long arrow head) and multi-focal parenchymal atrophy (short arrow head) in left kidney. No particular abnormality is seen in right kidney.

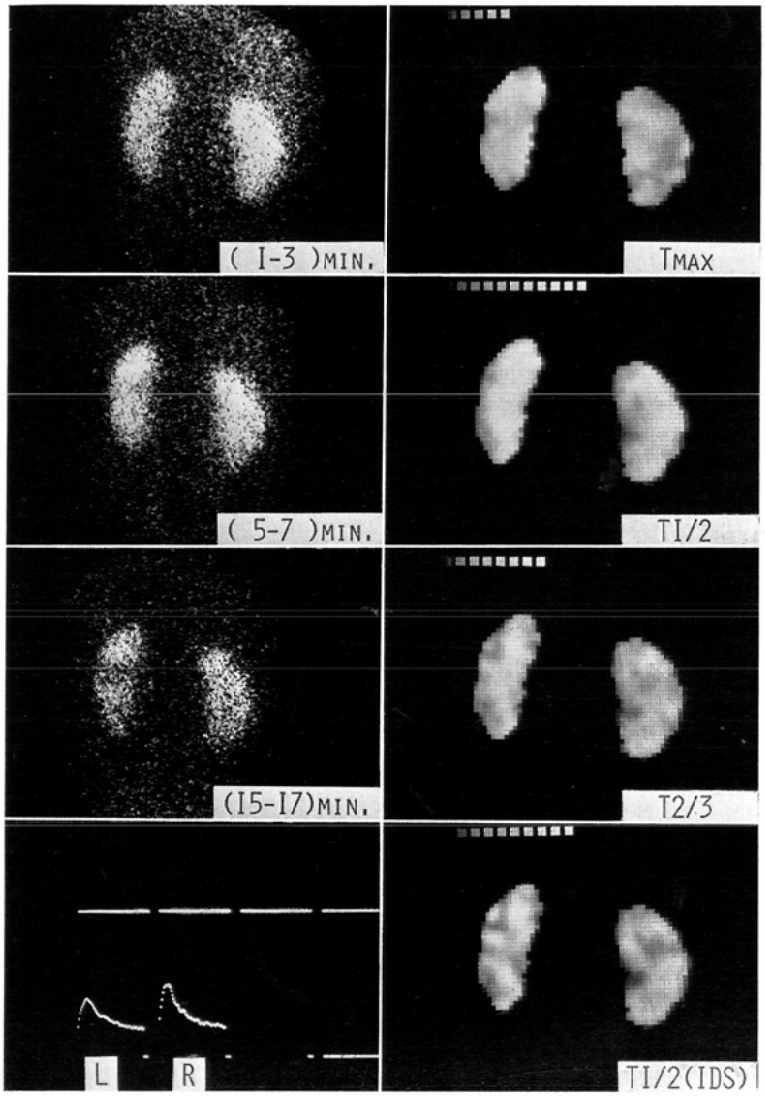

Fig. 4 Case 1. Chronic pyelonephritis. Serial scintiphotos and renograms (left) show slightly delayed drainage without focal retention. Functional images (right) show multifocal areas with delayed transit in renal parenchymal region especially on T2/3 and T1/2 (IDS) images.

は推定され得ない．本例は当時の PSP 検査が15分値8％と低下しており，尿所見に白血球無数，大腸菌10^5/ml 以上等の検査成績があり，右腎にも実質病巣があつた可能性を示唆した．

症例2

Fig. 5A, B は，胃癌で後腹膜浸潤を来し，右腎に水腎症を来した66歳女性患者の IVP および腎血管造影を示す．IVP では尿管下部の浸潤狭窄による水腎症が認められるが，腎実質の厚さは約2cm と良く保たれ，水腎症による実質の萎縮は著明でない．血管造影で腎上部外側に直径約2cm の嚢腫が認められる．Fig. 6左に示す経時

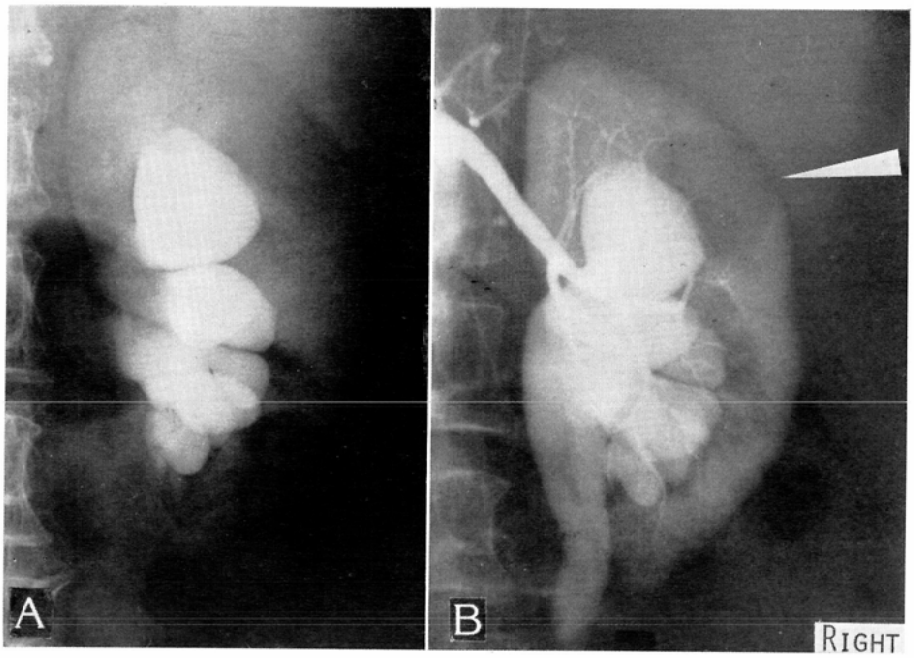

Fig. 5A, B. Case 2. Hydronephrosis with solitary cyst in right kidney. Intrvenous pyelogram (A) and renal angiogram (B) of right kidney show hydronephrosis without parenchymal atrophy. Renal angiogram shows solitary renal cyst (long arrow head).

的腎シンチグラムには，右腎に於て水腎症による activity の腎盂内貯留，レノグラムに遅延が認められるが，その他著変は認められない．Fig. 6右の functonal image では Tmax, T1/2, T2/3および T1/2 (IDS) のいずれの image でも右腎盂，腎杯領域に排泄遅延が認められるが，同時に上極の腎実質部に局所的延長部位が認められ，これは血管造影で認められた嚢腫周囲の腎実質にほぼ一致している．その他の実質部は T1/2 image を除き低輝度でかなり良好な排泄が示され，IVP で実質の萎縮の見られなかつた所見を支持する．左腎はほぼ正常であり，著しい延長部位は認められなかつた．

症例3

Fig. 7は不明熱にて入院し，敗血症と診断され，尿中蛋白100mg/dl 以上，赤血球無数，腎生検にて急性腎盂腎炎と診断された28歳女性患者の IVP を示すが，左右両腎共に形態学的異常は指摘し得ない．本例には別に腎血管造影が行われてあり，同様に実質の異常は認められなかつた．Fig. 8左に示す経時的腎シンチグラムに於ても著変は認められず，わずかに左腎盂に軽度の RI の集積が認められるのみであり，左レノグラムには，これを反映すると思われる排泄相の軽度の不整な遅延が認められるが，腎実質の局所的病変は指摘し得ない．しかし Fig. 8右に示す functional image において，Tmax image は比較的 diffuse であり，左腎盂部以外に著しい延長を認めないが，T1/2, T2/3 および T1/2 (IDS) image では腎実質部に多発性の局所延長部を認める．特に T1/2 (IDS) image では，楔状の segmental な病巣部が8分以上の延長を示す輝度として多発性に認められ，正常部と強いコントラストと示している．本例は IVP および経時的腎シンチグラムにまた腎血管造影にも異常が認められず，functional image でのみ実質内に多発性に分布する異常な flow を示された．この所見は先にのべた biopsy および臨床所見を反映するものと推察される．

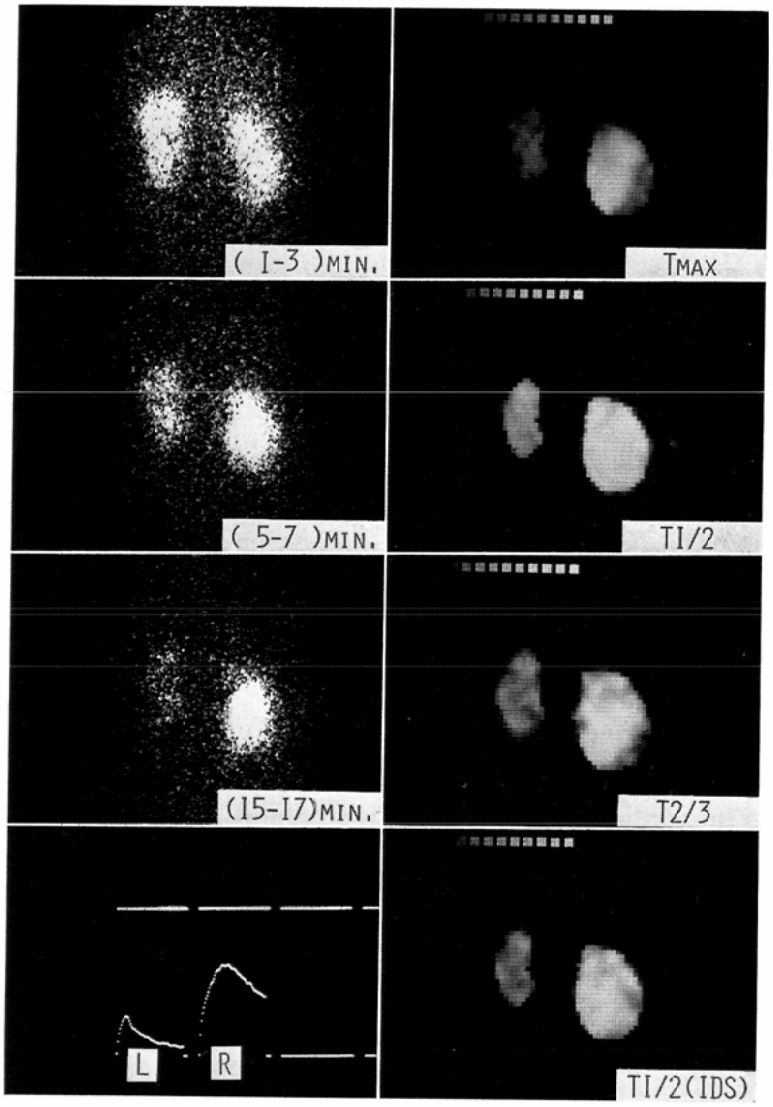

Fig. 6 Case 2. Hydronephrosis with solitary cyst in right kidney. Serial scintiphotos and renograms (left) show pelvic retention of right kidney without other findings. Functional images (right) of Tmax, T2/3 and T1/2 (IDS) show focal delayed transit in upper pole of right kidney.

対象とした水腎症，腎盂腎炎および腎腫瘤性疾患を含む65例の閉塞性腎疾患について，同様に IVP，経時的腎シンチグラムおよび functional image を比較し，腎実質内局所異常（腎盂領域の異常を除く）の診断率について検討し Table 3にまとめた．この検討に際し functional image の異常所見の基準は Table 1に示した単位領域の正常域の上限より約2分延長した時間とした．即ち calibration dot と対比し Tmax は5分以上，T1/2は6分以上，T2/3は5分以上，T1/2(IDS)は6分以上の延長を異常とし，しかもある程度広範囲の局所異常 flow が示されたものを異常例とした．

Fig. 7　Case 3. Acute pyelonephritis. Intravenous pyelogram shows no particular abnormality.

IVP では65例中32例（49.2%）に異常所見を認めたが，そのうち16例には腎実質の明かな萎縮と，collecting system の変形が認められ，11例には collecting system の変形のみが，又5例の腫瘤性病変ではすべて IVP で認知された．残り33例（50.8%）には，IVP では異常所見は認められなかつた．これら IVP の所見によつて分けられた各群について，経時的腎シンチグラムおよび functional image で実質内局所動態機能の異常所見が描出され得た症例数，並びにその百分率を示

Table 3.　Comparison among IVP, serial and functional images in the sensitivity to detect parenchymal changes in 65 cases with renal obstructive diseases. The number and the percentage of the cases with abnormal findings in serial and functional images were shown for each of the groups of various IVP findings.

IVP			Abnormal* Serial Images	Abnormal Functional Images*			
	Findings	No. of Cases		Tmax	$T\frac{1}{2}$	$T\frac{2}{3}$	$T\frac{1}{2}$(IDS)
Abnormal	Parenchymal Atrophy	16	14 (87.5)**	10 (62.5)	16 (100)	16 (100)	16 (100)
	Deformities in Collecting System	11	9 (81.8)	7 (63.6)	11 (100)	11 (100)	11 (100)
	Masses	5	3 (60.0)	3 (60.0)	3 (60.0)	3 (60.0)	5 (100)
	Total	32	26 (81.3)	20 (62.5)	30 (93.8)	30 (93.8)	32 (100)
Normal		33	15 (45.5)	13 (39.4)	27 (81.2)	26 (78.8)	30 (90.9)
Total		65	41 (63.1)	33 (50.7)	57 (87.7)	56 (86.2)	62 (95.4)

*　Images depicting either diffuse or focal intraparenchymal retention of ^{131}I-Hippuran. Pelvic retention is not included.

**　Percentage is shown in parenthesis.

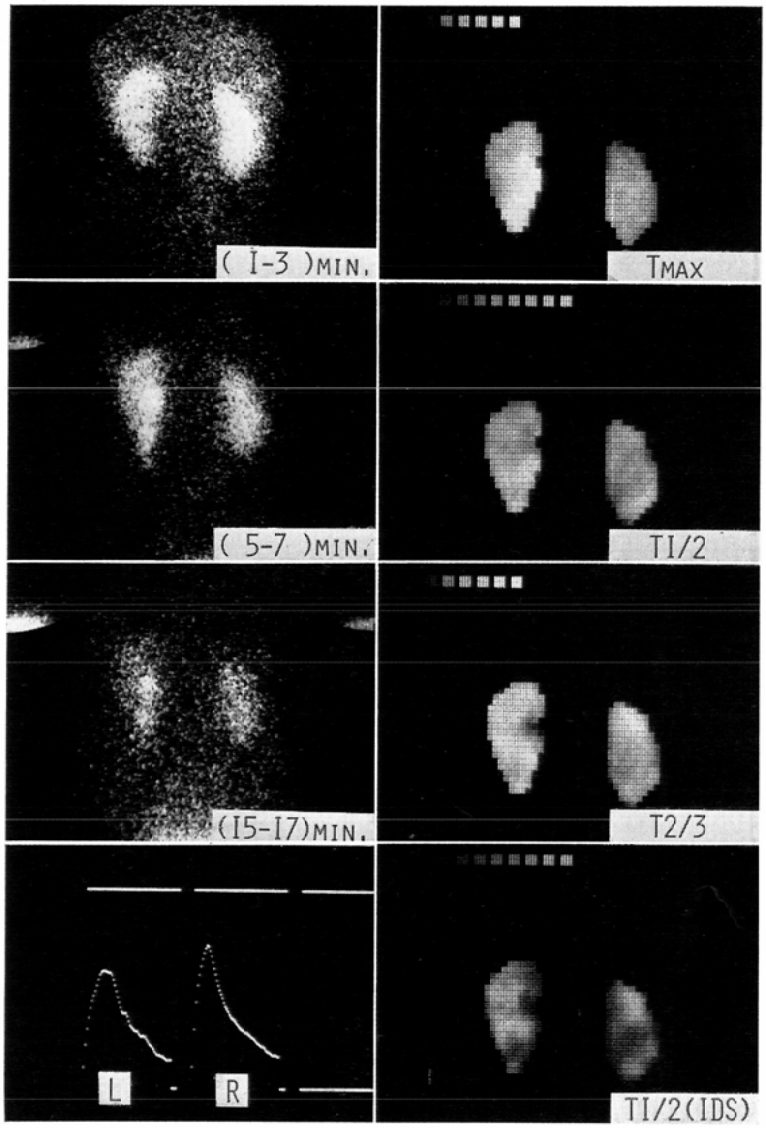

Fig. 8 Case 3. Acute pyelonephritis. Serial scintiphotos and renograms (left) show slight left pelvic retention. Functional images (right) of T1/2, T2/3 and T1/2 (IDS) show multifocal segmental areas with delayed transit in parenchymal region.

した．

経時的腎シンチグラムでは，IVP で異常所見を示した32例中26例（81.3%）に異常所見を認め，functional image の Tmax では32例中20例（62.5%），T1/2および T2/3ではそれぞれ30例（93.8%）および T1/2（IDS）では32例（100%）に異常所見を認めた．このうち IVP で実質の萎縮の認められた群と認められなかつた群に分けて，診断率を比較したが，Table 3に示す如く経時的腎シンチグラムおよび functional image のいずれについても両群の診断率に差を認めなかつた．IVPに異常所見を認めなかつた33例中，経時

Table 4. Comparison among IVP, serial and functional images in 11cases with hydronephrosis. The number of the cases with severe diffuse delay on serial and functional images (more than 10 min.) was shown for each of the groups of IVP findings.

IVP		Serial Images	Functional Images			
Findings	No. of Cases		Tmax	$T\frac{1}{2}$	$T\frac{2}{3}$	$T\frac{1}{2}$(IDS)
Diffuse Parenchymal Atrophy	2	1	2	2	2	2
Without Parenchymal Atrophy	9	0	1	7	2	2

的腎シンチグラムで15例（45.5%）に異常所見を認め，functional image の Tmax では33例中13例（39.6%），T1/2では27例（81.2%），T2/3では26例（78.8%）および T1/2（IDS）では30例（90.9%）に異常所見を認めた．総計65例の閉塞性腎疾患中，IVP では32例（49.2%）に異常を認めたのに対し，経時的腎シンチグラムでは41例（63.7%），functional image の Tmax では33例（50.7%），T1/2では57例（87.7%），T2/3では56例（86.2%）および T1/2（IDS）では62例（95.4%）に実質内異常所見を認めた．

Table 4は水腎11例に対して，その実質病変の診断に対する価値について，IVP，経時的腎シンチグラム，および functional image を対比したものである．11例中 IVP で明かな実質の萎縮が認められた2例の functional image では，いずれも実質に10分以上の延長を示す輝度が diffuse に分布した．一方，経時的腎シンチグラムでは，1例には15分の image まで同様の diffuse な排泄遅延を示したが，他の1例には collecting system への集積が認められ，実質の activity とコントラストを示した．また IVP で実質に著しい萎縮の認められなかつた9例において，経時的腎シンチグラムの排泄相では，すべて実質よりの排泄，collecting system への集積が認められたが，functional image では2例において，T1/2, T2/3 および T1/2（IDS）に10分以上の diffuse な延長を認め，他の7例では，T1/2 image を除きいずれも multifocal に延長が認められた．

考　案

RI 検査により得られた data の computer 処理は診断技術の向上に対して，多くの可能性を有しており，各専門分野で種々の応用が試みられている．数多くの computer 処理の中でも，ある臓器の局所動態機能を機能別に1枚の画像で視覚的に image として表示する functioual imaging は興味ある処理法の1つであり，現在までにも種々の方法で考察されているが[4)~9)]，広く臨床に応用し，その統計的観察から診断的価値を検討した報告は未だ少い．我々もこれまでに種々の臓器に対する functioual imaging を検討し，報告して来たが[1)~3)10)~14)]，本研究では ^{131}H-Hippuran 投与後の経時的 data を用いて行つた functional imaging を各種閉塞性腎疾患に応用し，その臨床診断上の利点，信頼性および限界について検討した．

我々が ^{131}I-Hippuran を用いたのはこの放射性医薬品（RI）が1回の腎通過により90%以上血中より除去され，尿細管内で mixing されることなく同様の速度で排泄されるため[15)16)]，その動態は速く，局所病巣に伴う尿細管内 mixing が存在すると鋭敏に排泄遅延として認知されるためである．^{99m}TC-DTPA による functional imaging についても検討したが[14)]，この RI は ^{131}I-Hippuran に比して動態が緩かであり血管内外の background が長期に互つて高く，特に右腎と重なる肝の activity が往々診断を困難にした．また腎実質よりの排泄が比較的緩除なため閉塞性疾患の診断に対するよりも vascularity を有する腫瘤性疾患の診断に有用と思われた．

functional imaging においては微小局所（本法

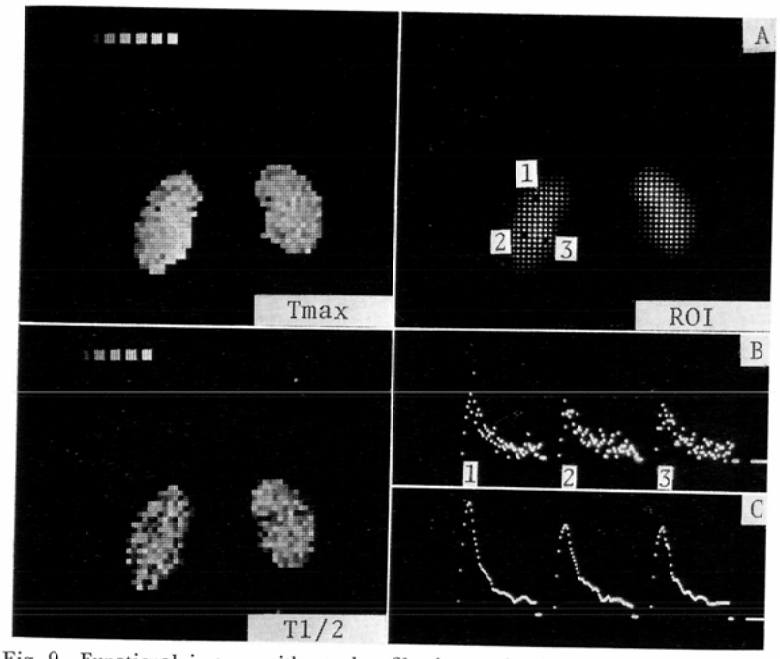

Fig. 9 Functional images without data-filtering and effect of data-filtering on regional renograms.

での単位領域は0.5×0.5cm）の動態を処理するため当然統計的変動が問題となる．filtering 処理を行なわない正常人（Fig. 2と同一例）の functional image では，Fig. 9左に示す Tmax，および T1/2 image のごとく統計的変動に起因するばらつきが目立ち，これらの image からは異常の有無を指摘しがたい．Fig. 9A に示す如く本例の実質（ROI 1，2）及び腎盂（ROI 3）に単位領域の ROI を選び，これより得られた単位領域での regional renogram は Fig. 9B に示すごとく低計数率による統計的変動が著明であり，これらの curve からは各 parameter の正確な値を算出することは不可能である．しかしながら sequential image に対して，filter factor f=6.0を有する map smoothing を行ない，更に単位領域毎の regional renogram に対して3点荷重平均法（1，2，1）を用いて filtering 処理を行なうことにより，Fig. 9C に示すごとく統計的変動の少い smooth な regional renogram が得られた．これらの regional renogram より各 parameter の値を算出し，Fig. 2に示す diffuse な image を得た．

対象とした10例の正常腎について各 parameter の値を実質領域と腎盂領域とで比較したが，Table 1に示した如くいずれも著しい差を認めず Tmax で腎盂領域に0.2分程度の軽度の延長傾向が推察されたに過ぎない．本研究では患者を坐位として測定した data を用いたが，臥位として測定した場合には経時的シンチグラムにおいても往々腎盂領域に RI の貯留を認めることを経験しており，また他の報告[8)9)]でも腎盂領域の Tmax に数分の延長が指摘されている．我々は false positive を減少させる目的で坐位を選んだが，一方遊走腎においては尿管の屈曲に伴う偏側腎盂部の排泄遅延がよく認められ，いずれが良いとも断定し難い．

我々の考案した functional image では腎内各局所の各 parameter の算出値が連続した輝度として示され，通常のシンチグラムと同様，一見して全腎領域の異常部を認知するのに便利である．

しかし各局所の算出値は表示されず，calibration dot の濃度と対比して推定されるにすぎない．従つて局所異常の判定に際し Table 1に示した単位領域毎の各 parameter の正常域上限より更に2分延長した時間，即ち Tmax：5分，T1/2：6分，T2/3：5分，T1/2 (IDS)：6分をこえる延長部を異常と判定した．このような基準で示される異常部は functional image 上明かな hot area として示された．なお全腎レノグラムより求めた各 parameter の算出値より正常腎10例に於ける各腎個別間の変動を求めたが，標準偏差および変動係数はいずれの parameter についても腎内単位領域の変動より低値を示した．

functional image に用いた種々の parameter はいずれも時間を単位として局所動態の特性を各局所で平均的に表示するものであり，従つて臓器の厚さ，位置等，geometry の影響が少く，この面からも診断能に貢献していると思われる．本研究で用いた4つの parameter のうち，Tmax および T1/2はレノグラムの解析に用いられているが，レノグラムは全腎の平均的動態を示すため局所動態異常の影響が少いのに対し，functional image では局所レノグラムを対象とするめ，局所動態異常がより鋭敏に探知された[2]．また T2/3および T1/2 (IDS) はいずれも初期排泄相の動態異常を認知するための parameter であるが，これは一般に閉塞性疾患特に実質内の閉塞性疾患では初期排泄相に異常延長が現れやすいという経験から，軽度の閉塞性疾患に伴う病巣をも鋭敏に認知する目的で考案した[2]．特に T1/2 (IDS) image では軽度の局所動態異常が強調されて描出された．Famelant らは，レノグラムに於て，閉塞がなく尿量が保たれるという条件で初期排泄相が指数函数に fitting され，この勾配が blood flow を反映すると述べているが[15)16)]，我々は閉塞性疾患に於てこの勾配が鋭鋭に変動することを利用したものである．

閉塞性腎疾患の診断上最も興味ある点は，腎実質の機能障害であり，本研究では実質性病変の診断のみを目的として検討した．閉塞性疾患として対象にした症例のうち水腎症および腫瘤性疾患については，それぞれ患側腎および病巣部を対象にした．腎盂腎炎については，臨床的に明かに診断された症例および IVP で片腎に病巣が指摘された症例の両腎，また水腎症の反対側腎をも対象に含めた．それは IVP 等日常検査においては，軽症例に分腎的異常所見を得ることが困難なことが多く，また本疾患は両側性に来る可能性が高いこと，水腎症に併発しやすいことを考慮し，日常検査では分腎的に証明されないが，病巣を有する可能性が高い腎を対象に含めて，IVP，経時的腎シンチグラムおよび functional image による診断を対比しようと試みたためである．

閉塞性疾患，全65例中 IVP にて明らかに異常の認められた32例の腎（患側腎）は T1/2，T2/3 および T1/2 (IDS) image で，それぞれ93%，93%，100%に異常病巣が指摘され，IVP の異常部位と一致したことは false negative の少いことを示す．このうち更に IVP の所見により，明かな実質の萎縮が認められた群と，collecting system の変形のみの群とに分けて比較したが，いずれの群についても100%の確率で診断された．腫瘤性疾患では実質あるいは腎胚を圧排することにより局所性遅延として認められ，T1/2 (IDS) image が最も高率であつた．

また IVP で異常の認められなかつた33例についても T1/2，T2/3および T1/2 (IDS) でそれぞれ88%，79%，91%に異常所見が認められたことは興味深く，IVP でいまだ形態的変化が認められない例にかなりの高率で実質の機能障害が伴つていることを示唆する．特にこの33例の腎のうち22例（患者11人）においては症例3の如く IVP で両腎共に全く異常所見がみられず，このうち2人は biopsy で，1人は腎血管造影で明かな実質病巣が確認され，また全員とも尿所見に著しい所見（尿蛋白，血尿，白血球多数等）が見られ実質障害の存在を強く支持するが，これらの中で functional image では Tmax 10例 (45.5%)，T1/2 20例 (90.9%)，T2/3 20例 (90.9%)，T1/2 (IDS) 22例 (100%) と高率に異常が認められる

ことは functional image が IVP の如何に拘らず腎実質の病変を高率に反映していると考えられる．

全65例のうち T1/2, T2/3および T1/2 (IDS) image で診断された率はそれぞれ88%，86%，95%であり，これは IVP の49%，経時的腎シンチグラムの65%に比して明らかに高率であつた．特に T1/2 (IDS) は診断率が高いのみでなく，病巣部が明確に示され，症例2，3のように segmental な病巣として描出され，鑑別診断にも有効と思われた．これに対し，T1/2 image は一般に局所病巣部の境界が不明瞭な傾向があり，また Tmax は腎盂部の排泄異常の診断には良いが，実質部の局所病巣の診断率は低く，IVP で異常が認められた群でも62%と低率であつた．

経時的腎シンチグラムも局所動態機能を示すものであり，IVP の正常群で46%に異常所見を認め，その価値が示されたが，一方 IVP で明らかな所見のある群に20%の false negative を認め，また診断された80%についても functional image 程明確に病巣を指摘し得ない例が多かつた．これは functional image が連続した data を用いて診断的に価値の高い動態の特性を定量的に解析して得た image であるのに比して，経時的腎シンチグラムでは，不連続な1分，5分，15分での activity の分布を定性的に比較して解析するものであり，局所flowに対する正常域の基準がなく，また ^{131}I-Hippuran の速い局所 flow を2分間の長期の露出で撮影するため，明確な image が得られないなどの理由によるものであろう．

水腎症では diffuse な実質障害について別に検討したが，IVP で明らかに全腎の萎縮が認められた例においては，いずれの functional image でも diffuse な10分以上の延長が認められた．IVP で diffuse な萎縮の認められなかつた例の中にも T2/3および T1/2 (IDS) image でほぼ diffuse な延長を認める例が小数あり，腎実質の機能低下を示唆した．T1/2 image は軽度の排泄遅延で10分以上となり実質機能の判定には false positive となる率が高いと考えられた．

^{131}I-Hippuran の flow study より得た data を処理して作製される functional image は IVP，血管造影などで形態的に異常を指摘し得ない局所病変の存在，およびその領域を高率に，視覚的に診断し得る点に臨床的価値が期待される．しかし functional image に示された局所異常はあくまで ^{131}I-Hippuran の局所排泄遅延を鋭敏に示すものであり，レノグラムの診断同様これが即ち病変であるという確証はない．瘢痕治癒後の変形，その他種々の生理的条件，或いは稀には統計的変動により異常所見が描出される可能性はあり，Table 1，2に示した診断率に一部 false positive が混入している可能性は充分考えられる．しかし種々の臨床的裏付けから推定してその信頼度は高く，特に急性炎症を伴つている時期の病変の診断，治療経過の観察に有力と考えられる．他方，糸球体腎炎，腎硬化症等閉塞性疾患以外の腎疾患についても，その異常機能の認知には有力であることを経験しているが[14]，それらを含んだ各種腎疾患の鑑別については現在のところ限界があると思われ，今後更に検討すべきものと考えられる．

本法はルーチン検査より得た data を on-line data 処理装置を用いて処理するため，患者に全く負担が無く，計算時間は2分，写真撮影等すべての処理時間を含めても約5分で処理され，日常検査として価値が高いものと思われる．

尚本研究の一部は昭和50年度，51年度科学研究費補助金（奨励研究（B））により行われた．

文　献

1) Kaihara, S., Natajan, T.K., Maynard, C.D. and Wagner, H.N.: Construction of a functional image from spatially localized rate constants obtained from serial camera and rectilinear scanner data. Radiology, 93: 1345—1348, 1969

2) 前田寿登，古川勇一，中川　毅，田口光雄：^{131}I-Hippuran による腎の functional imaging（初期排泄相に関するパラメーターの検討．映像情報，8：13—18，1976

3) 古川勇一，大泉幸雄，松田　彰，中川　毅，山口信夫，田口光雄：Functional imaging による腎疾患の診断．第34回日本医学放射線学会総会発表，1975

4) 前田寿登，古川勇一，中川　毅，山口信夫，田口光雄：オン・ライン・データ処理装置による腎の functional imaging に関する研究．核医学，12：341—347，1975
5) Wiener, S.N., Borkat, F.R. and Floyd, R.M.: Functional imaging; A method of analysis and display using regional rate constants. J. Nucl. Med., 15: 65—68, 1974
6) MacIntyre, W.J., Inkley, S.R., Roth, E., Drescher, W.P. and Ishii, Y.: Spatial recording of disappearance constants of Xenon-^{133} washout from the lung. J. Lab. Clin. Med., 76: 701—712, 1970
7) Ishii, Y., Kawamura, J., Mukai, T., Takahashi, M. and Torizuka, K.: Functional imaging of internal blood flow using scitillation camera and computer. J. Nucl. Med., 16: 899—907, 1975
8) 西村恒彦：Functional image による腎内 RI 動態の解析と臨床的検討．核医学，14：105—121，1977
9) 滝沢正臣，丸山　清，鶴見和弘：RI 動態像のコンピューター解析に関する研究，Regional renogram および functionol image 作成．Radioistotopes, 26：790—795，1977
10) 中川　毅，前田寿登，山口信夫，田口光雄，荒木昭信：^{99m}Tc-pertechnetate による甲状腺の Functional imaging．第15回日本核医学会総会発表，1975
11) 中川　毅，前田寿登，山口信夫，田口光雄，荒木昭信：Functional imaging による結節性甲状腺腫の診断．第35回日本医学放射線学会総会発表，1976
12) 前田寿登，中川　毅，山口信夫，田口光雄：on-line computer system による甲状腺の Functional imaging に関する研究．第15回日本核医学会総会発表，1975
13) 前田寿登，中川　毅，山口信夫，田口光雄，山本義介：^{133}Xe による脳の Functional imaging に関する基礎的検討．Radioisotopes, 27：15—21，1977
14) 古川勇一，大泉幸雄，松田　彰，前田寿登，中川毅，山口信夫，田口光雄：^{131}I-Hippuran 及び ^{99m}Tc-DTPA 使用 Functional imaging による腎疾患の診断．第15回日本核医学会総会発表，1975
15) Famelant, M.H. and Burrows, B.A.: The renogram; Pysiologic basis and current clinical use. Seminars in nuclear medicine, 4: 61—73, 1974
16) Famelant, M.H., Sach, C. and Burrows, B.A.: Diagnostic value of radioisotopic renal function studies for selecting patients with renal arterial stenosis for surgery. J. Nucl. Med., 11: 743—748, 1970