The University of Osaka
Institutional Knowledge Archive

Title	肝悪性腫瘍塞栓療法後にみられる胆のう異常の検討-超音波断層法を中心にして-
Author(s)	上野, 助義; 山下, 康行; 西村, 龍一 他
Citation	日本医学放射線学会雑誌. 1986, 46(12), p. 1379-1386
Version Type	VoR
URL	https://hdl.handle.net/11094/17969
rights	
Note	

The University of Osaka Institutional Knowledge Archive : OUKA

https://ir.library.osaka-u.ac.jp/

The University of Osaka

日本医放会誌：46（12），1379—1386，1986（昭61）

肝悪性腫瘍塞栓療法後にみられる胆のう異常の検討

―超音波断層法を中心にして―

熊本大学医学部放射線医学教室（主任：高橋睦正教授）
上野　助義　　山下　康行　　西村　龍一　　佛坂　博正
宮脇　正行　　福井康太郎　　高橋　睦正

（昭和61年5月19日受付）
（昭和61年7月21日最終原稿受付）

Gallbladder Abnomalities Following Transcatheter Arterial Embolization of Hepatic Malignancies

Sukeyoshi Ueno, Yasuyuki Yamashita, Ryuichi Nishimura, Hiromasa Bussaka, Masayuki Miyawaki, Koutarou Fukui and Mutsumasa Takahashi
Department of Radiology, Kumamoto University School of Medicine

Research Code No. : 514.1, 514.2

Key Words : Hepatic embolization, Complication, Gallbladder abnormalities, US

Gallbladder abnomalities after transcatheter embolizations with various embolic materials were evaluated on 26 embolizations of 25 patients. The patients were divided into two groups of 13 patients, each undergoing embolization with gelatin sponge and Lipiodol-anticancer drugs. The gallbladder abnormalities were evaluated by ultrasonography with help of CT and hepatobiliary scintigraphy with ^{99m}Tc-HIDA.

There developed sludge, stone-like echoes, wall thicking, and cystic lesions in the wall of the gallbladder on US. These abnomalities occurred more frequently in patients with definite occlusion of the cystic arteries on angiography and in patients who were embolized with gelatin sponge. Biliary scintigraphy showed non-visualization, while CT showed findings consistent with US findings. There were no cases with gallbladder perforation following embolization.

It has been suggested gallbladder abnomalities occur more often then usually thought and careful observation is indicated after embolization therapy.

緒　言

最近，肝の悪性腫瘍に対して各種の塞栓物質を動注する経カテーテル動脈内塞栓療法 transcatheter arterial embolization（以下 TAE と略す）が広く行われている．本法の合併症として，軽度の腹痛，発熱の他に，膿瘍形成[1]，急性胃病変[1)2)]，脾梗塞[1)3)]の報告がみられるが，胆のう病変に関する報告は少ない．TAE を施行した症例の胆のう病変を超音波断層法（US）にて経時的に検討し，その発生機序について考察を加えた．また，TAE 前後の胆のうの機能をも US 及び胆道シンチグラフィー（胆道シンチ）にて検討したので報告する．

対象及び方法

熊本大学放射線科における過去3年間に TAE を施行し，胆摘後の症例及び TAE 前に胆石が証明された症例を除き，かつ，中心静脈栄養が施行されていない25症例26回を対象とした(Table 1)．塞栓物質により，Gelatinsponge 群13例(Table 2)，

Table 1 Case materials

*hepatocellular carcinoma	(HCC)	19 cases
*metastatic liver tumor	(Meta)	5 cases
*primary carcinoid	(Car)	1 case

Lipiodol 群13例（Table 3）に分け検討した．

これらの症例について，TAE 前後の胆のうの形態的変化及び機能を US，胆道シンチを用いて prospective に検討した．必要に応じて CT も行い US の所見を補った．

胆のうの収縮率：卵黄投与前及び投与 1 時間後の最大長径及び直交する最大短軸径を求め，Fig. 1の如く収縮率を 8 症例中 9 回において求めた．TAE 前，TAE 1～2 日後，1 週後，2 週後と経時的に収縮率の変化を観察した．

胆道シンチグラフィー：6 症例 7 回において ^{99m}Tc-HIDA 10mCi を静注し，5 分後より90分まで観察した．TAE 前及び TAE 3 日以内に施行

Table 2 Cases of TAE with Gelatin Sponge

case	Disease	Gallbladder Diseases		Injection Site	Occulusion of Cystic Artery
		Sludge or Stone Like Echoes	Cystic Lesion in the Thickened wall		
1	HCC	○	○	RHA	+
2	HCC	○	—	PHA	〃
3	HCC	○	—	RHA	〃
4	HCC	○	○	RHA	±
5	HCC	○	—	PHA	〃
6	HCC	—	○	RHA	〃
7	Car	○	—	RHA	〃
8	HCC	—	—	RHA	〃
9	HCC	—	—	RHA	—
10	HCC	—	—	RHA	〃
11	HCC	—	—	RHA	〃
12	HCC	—	—	RHA	〃
13	HCC	○	—	RHA	Unknown

PHA : proper hepatic artery
RHA : right hepatic artery

Table 3 Cases of TAE with Lipiodol-Anticancer Agent

case	Disease	Gallbladder Diseases		Injection Site	Embolus
		Sludge or Stone Like Echoes	Cystic Lesion in the Thickened wall		
1	HCC	—	—	RHA	SMANCS, Lipiodol
2	Meta	—	—	PHA	SMANCS, Lipiodol
3	Meta	—	—	PHA	SMANCS, Lipiodol
4	HCC	—	—	RHA	SMANCS, Lipiodol
5	HCC	—	—	RHA	SMANCS, Lipiodol
6	HCC	—	—	CHA	Adriacin, Lipiodol
7	HCC	—	—	CHA	Adriacin, Lipiodol
8	HCC	—	—	CHA	Adriacin, Lipiodol
9	Meta	—	—	CA	Lipiodol
10	Meta	—	—	RHA	Adriacin, Lipiodol
11	HCC	—	—	PHA	Adriacin, Lipiodol
*12	HCC	○	—	CA	Adriacin, Lipiodol
13	Meta	○	—	RHA	Adriacin, Lipiodol

*Case 12 is same as case 5 of Table 2, CA : celiac artery
CHA : common hepatic artery

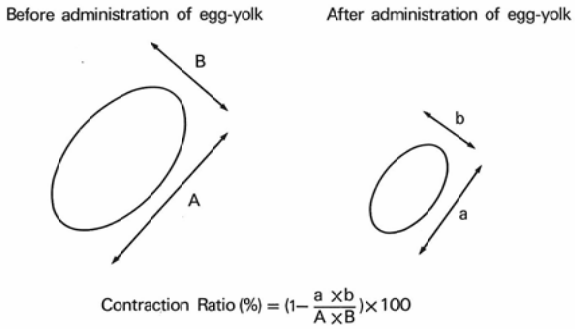

Fig. 1 Method of evaluation of gallbladder contraction

し，胆のうの描出を認めなかった症例はTAE 2週後に再検した．

胆のう病変の内，胆石・胆泥様所見をUSの所見により，内部エコーのないもの（type 0），点状エコーの充満するもので層状を形成しないもの（type I），重力方向に層状を形成するもの（type II），胆石様に円形を呈するもの（type III），胆石様の円形のもので胆のう内腔をほぼ充満するもの（type IV）の5型に分けた（Fig. 2）．

動脈造影のカテーテル先端：塞栓物質注入時のカテーテル先端を動脈造影フィルムで観察し固定した．カテーテル先端は，右肝動脈16回，固有肝動脈5回，総肝動脈3回，腹腔動脈2回であった．

装置は，USは横河メディカルRT 2000（3.5 MHz）を使用した．

結　果

1）塞栓物質別による胆のう病変出現頻度

a. Gelatin sponge群（Table 2）：13症例中8例（61.5%）に胆のう病変を認めた．胆石・胆泥様所見は13症例中7例（53.8）に認めた．type別ではtype II, type IIIであったが，Lipiodol-抗癌剤を併用した1例はtype Iを示し，経過とともにtype IIへ移行した．

胆のう壁内ののう胞状所見は13例中3例（23.1%）に認めた．

b. Lipiodol-抗癌剤群（Table 3）：13例中2例（15.4%）に胆石・胆泥様所見が出現した．1例はtype I，1例はtype IIであった．しかし，type IIの症例はfollow-up angiography及び剖検にて，右肝動脈の胆のう動脈分岐部より中枢側に血栓が証明された．

2）胆のう動脈閉塞と胆のう病変出現頻度

Gelatin sponge群において，TAE前後の血管造影において胆のう動脈が同定でき，かつ，胆のう動脈分岐部より中枢側にて閉塞されたものを閉塞群（＋群）とした．胆のう動脈は同定できないが，右肝動脈中枢側で閉塞したもの，あるいは，胆のう濃染像がTAE後に認められなくなったものを閉塞の可能性ある群（±群）とした．そして，TAE後に胆のう動脈が開通しているものを非閉塞群（－群）とした．各々における胆のう病変の出現頻度は，閉塞群では3例中3例（100%）に胆のう病変が出現した．閉塞の可能性がある群では5例中4例（80%）に胆のう病変が出現した．非閉塞群では4例いずれにも胆のう病変は出現しなかった．

3）胆泥・胆石様所見の経時的変化（Fig. 3）

胆石・胆泥様所見の経時的変化を6症例7回にて検討した．Gelatin sponge群Case 1はTAE 2日後のUSにて胆のうの拡張及び壁内ののう胞状

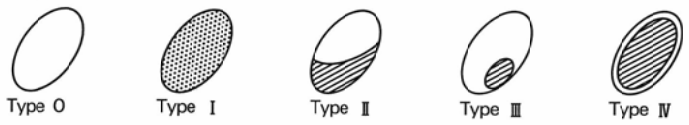

Type 0 : echo free
Type I : scattered
Type II : precipitate
Type III : round (small)
Type IV : round (large)

Fig. 2 Classification of gallbladder abnormalities after embolization

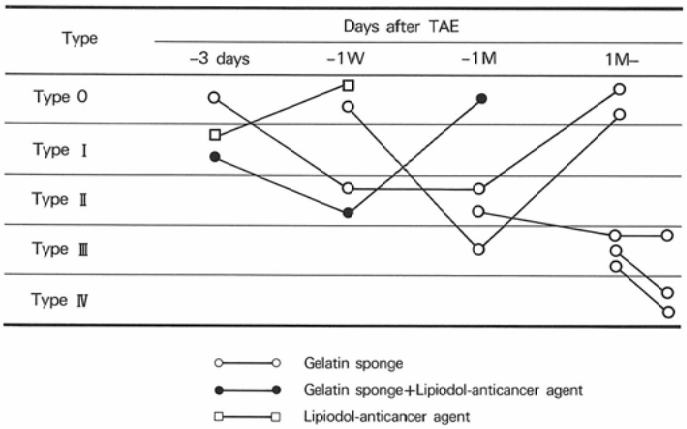

Fig. 3　Sequential changes of gallbladder abnormalities

所見を認めるも，胆のう内に胆石・胆泥様所見を認めず，1週～1カ月後のUSにてtype II (Fig. 4A, B)の胆泥様所見を認めた．2カ月後，胆泥様所見及び壁内ののう胞状所見は消失した (Fig. 4 C). Gelatin sponge群Case 2はTAE 1週後のUSにては胆石・胆泥様所見を認めず，1カ月後にtype IIIの胆石様所見を認めた(Fig. 5). 2カ月後のUSにて，胆石様所見は消失した．他の3症例は最初のfollow-up USが1カ月以降であり，初回時より胆石様所見を認めた．

Lipiodol群Case 12では，1日及び2日後のUSにてtype Iの胆泥様所見を示し (Fig. 6A) Lipiodol-抗癌剤だけの場合は5日後に消失し，Gelatin spongeを併用した場合は，1週後にtype IIに変化し，1カ月後には消失した．

6症例7回において3症例4回は胆石・胆泥様

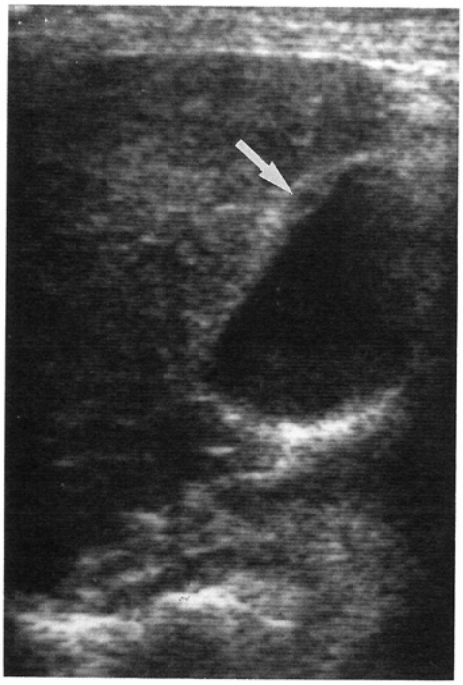

4A

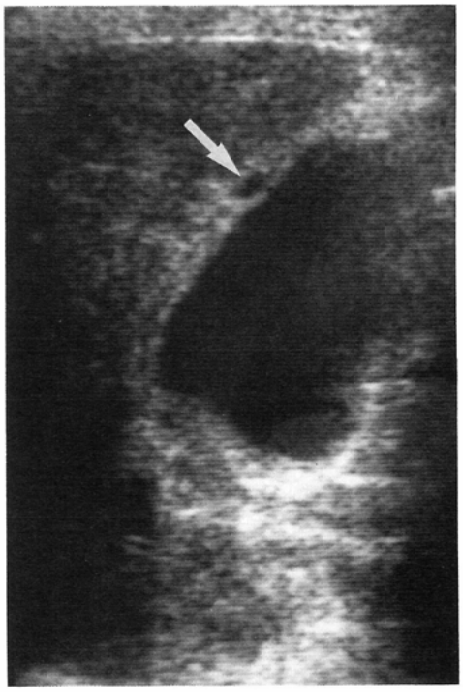

4B

4C

Fig. 4　Case 1 of the gelatin sponge group.
A; US one week after TAE: Sludge of Type II, enlarged gallbladder, and cystic lesion (arrow) in the thickened wall are noted.
B; US two weeks after TAE: Cystic lesion (arrow) in the thickened wall is observed.
C; US four months after TAE: Sludge and cystic lesion in the thickened wall have disappeared.

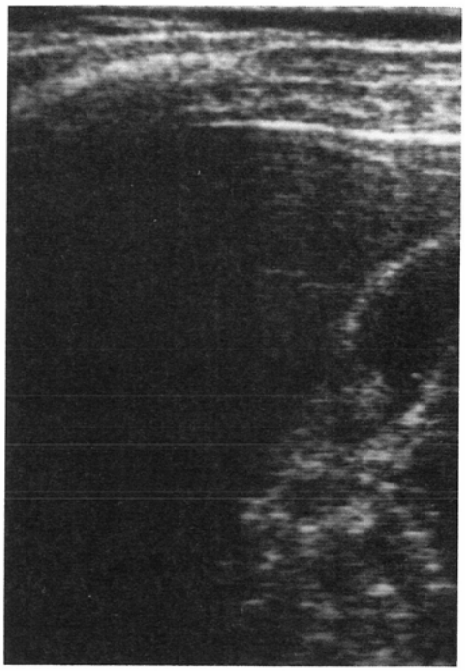

Fig. 5　Case 2 of the gelatin sponge group.
US one month after TAE: Stone of Type III is noted.

所見は消失したが，3症例は type III, type VI へと移行した．胆石様所見の消失した症例の2回目以降の TAE では，胆石・胆泥様所見は出現しなかった．

4）胆のうの収縮率の変化

TAE 直後に胆のうの収縮率は低下し，1～2週後に TAE 前の収縮率に戻る傾向を認めた．また，塞栓物質による明らかな差は認められなかった(Fig. 7)．しかし，Gelatin sponge による TAE 後は胆のうは拡張する傾向を認め，症例によっては卵黄投与1時間後に拡張する症例も認めた．

5）TAE 後の胆道シンチ

Lipiodol 群 Case 12において，type I の胆泥様所見の出現とともに，胆道シンチにおいて胆のうは描出されず (Fig. 6B)，胆泥の消失とともに胆

6A

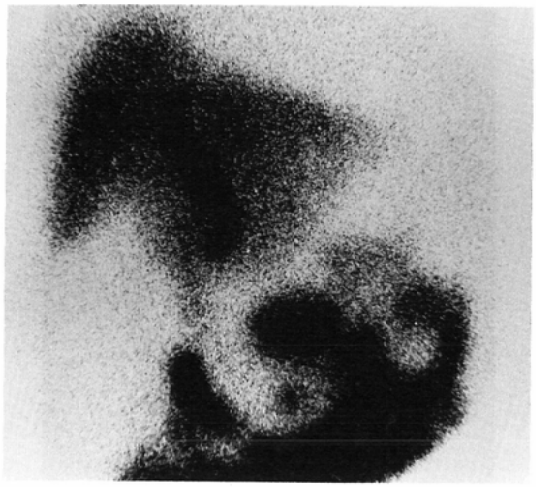

6B

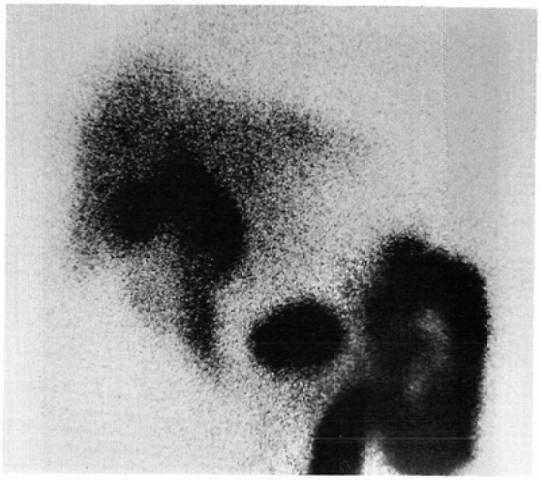

6C

Fig. 6　Case 12 of the Lipiodol-anticancer agent group.
A; US two days after TAE: Sludge of Type I is noted.
B; Hepatobiliary scintigram two days after TAE: Gallbladder is not demonstrated.
C; Hepatobiliary scintigram 11 days after TAE: Gallbladder is visualized as same as pre-TAE.

のうは描出された（Fig. 6C）．他の症例においては，著明な胆のうの収縮率の低下にも関わらず，胆泥の発生しなかった症例においては胆のうは描出された．

考　察

TAE後の胆のう壊死の症例報告[4)5)]やTAE後の摘出胆のうを検討した報告[6)7)]がみられるが，US, CTにてTAE後の胆のう病変を検討した報告はない．

これらの胆のう病変の成因を考えてみると，第1に塞栓物質（Gelatin sponge）による胆のう動脈の閉塞あるいは胆のう動脈分岐部より中枢側の

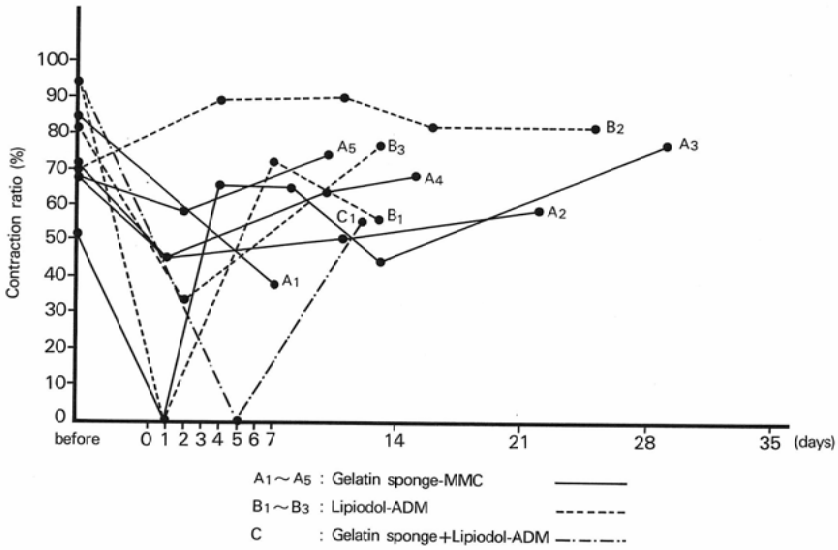

Fig. 7　Sequential changes of gallbladder contraction ratio after embolization (contraction ratio after 1hr. of egg-yolk administration)

閉塞によることは，本研究の胆のう動脈閉塞と胆のう病変出現頻度の関係からも十分に推測できる．Gelatin spongeによるTAE後に胆泥・胆石様所見の消失した2症例において再TAE後には胆のう病変が発生しなかったことは，側副血行路の発達が関与し，胆のう病変が発生しなかったとも考えられる．

これらの閉塞群におけるtype II, IIIの胆石・胆泥様所見は，TAE後2～7日以内には認ない．しかし，胆のう壁内ののう胞状所見は早期より認められる．また，TAE後の胆のうは拡張し，卵黄を投与しても収縮は不良であり，時には拡張するなどの異常運動を伴うこともある．以上のことより，閉塞群の胆のう内の内容物は何らかの原因による胆汁うっ滞により発生するものではないかと推定される．また，type III, IVにおいてもacoustic shadowは伴わず，従来の胆石とも異なると思われる．

第2に，塞栓物質(Lipiodol)及び抗癌剤の胆のうへの直接作用による炎症などにより発生すると考えられる．type Iの胆泥様所見はTAE 1日後より認められ，早期に消失しており，かつ，2回とも胆道シンチにおいて胆のうは描出されず，胆泥様所見の消失とともに胆のうは描出されることより，Lipiodolあるいは抗癌剤による胆のう炎様反応により発生することが推察される．内容物は胆のう粘膜成分あるいは血球成分等が考えられ，胆汁うっ滞によると考えられる前者とは異なると考えられる．

しかし，TAE後の胆のう病変の発生機序を明確にするにはTAE後のUSにて十分に経過観察された症例が少なく，今後症例を重ねるとともに，胆のう機能をUS，胆道シンチにおいて評価していく必要があると考える．また，胆道シンチは原発性肝癌の質的診断[8)9)]や，TAE後の胆のう病変の検討だけでなく，肝腫瘍におけるTAEの効果判定にも有用であり，積極的な利用が望まれる．

症状との関係においては胆のう動脈中枢側の閉塞例では腹痛及び発熱が強く，特に胆のう壁内ののう胞状所見を認めるものは強かった．しかし，Lipiodolによるtype I型にては腹痛はなかった．

当科においてはTAE後に，手術を必要とする急性胆のう炎・胆のう壊死の症例は経験しなかった．胆のう動脈を閉塞させないことはTAE後の腹痛等の症状軽減にもなり，可能な限り胆のう動脈分岐部より末梢でTAEを行うことが望ましい．

結　論

1．25症例26回のTAEにて胆のう病変は38.5%に発生した．Gelatin spongeによるTAEでは61.5%と高率に胆のう病変が出現したが，Lipiodol-抗癌剤によるTAEでは15.4%に出現した．

2．TAE後の胆のうの機能を収縮率の変化と胆道シンチの胆のう描出により検討することは，胆のう病変発生の早期診断上有用と思われた．

3．TAEにあたっては，可能な限り胆のう動脈分岐部より末梢部で施行することが望ましい．

本論文の要旨は第44回日本医学放射線学会総会（S60.4.3）において発表した．

文　献

1）高橋睦正，山下康行，宮脇正行，上野助義，土亀直俊，仏坂博正：肝動脈塞栓療法の合併症．日獨医報，30(1)：76—87，1985

2）土亀直俊，高橋睦正，仏坂博正，宮脇正行，福井康太郎，安永忠正，七川静渡，宮尾昌幸：肝悪性腫瘍の塞栓療法後にみられる急性胃病変．日本医放会誌，44：1501—1507，1984

3）Takayasu, K., Moriyama, N., Muramatsu, Y., Suzuki, M., Ishikawa, T., Ushio, K., Matsue, H., Sasagawa, M. and Yamada, T.: Splenic infarction, a complication of transcatheter hepatic arterial embolization for liver malignancies. Radiology, 151: 371—375, 1984

4）De Jode, L.R., Nicholis, R.J. and Wrigt, P.L.: Ischemin necrosis of the gallbladder following hepatic artery embolizm. Br. J. Surg., 63: 621—623, 1976

5）Jacob, E.T., Shapira, Z., Morag, B. and Rvbinstein, Z.: Hepatic infarciton and gallbladder necrosis complicating arterial embolization for bleeding duodenal ulcer. Digestive Disease and Sciences, Vol. 24 No. 6: 482—484, 1979

6）Kuroda, U., Iwasaku, M., Tanaka, T., Tkunaga, K., Hori, S., Yoshioka, H., Nakamura, H., Sakurai, M. and Okamura, J.: Gallbladder infarction following hepatic transcatheyer arterial embolization. Radiology, 149: 85—89,

1983
7) Takayasu, K., Moriyama, N., Kishi, Y., Shima, Y., Ushio, K., Yamada, T., Kishi, K. an Hasegawa, H.: Gallbladder infarction afte hepatic artery embolization. A.J.R., 144 : 135—138, 1985
8) Lee, V.W., O'Brien, M.J., Devereux, D.F., Morris, P.M. and Shapiro, J.H.: Hepatocellular carcinoma : Uptake of ^{99m}Tc-IDA in primary tumor and metastasis. A.J.R., 143 : 57—61, 1984
9) 安永忠正，広田嘉久，上野助義，土亀直俊，高橋睦正，別府　進：肝細胞癌およびその転移巣における^{99m}Tc-HIDA シンチグラフィーの臨床的意義．核医学，19：523—528，1982