The University of Osaka
Institutional Knowledge Archive

Title	胃X線診断に於ける胃粘膜の酵素による溶解処置の効果
Author(s)	古賀, 正道; 荒川, 規矩男
Citation	日本医学放射線学会雑誌. 1964, 24(8), p. 1011-1031
Version Type	VoR
URL	https://hdl.handle.net/11094/17971
rights	
Note	

The University of Osaka Institutional Knowledge Archive : OUKA

https://ir.library.osaka-u.ac.jp/

The University of Osaka

胃X線診断に於ける胃粘液の酵素による溶解処置の効果

八幡製鉄所病院（院長　森本憲治博士）
*古　賀　正　道　　**荒　川　規　矩　男

（昭和39年9月15日受付）

On the Application of Enzymatic Mucinolysis in X-ray Diagnosis of the Stomach.

By

Masamichi Koga
Director of Department of Radiology.

Kikuo Arakawa
Former Research associate, Research Department of Labour Medicine,
Yawata Seitetsu Hospital, Kitakyushu, Japan.

In the X-ray diagnosis of the stomach, the observation of gastric mucosal folds is the most important point.

However, the gastric mucosal appearances have often been affected by unsettled factors such as properties of contrast medium, gastric mucus and others.

In an attempt to better visualization of gastric mucosal folds, the enzymatic mucinolysis in the X-ray diagnosis of the stomach was researched experimentally and clinically.

The evaluation of mucinolysis in vitro has been determined by the periodic change of the specific viscosity of the gastric mucus incubated with various enzyme preparations. Several preparations, such as Sevelase and Seven-E et al. effectively decreased the specific viscosity of the gastric mucus 50～60% within 30 minutes. Pronase-P, among the most effectives, decreased the specific viscosity about 90%. The effect of Sevelase and Meiselase were potentiated by the addition of L-Cysteine up to the same extent.

Since the maximum mucinolysis by the above mentioned enzymes was found the limit of pH 6.0, it was necessary for clinical application to neutralize the acidity of gastric juice through neutralizer (MgO or $NaHCO_3$) or succinate buffer and to prevent subsequent hypersecretion of gastric juice by the administration of parasympathetic blocker (Finalin, Buscopan, Daricon or Marygin).

However, intramuscular administration of the blocker caused often prolonged retention of the gastric juice in the stomach which was in need of suction by catheter.

On the other hand, when the blocker was given orally the average volume of the

* 八幡製鉄所病院（院長森本憲治）放射線科医長
** 元労働医学研究課（現九州大学医学部心臓血管施設，助教授）

retained gastric juice was 40～50 ml and resulted in dilution of ingested 30 ml of 40% barium suspension. The dilution was, however, shown not to influence the visualization of the fine X-ray finding by experimental phantom test.

Based upon these results, therefore, it is preferable to use more diluted barium suspension than has been used in screening examination for anterior wall of the stomach. As a matter of fact, the mucosal pattern of the anterior wall at prone which had been treated by above mentioned enzymatic mucinolysis gave such clear pattern as have never been obtained with any other methods.

In the examination of the mucosal pattern of the posterior wall at supine, addition of more concentrated barium suspension was of immense value.

In comparison with the results of ordinary screening examination, the treatment of patients with above stated mucinolytic enzymes not only improved remarkably the visualization of the gastric mucosal appearances but also was valuable and desirable method in close examination of the stomach.

内容目次

Ⅰ. 緒言
Ⅱ. 基礎的実験
1. 酵素の粘液溶解能
i. 各種酵素製剤について
a. 胃液pHの変動と粘液溶解能
b. 酵素使用量と粘液溶解能
ii. L-Cysteine の併用効果
2. 胃液pHの調節
i. コハク酸緩衝液の緩衝能
ii. 酸中和剤の塩酸溶液中和能
iii. 緩衝液と中和剤の併用
iv. 胃液分泌抑制剤の併用
3. 胃内残留液
i. 本法施行時に於ける胃内残留液
ii. 胃内残留液のX線造影に及ぼす影響について
4. 造影剤の濃度と投与量
5. ゲル化陰影と粘液陰影
Ⅲ. 臨床的応用法
1. 実施方法
i. 溶解剤の選定
ii. 酸中和剤
iii. 緩衝剤
iv. 胃液分泌抑制剤
2. 実施結果
i. 胃集団検診の場合
a. 対照群
b. 番茶投与群，附．温泉水投与群
c. 粘液溶解法実施群
a′. 胃液分泌抑制未処置群
b′. 胃液分泌抑制処置群—1
c′. 胃液分泌抑制処置群—2
ii. 精密検査の場合
a. 幽門狭窄例
b. 腹位粘膜表面像
c. 背位粘膜表面像
Ⅳ. 結 語
主要文献

Ⅰ 緒言

胃粘膜表面像造影法に関しては，BergがRelieffverfahrung を主唱して以来長い間，Schaoul の胃充盈圧迫法，及び Fischer の二重造影法以外には，特に画期的な造影技法の進歩はなく，後者の造影可能範囲も主として胃体部以下の後壁所見に限られていて，無操作撮影による胃前壁所見の把握に好適な造影技法は現在のところ見当らない．

又入江[1]によつて始められた胃間接撮影法に於ても，入江によつて更に薄層法の必要性が唱えられたが，まだ充分な成果を挙げ得る段階に至つていない．しかし，その主目的が胃癌の早期発見にある以上，胃粘膜表面像を無視することは出来ない．

そこで胃粘膜表面像の優劣を左右する因子を検

討するに，現在尚未解決のものに，造影剤自体の問題と，胃液，就中胃粘液による障害が挙げられるが，前者について従来幾多の研究があるにも拘わらず，現在に至るまで抜本的な改良が加えられずに放置されており，特に粘液因子の処置に関しては，手がかりさえつかめていなかつた．著者等は1963年7月より，この粘液因子の問題をとり上げ，その酵素的溶解除去法に関する研究を行い，原則的に所期の成果を得たことを報告してきた[2]．今回はその臨床的応用を更に便ならしめる諸具対策について検討し，2，3の新知見を得たので報告する．

II 基礎的実験

1. 酵素の胃粘液溶解能

既報[2]に準じ人胃粘液を集めて緩衝液に解き，これに各種酵素を加えて37℃に incubate し，経時的にその比粘度の変化を測定した．

i）各種酵素製剤について

既報[2]で調べた市販の所謂綜合消化酵素製剤で，最も強い粘液溶解能を示した数種の製剤のうちでは，Sevelase が最も効果的であり，且つ粉末状になつているので使用に便利であるが，臨床的には尚充分な粘液溶解が得られない場合があるので，今回は更に強力な粘液溶解能物質を追究する意味で，2，3の酵素製剤の各主要成分(Amylase, Lipase, Meiselase, Acidase, Molsin, Polypase, Pronase P, Diasmen 及び Pancreatin 等）につてい同様の実験を行ない，その使用pHや濃度について検討した．

a. 胃液pHの変動と粘液溶解能

胃液酸度の個体差，並びにその時間的変動に対処して酵素を有効に作用させるために（就中，可及的に酸性例でも活性を示す酵素を検索するために），種々の至適活性値を有する2，3の酵素を併用することを考え，pH 4.0，6.0及び 8.0について同様の実験を行なつた（図1a, b).

このうちで最も著効を示したのは Pronse P[3] (Streptomyces griseus から得られた Protease) で，pH 6.0で82%，pH 8.0で78%の比粘度の低下が認められた（以下何れも30分値）が，期待していたpH 4.0に於て有効活性を示した酵素は見当らなかつた．

b. 酵素使用量と粘液溶解能

次に最も著効の認められた Pronase P について，その使用量の増減による粘液溶解能の変化を調べたが，pH 6.0に於ては，胃液 3.0 ml, 緩衝液 3.0 ml の混液に対しては，50 ml より25mg使用

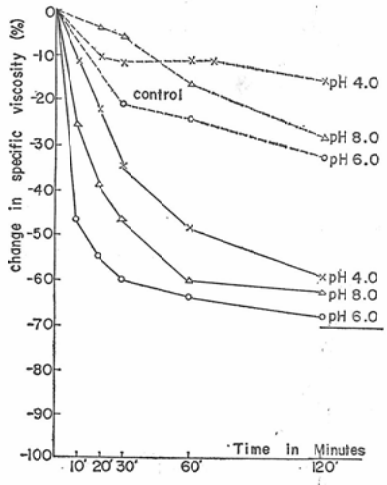

Fig. 1-(a) Mucinolysis by 50 mg Meiselase. Specific viscosity before incubation: 1.78 (pH 4.0), 1.99 (pH 6.0), 1.973 (pH 8.0).

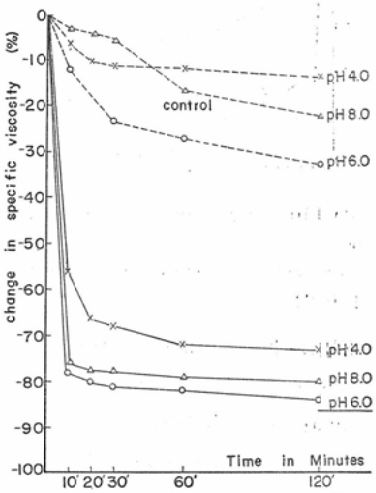

Fig. 1-(b) Mucinolysis by 50 mg Pronase P. Specific viscosity before incubation: 1.78 (pH 4.0), 1.99 (pH 6.0), 1.997 (pH 8.0),

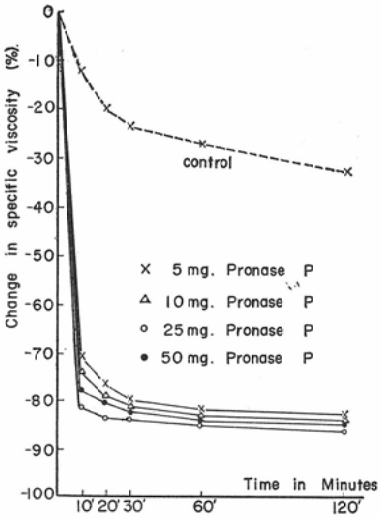

Fig. 1-(c) Mucinolysis by 5, 10, 25, & 50 mg Pronase P.
Specific viscosity before incubation: 2.081 (pH 6.0).

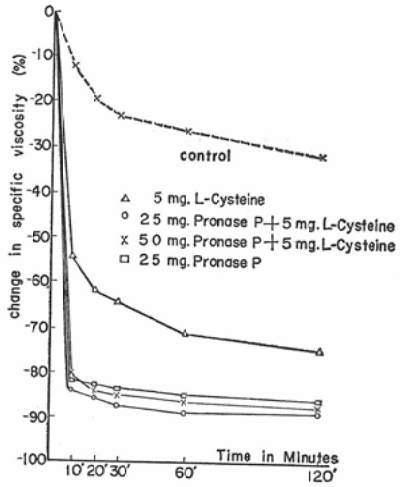

Fig. 1-(d) Mucinolysis by Pronase P & L-Cysteine.
Specific viscosity before incubation: 2.110 (pH 6.0).

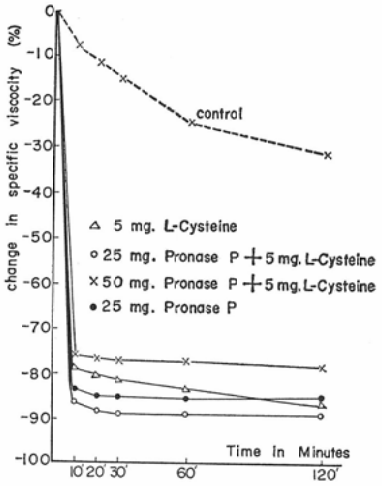

Fig. 1-(e) Mucinolysis by Pronase P & L-Cysteine.
Specific viscosity before incubation: 2.104 (pH 8.0).

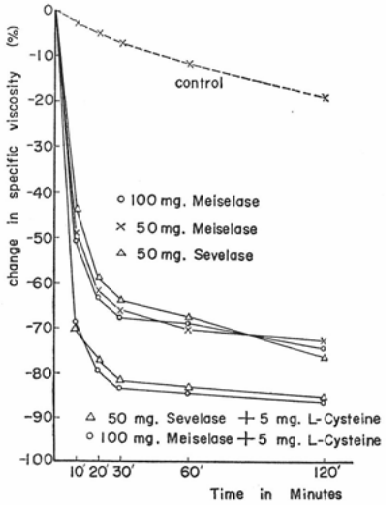

Fig. 1-(f) Mucinolysis by Sevelase, Meiselase, & L-Cysteine.
Specific viscosity before incubation: 2.137 (pH 6.0).

時にその例用は強く，10mg，5mgの順にその効果は弱まつて来た（図1-c).

ii) L-Cysteine の併用効果

Sheffner[4] は，L-Cysteine に Mucoprotein (Wilson 社製 hog gastric mucin より抽出）溶解能があることを認め，その効果はpH 8.0～9.0に於て著明である（平均30%前後）が，pH 5.0～6.0に於ても10%前後の比粘度の低下を来すことを報告しているので，著者等はこれを人胃粘液に直接応用してみたところ，L-Cysteine 5mgを單独で作用させても，pH6.0で65%，pH8.0で81%に比粘度の低下するのがみられたが，これをPronase P 25mgに添加すると，pH 6.0～8.0では更に88～89%に比粘度の低下が促進されることが分つた.

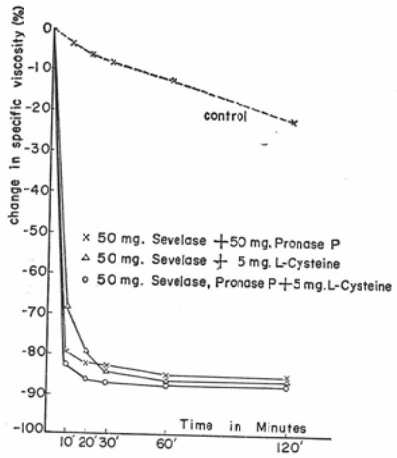

Fig. 1-(g) Mucinolysis by Sevelase, Pronase P & L-Cysteine.
Specific viscosity before incubation: 2.164 (pH 6.0).

(図1-d,e).

又これを Sevelase, Meiselase に添加使用したところ，比粘度の低下率は83～85%で，單独使用の場合に比して14～18%の併用効果がみられ，Pronase P の場合とほゞ同等の成績が得られた（図1-f).

2. 胃液pHの調節

上記諸酵素の作用は，pH 6.0に於て最も顕著な効果がみられたので，胃液pHを30～60分間に亘つて同pHに調節維持することが，本法施行に際して最良の条件である．この至適条件を臨床的に再現するに要する諸条件を検討するために，先ず次の様な基礎的実験を行なつた．

i）コハク酸緩衝液の塩酸溶液緩衝能

pH 1.0～ 3.0の種々の濃度の塩酸溶液50 ml に 0.2Mのコハク酸緩衝液（pH 6.0）を50～300ml 加え，その緩衝能を調べたが，pH 2.0以下の塩酸溶液では，緩衝液を 200 ml 以上用いても，pH 6.0に充分緩衝し難いことが分つた（図2).

ii）酸中和剤の塩酸溶液中和能

胃液pHを調節するのに余り濃厚な緩衝液を使用することは非生理的だと考えたので，先ず中和剤を用いて空腹時胃液酸度を中和させようと考え，MgO 200～300mgを用いたが，これによりすべての濃度の塩酸溶液をpH 8.0～10.0に中和すること

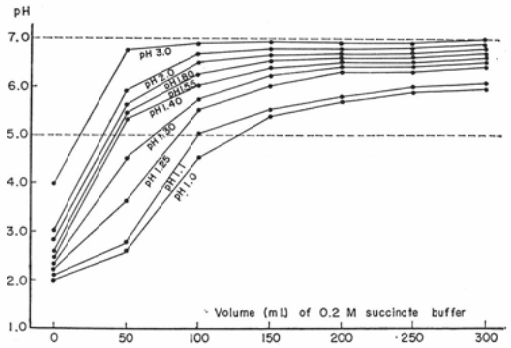

Fig. 2. The bufferization of 50ml. HCL solution by 0.2 M succinate buffer of pH 6.0.

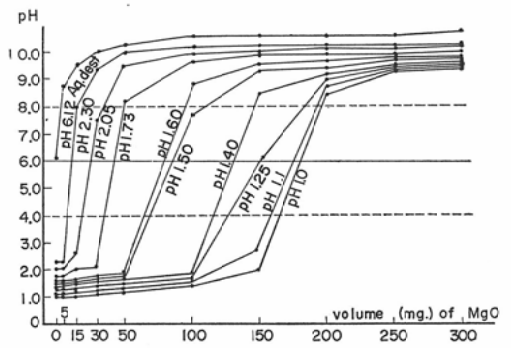

Fig. 3. The neutralization of 50 ml. of HCL solution by Mg 0.

が出来た（図3).

iii）緩衝液と中和剤の併用

上記の実験から緩衝液 150～ 200 ml だけでは pH 6.0に緩衝しにくい範囲を MgO の中和力で補うために，両者を同時に使用したところ，試験管内実験としては一応目的に叶う条件を作り得た（図4-a,b).

iv）胃液分泌抑制剤の併用

生体内ではしばしば薬剤投与による反射性酸度上昇がみられるので，副交感神経遮断剤（TF液[5]，Finalin[6]，Bucopan[6]，Daricon[6][7] 又は Marygin[8][9] 等）による胃液分泌抑制能を臨床例について調べた所，胃液分泌抑制無処置群では，中和剤や緩衝液を使用しても5～10分以内に著明な反射性酸度上昇を認める（図5-a）のに反し，胃液分泌抑制処置群では，上記試験管内実験と同様に胃液pHをうまく調節することが出来た（図5

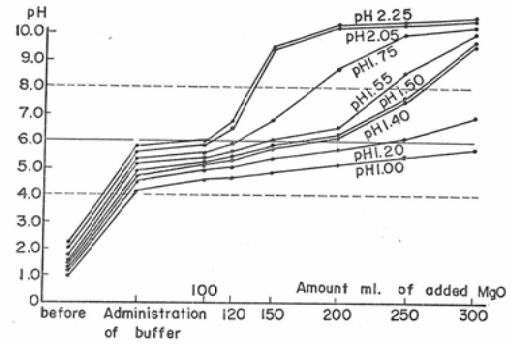

Fig. 4-a. The adjustment of pH of HCL solution of concentration by Mg 0 and/or succinate buffer.
HCL solution: 50 ml. of pH 1.0～2.25
Buffer: 150 ml. of 0.2M. succ. buffer of pH 6.0
Neutralizer: 100～300 mg. of Mg 0

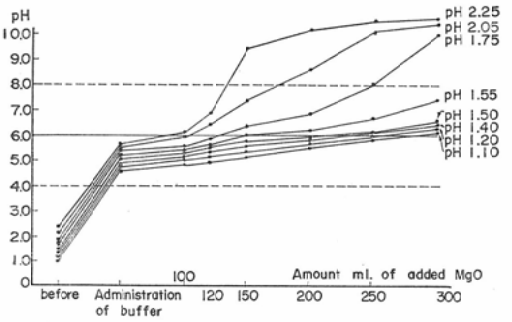

Fig. 4-b. The adjustment of pH of HCL solution of concentration by Mg 0 and/or succ. buffer.
HCL solution: 50 ml. of pH 1.0～2.25
Buffer: 200 ml. of 0.2 M. succ. buffer pH 6.0
Neutralizer: 100～300 mg. of Mg 0

-b,c,d).

かゝる実験結果から，胃液pHの調節のためには，先ず空腹時胃内酸度を中和剤 Mg 0 又は $NaHCO_3$ で中和し，溶解液投与法にみられる反射性酸度上昇に対しては，予め副交感神経遮断剤の投与によつて，胃液分泌を抑制することでこれを防止し，かゝる条件の下に緩衝液による緩衝作用を充分活用することにした．

3.　胃内残留液

成人平常空腹時に於ける胃内残留液量は，Liebowitz[10] によれば39.2±2.18ml，山田[11]によれば30.8 ml とされているが，本法施行後に於ける胃内残留液の存在は，X線造影効果に大きな影響を与えるのでこれに検討を加えた．

i）本法施行時に於ける胃内残留液量

溶解剤投与1時間後にゾンデで可及的に胃内容を吸引したところ，注射法では 100 ml 以上の胃内残留液が認められたのに反し，内服法では平均44.4ml であつた（表1）．この結果から考えると

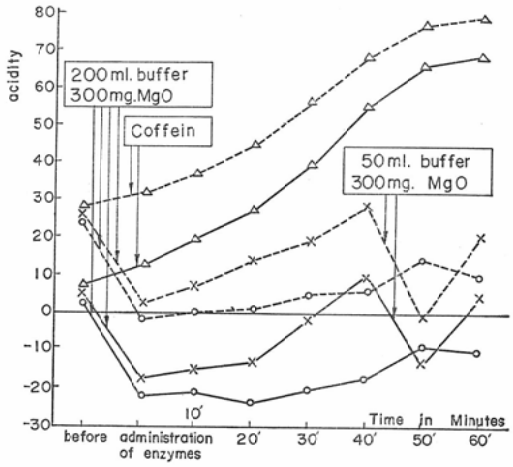

Fig. 5-a. The periodic change of acidity by administration of parasympathetic blocker.
—— free acid　　…… total acidity
△ control　　× without Marygin
○ after ad. of Marygin

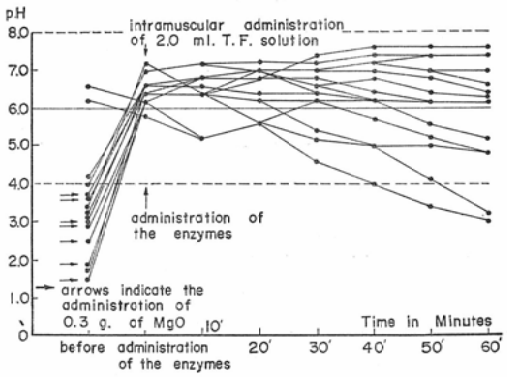

Fig. 5-b. The change of pH of gastric juice after intramuscular administration of T.F. solution.

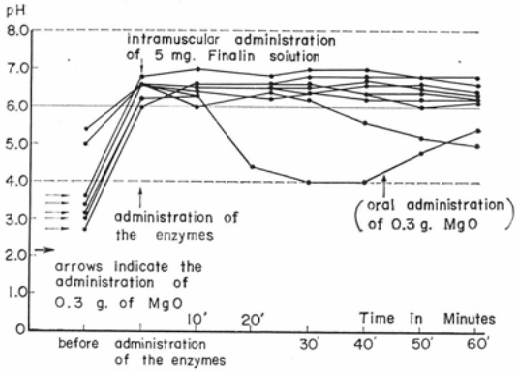

Fig. 5-c. The change of pH gastric juice after intramuscular administration of Finalin solution.

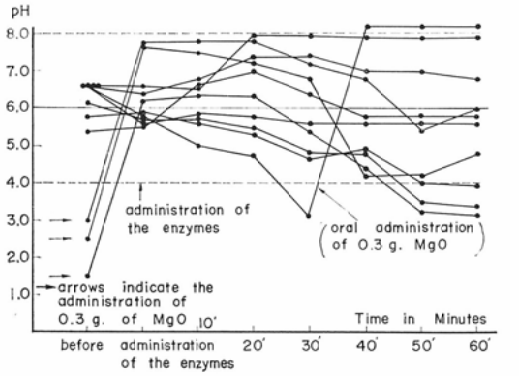

Fig. 5-d. The change of pH of gastric juice after oral administration of Marygin powder.

内服法の場合の胃内残留液は，Liebowitz，又は山田の報告している成人空腹時胃内残留液量に比し，僅かに多い程度のものであることが分つたが，斯様に注射法と内服法とで胃内残留液に大きな差がみられるのは，注射法は内服法に比しその作用が強く，分泌抑制作用と同時に運動抑制作用が強く働くからであろう．

従つて胃内残留液を充分吸引するということを前提とすれば，日常の精密検査には注射法が適し，内服法はそのまゝで胃間接撮影法に使用出来ることが分つた．

ii）胃内残留液のX線造影に及ぼす影響

既に述べた様に[2] 80 ml 以内の胃内残留液であれば，X線造影に及ぼす障害はなく，むしろ造影剤を含めた胃内容の増加によつて，粘膜ひだのよくのびきつた良質の腹位粘膜表面像が得られた．かゝるニユアンスの腹位像は，従来の Berg 法では全くみられなかつたもので，胃前壁所見に対する診断能を高め得る特殊な造影技法といえる．

但し注射法による胃液分泌抑制処置群，又は幽門狭窄例では液吸引の必要があるのは当然である．

4. 造影剤の濃度と投与量

次に胃内残留液を考慮に入れた造影剤濃度と投与量について検討を加えた．

先ず $BaSO_4$（40%）30 ml を投与した場合の胃内に於ける $BaSO_4$ の濃度を計算すると表2の通りであるから，胃内残留液を平均40～50 ml と考えた場合の胃内に於ける $BaSO_4$ の濃度は，重量比にして15～17%程度になる．

これを外来胃スクリーニング時に試み Barytgen-Deluxe（17%）を 50～60 ml 投与したとこ

Table 1. The retention of gastric juice in the stomach one hour after the treatment.

Treatments \ Number of cases		cases including pyloric stenosis		Cases without pyloric stenosis	
		Number of cases	Average volume of gastric juice(ml.)	Number of cases	Average volume of gastric juice (ml.)
untreated by parasympathetic blocker		6	130.0	5	80.0
treated by parasympathetic blocker	intramuscular administration of T.F. solution	14	178.2	8	111.3
	intramuscular adminstration of Finalin solution	9	204.4	6	131.3
	oral administration of Marygin powder	—	—	10	44.4

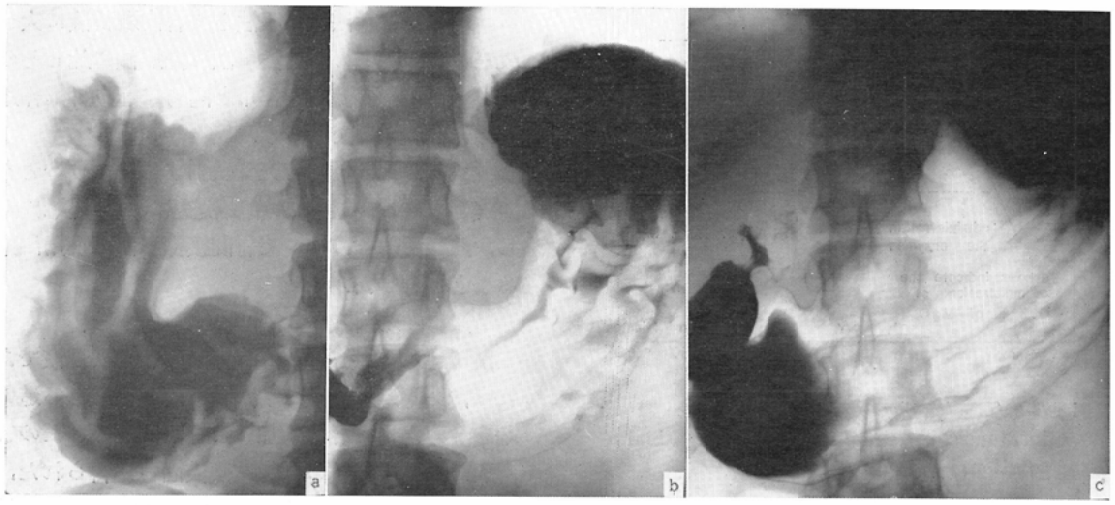

Fig. 6. Examination methods on gastric mucosal pattern in routine screening of out-patients.

a) Mucosal pattern at pron. Administration of 60 ml. of 17% Barytgen-Deluxe
b) Mucosal pattern at supine. Administration of 30 ml. of 50% Barytgen-Deluxe
c) Double contrast pattern. Additional administration of 120 ml. of 50% Barytgen-Deluxe.

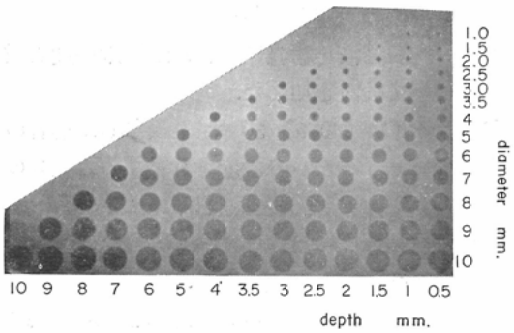

Fig. 7. The phantom test with reference to the detail perceptibility of the X-ray finding. (in water of 17 cm. depth.)

a) Radiogram of the concave phantom.
Concentration of contrast medium: 11.1%
Thickness of cf contrast medium: 10mm
Secondary voltage: 100 kVp.

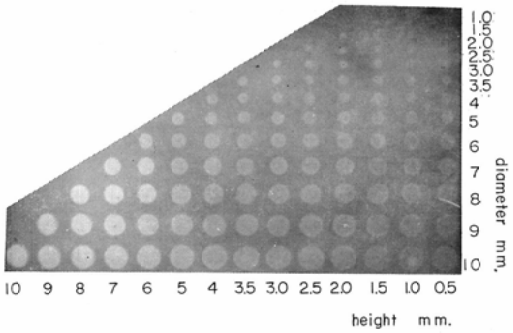

b) Radiogram of the convex phantom.
Concentration of constrast medium: 11.1%
Thickness of contrast medium: 10mm
Secondary voltage: 100kVp.

ろ，上述のものと同様なニュアンスの腹位粘膜表面像が得られた（図6-a). 従つて，胃内残留液量を40～50 ml と仮定すると，Barytgen-Deluxe (40%)を 30ml 内外投与すればよいことになる.

この際低濃度造影剤使用時の陰影現出能が一応問題になるが，図7の Phantom 実験に示す様

Table 2. The calculated concentration of the contrast medium and the volume of gastric juice to be in the stomach when 30 ml. of 40% $BaSO_4$ was given.

The volume of gastric juice in the stomach	$BaSO_4$: H_2O (by weight)
30	1 : 4 (20.0%)
40	1 : 4.8 (17.1%)
50	1 : 5.7 (15.0%)
66	1 : 7 (12.5%)
78	1 : 8 (11.1%)



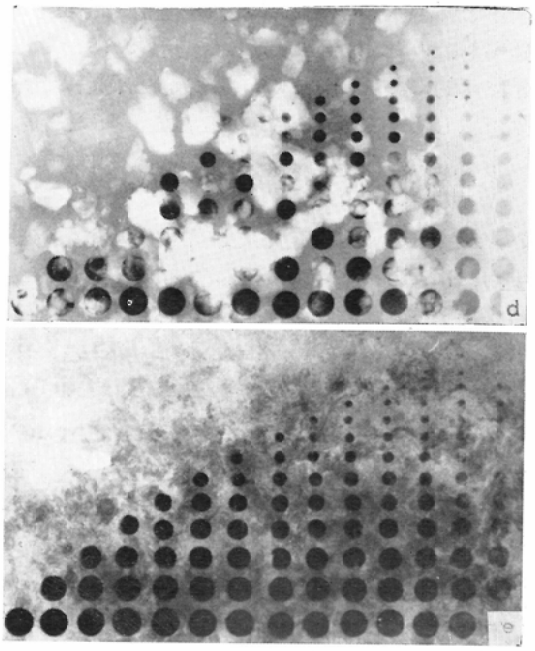

Fig. 8. The experimental gelatinization of mucus shadow in X-ray.

a) Gelatinization of contrast medium due to unvisible mucus. Diffuse granular shadow

b) Gelatinization of contrast medium due to unvisible mucus. More increased gelatinization than Fig. (a).

c) Gelatinization of contrast medium due to unvisible mucus in another case. Remarkably obscured findings due to more marked gelatinization compaired with Fig. (a.) & (b.)

d) Filling defects prepared by starch lumps.

e) Gelatinization and filling defects by visible & unvisible mucus.

Notice difference between nature of shadow in Fig. (a～c) and Fig. (e.)
i.e. fibrous shadow by cohesive mucus and filling defects by lumps of visible mucus in marked diffuse shadow of gelatinization.

に重量比11%の造影剤を用いても，層厚10～20㎜の範囲では，凹型，凸型何れの場合に於ても，直径 1.0㎜，深さ（又は高さ） 0.5㎜の凹凸の存在が充分識別可能であることが実証された．但し凸型 Phantom では，撮影電圧が100kVp を越えるとその認知範囲が幾分狭まり，特に直径よりも高さに左右される因子が強い傾向がみられた．

またかゝる低濃度造影剤を使用した場合，背位粘膜表面像，又は二重造影像の如く，非常に薄層の粘膜表面像を造影する場合には造影剤の流動性の増加（図9）と共に粘膜附着力も弱まり，粘膜微細像の劣化の原因になるので，背位像造影時には更に濃厚造影剤（50%程度）を20～30 ml 追加投与し，充盈像では更に 120～130 ml（50%）の造影剤を追加する必要がある（図6-a,b,c).

但しこれはあくまでスクリーニング時のことであつて，精密検査の場合には胃内残留液吸引後，症例に応じて適当な造影法を選ぶ可きである．

5. ゲル化陰影と粘液陰影について

臨床実験を重ねているうちに，造影剤のゲル化

陰影と粘液陰影との判別に苦しむ症例にしばしば遭遇したので，図8の如き実験を行なつたが，日常臨床的によくみられるものは大部分両者の混合型を示していて，純粋なゲル化陰影，又は粘液塊による陰影は極く稀であることが分つた．

従来の文献[12]によれば，造影剤のゲル化現象は，造影剤添加物と胃液酸度に関連をもつ物理化学的変化であるといわれて来たが，造影剤の種類によつては高酸度の場合だけでなく，低酸度の場合にもしばしばこのゲル化現象は経験される反面，試験管内で実験的に 6.0規定の塩酸溶液で粘液を処置した溶液（その比粘度は Aq. dest のそれに近まり，しかも強酸性）では，種々の造影剤を加えても余り著明なゲル化現象が起らない事実から，これは單に酸のみに起因するものでなく，酸，又は造影剤因子の外に，胃液成分によつても惹起されるのではないかと考えられる．

元来胃液は胃酸や胃内消化酵素によつて，ある程度消化破壊された粘液の崩壊産物を多量に含有しているが[13]，結局その主体は粘液と同質のものと考えてよいから，理論的には粘液の主成分である Mucoitin 硫酸自体の分子を可及的に切断することによつて，胃液粘度の低下を計れば，單に粘液塊による障害のみでなく，胃液因子に起因するすべての障害は除去し得るものと考えられるし，又臨床的にもそれが可能であることが実証された．

また造影剤自体の Flocculation，流動性と粘膜附着力の問題等に関しては，更に造影剤の改良，開発が必要なのは勿論である．最近 Flocculation の防止に表面活性剤が有効だという報告を見受けるが，実験的にも表面活性剤だけで簡單に解決出来る問題ではないし，また表面活性剤の併用は造影剤の粘膜附着力の弱化，及び酵素不活性化の原因[14]にもなるので，本法には使用出来ない．また造影剤の流動性の問題に関連して，数種の市販造影剤について，その濃度と粘度の変化を調べたところ，図9の如く各製剤によつて非常に大きな差が認められた．こういう点にも造影剤の良否を決

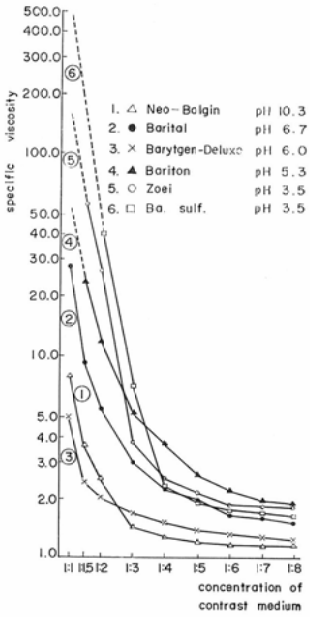

Fig. 9. The relation between the concentration and the specific viscosity of various contrast medium.

める鍵が潜んでいるものと考えられるので，目下検討中である．

III　臨床的応用

上述の実験結果により，臨床的応用の可能性とその具体的方法が示されたので，これを次の様な方法で実施した．

1.　実施方法

i）溶解剤の選定

溶解剤は前述の基礎的資料から考えられる次の様な組合せのうち，著者は好んで d を使用した（但し，薬価は a, b, c, d の順に高価となる）．

a, Sevelase＋L-Cysteine

b, Pronase P＋L-Cysteine

c, Sevelase＋Pronase P

d, Sevelase＋Pronase P＋L-Cysteine

各薬剤の使用分量は Sevelase 1～2カプセル，Pronase P 30～50mg，L-Cysteine 10～20mg 位が適当である．

ii）酸中和剤

酸中和の目的で MgO 0.2～0.3mg又は$NaHCO_3$ 1.0gr を使用した．但し低酸，又は無酸症々例

では使用する必要はない.

iii）緩衝剤

緩衝剤としては 0.2Mのコハク酸緩衝液 150～200 ml を用い，これに溶解剤，又は更に酸中和剤を加えよく溶かして内服させた.

iv）胃液分泌抑制剤

注射法の場合は Finalin 3～5 mg，内服法では Marygin 1.5～ 2.0gr 又は Daricon 4錠を溶解剤投与と同時に筋注，又は2～3時間前に内服させた.

かゝる処置を行い30～60分後にX線造影を行なつた．これは図1の如く酵素の主作用が30分以内に大部分終了し，且又胃内容が大部分腸内に排泄されて終うからであるが，残留液を吸引するという建前をとれば，15分法，又は20分法も可能である.

2. 実施方法

本法考案の最初の目的は，胃間接撮影に於ける胃粘膜表面像の改善という点にあり，事実確かに腹位粘膜表面像では顕著な改善がみられたが，臨床実験を重ねる裡に，これは單に胃間接撮影だけでなく，日常の精密検査にとつても極めて有効な技法であることが分つた.

i）胃集団検診の場合

胃間接撮影に於ける本法の効果を検討するために，「胃を守る会」主催の胃集団検診の場にこれを応用した.

a. 対照群 308例

従来通りの方法で造影したグループを対照として，その粘膜表面像の造影効果を調査した．即ち Barytgen（50%）30ml 投与による粘膜表面像では，造影剤が少量，且高濃度なために，造影剤は1つの塊となつてしまつて，粘膜ひだの描写が全くみられなかつた．その少数の有効例は殆んど正常者のものであり，有所見者の大部分では，著明なゲル化陰影，粘液陰影のために，粘膜表面像としての価値がなく，又粘膜表面像による微細陰影の選別も困難であつた（図10-a).

b. 番茶投与群 302例

このグループに於ける造影法は，対照群と同様の方法を用いたが，たゞX線造影法（1時間前）に番茶を 150～200ml 服用させた．番茶投与により胃粘液が腸内に洗い流されることを期待したからであるが，少数例ながら背位粘膜表面像に有効例の増加がみられたのは興味が持たれた（図10-b).

またこれに関連して温泉水*（別府市薬師湯温泉の弱中性食塩泉pH 7.0を使用した），200ml，300 ml，及び 500 ml をX線造影1～2時間前に服用させたところ，図6とほゞ同様なニユアンスの造影効果がみられ，特に 300～500 ml 投与群に著明であつた．しかし温泉水だけでは反射性酸度上昇を防止し難く，また粘液を胃外に充分洗い流すことが出来ない場合もあつて，半数以上に粘液陰影の残存するのがみられた.

c. 粘液溶解法施行群

つぎの3群について本法を施行した．即ち

a′. 胃液分泌抑制剤を用いず，造影剤（50%）20 ml を投与した86例（図10-c).

b′. 胃液分泌抑制処置を施し，造影剤（45%）30 ml を投与した51例（図10-d).

c′. 胃液分泌抑制処置を施し，造影剤（40%）30 ml を投与した 108例（図10-e).

について，その造影効果を比較検討した.

即ちa′群は，胃液酸度調節を緩衝剤，及び中和剤だけに依存していた初期の実験で，酵素のはたらきが不充分であつたゝめか，腹位粘膜表面像の改善が僅かに認められる程度のものであつた．これに反しb′群に於ける成績では，腹位像，背位像ともに有効例の増加がみられたが，この場合も尚且つ造影剤濃度が高すぎて，粘膜ひだの分離不充分な症例が多かつた．その点c′群では造影剤を更に40%に稀釈して用いたので，粘膜表面像の著明な改善が認められた.

これ等の統計のうちで，二重造影像に於ける有効例が比較的低率となつた原因は，胃内空気量の不足と，腸陰影の重積によるものをすべて二重造影無効例に加えたことによるものである.

ii）精密検査の場合

対象としては日常外来の軽症者群に於ける胃X

* 温泉水使用の臨床実験は別府市に於て，九州大学医学部温泉研究所内科小林助教授（主任矢野教授）並びに国立別府病院放射線科茂松医長の御協力によるものである.

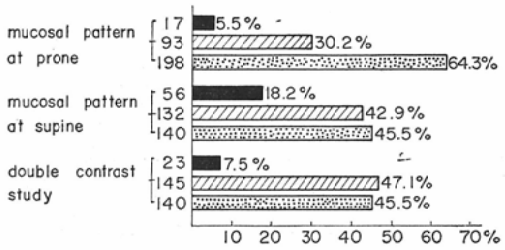

Fig. 10. The results of X-ray screening examination of stomach.

▬ : effective.

▨ : unchanged.

▒ : noneffective.

a) 308 examples of control.
Contrast medium: 20 ml of 50% Barytgen.

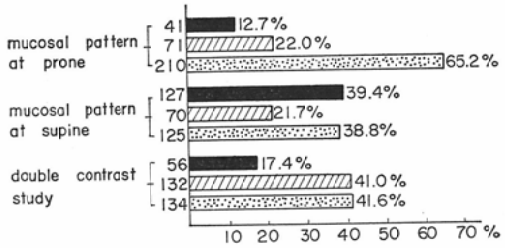

b) 322 examples administrated 150～200 ml of coarse tea 30～60 minutes before X-ray examination.
Contrast medium: 20 ml of 50% Barytgen.

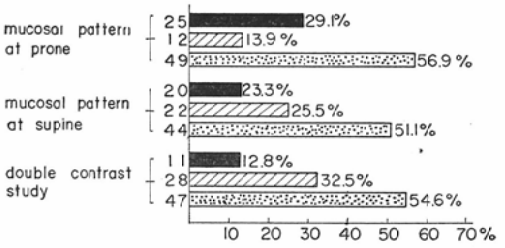

c) 86 examples treated by mucinolysis (untreated by parasympathetic blocker).
Mucinolytic preparetions: 150 ml of buffer, 2 cap. of Sevelase, and 1.0 gr of $NaHCO_3$.
Contrast medium: 20 ml of 50% Barytgen.

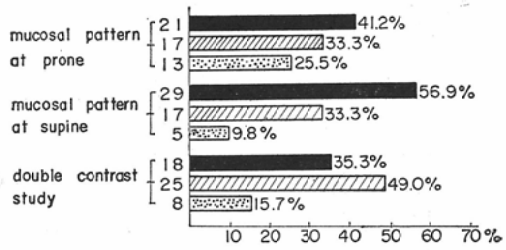

d) 51 examples treated by mucinolysis (treated by parasympathetic blocker).
Parasympathetic blocker: 4 Tab. of Daricon. (3 hours before administration of enzymes).
Mucinolytic preparations: 150 ml of buffer, 2 cap. of Sevelase, 50 mg Pronase P, and 1.0gr of $NaHCO_3$.
Contrast medium: 30 ml of 45% Barytgen-Deluxe.

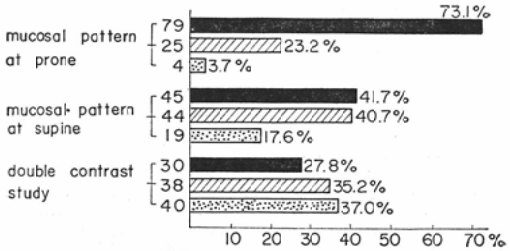

e) 108 examples treated by mucinolysis(treated by parasympathetic blocker).
Parasympathetic blocker: 4 Tab. of Daricon. (3 hours before administration of enzymes).
Mucinolytic preparations: 150 ml of buffer, 2 cap. of Sevelase, 50 mg of Pronase P, and 1.0gr of $NaHCO_3$.
Contrast medium: 30 ml of 40% Barytgen-Deluxe.

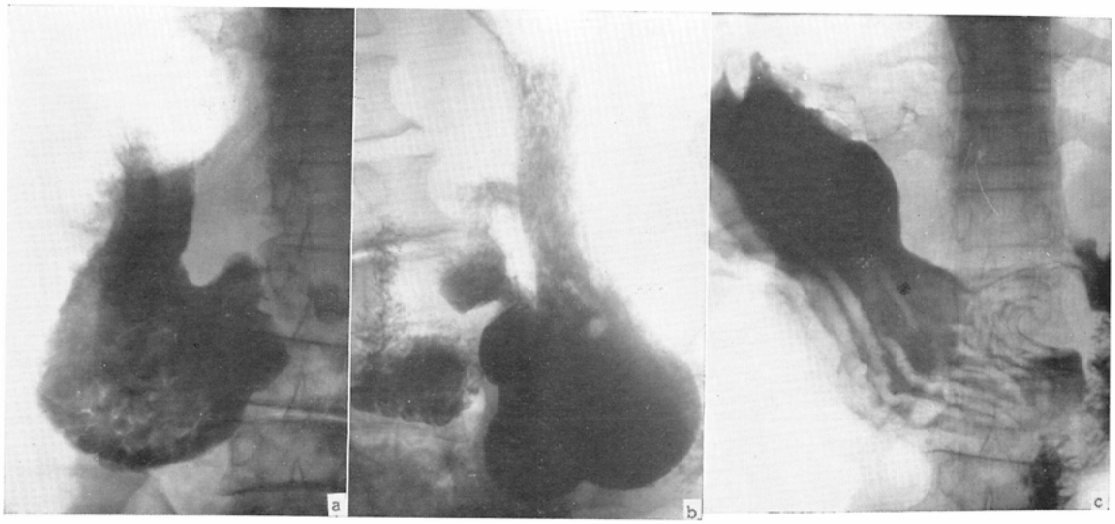

Fig. 11. Case of bucket stomach.

a) Before the treatment (at prone). Unhomogeneity of contrast medium due to gelatinization and gastric mucus.

b) Before the treatment (right anterior oblique position at erect). Polyp-like filling defect due to diffuse lumps of gastric mucus.

c) After the treatment (mucosal pattern at prone).

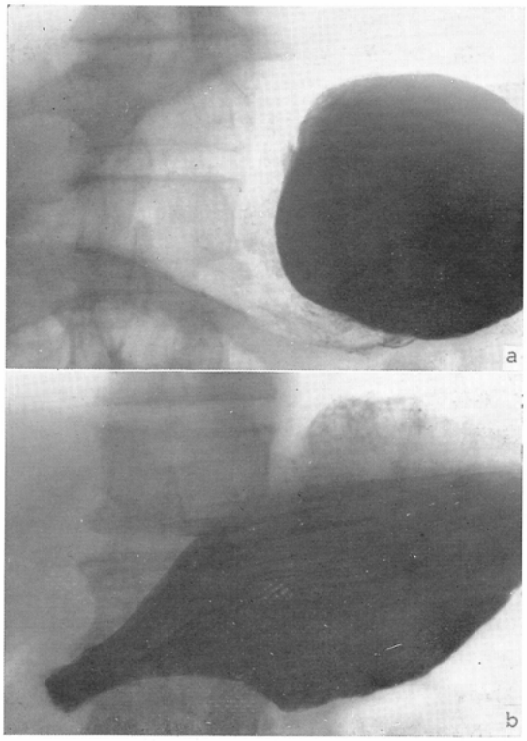

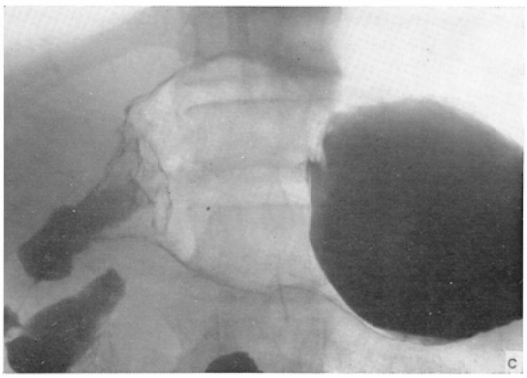

Fig. 12. Pyloric stenosis induced by prepyloric cancer.

a) Before the treatment (double cotrast).

b) Before the treatment (full-filled at erect position). Filling defect and pyloric stenosis in prepyloric region.

c) After the treatment (double contrast). Invaded extent by cancer was visualized with more clarity.

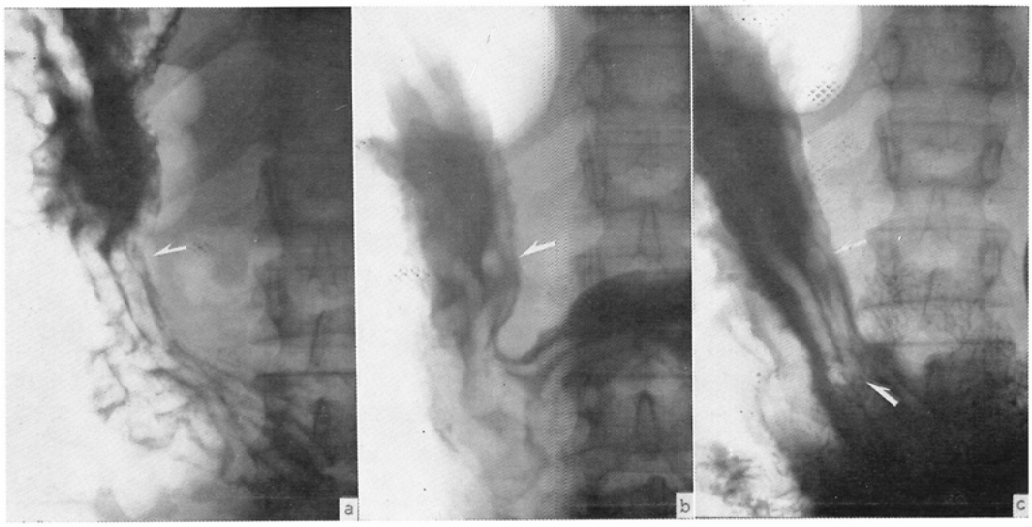

Fig. 13. Polyposis of anterior wall of the body of the stomach (proved by operation)
a) Before the treatment (mucosal folds at prone). Shadow of polypi was not showed definitely
b) After the treatment (mucosal folds at prone). Polyp was demonstrated in the upper portion of corpus ventriculi.
c) After the additional administration of contrast medium (mucosal folds at prone). More polypi was demonstrated in the lower portion of corpus ventriculi.

線スクリーニングの際，腹位，並びに背位粘膜表面像に於て，特に粘液因子による障害の顕著な症例を選び本法を施行した．

a．幽門狭窄例について

粘液，胃液因子による障害が最も著明にみられるのは，幽門狭窄例に多いので，これ等は本法適用の好対象といえる．

図11は嚢状胃の症例であるが，腹位像では著明なゲル化陰影の中に粘液陰影が混在しており，更に，立体像では粘液塊による Polyp 様の陰影欠損さえみられる（胃カメラ検査，及び切除標本で Polyp の存在は否定されている）．これに本法を行ない残留液を吸引した後X線造影を行なつた（図11-c）が，これをみると粘液陰影，ゲル化陰影は完全に除去されている．

次の症例は幽門狭窄を伴う幽門前庭部癌で，スクリーニング時の所見（図12-a,b）では，幽門前庭部に陰影欠損と狭窄がみられ，多量の食物残渣が存在していた．これに本法を行い残留液を吸引した後，生理的食塩水 300 ml で3～4回洗滌しX線造影を行つた（図12-c）．末期癌ではあるが，本法施行により癌の浸潤範囲が明確に把握出来た．

この2例は何れも一種の胃洗滌方式をとつているが，たゞ従来の胃洗滌と異なり，粘液がよく溶けているので，十二指腸ゾンデの如き細管での液吸引が楽にやられるのが特長である．

b．腹位粘膜表面像

無操作撮影時の胃前壁所見に対する腹位粘膜表面像の重要性を2，3の臨床例について述べる．

第1例は前壁に於ける Polyp の症例で，スクリーニング時にたまたま腹位充盈像で発見されているが，これは腹壁圧迫によるもので，Berg 法による造影（図13-a）では確認されていない．その原因を実証するために本法を行ない，残留液を吸引した後 Barytgen-Deluxe（20%）40 ml を投与した（図13-b）が，Polyp 陰影は1個しか発見出来なかつた．これに更に Barytgen-Deluxe

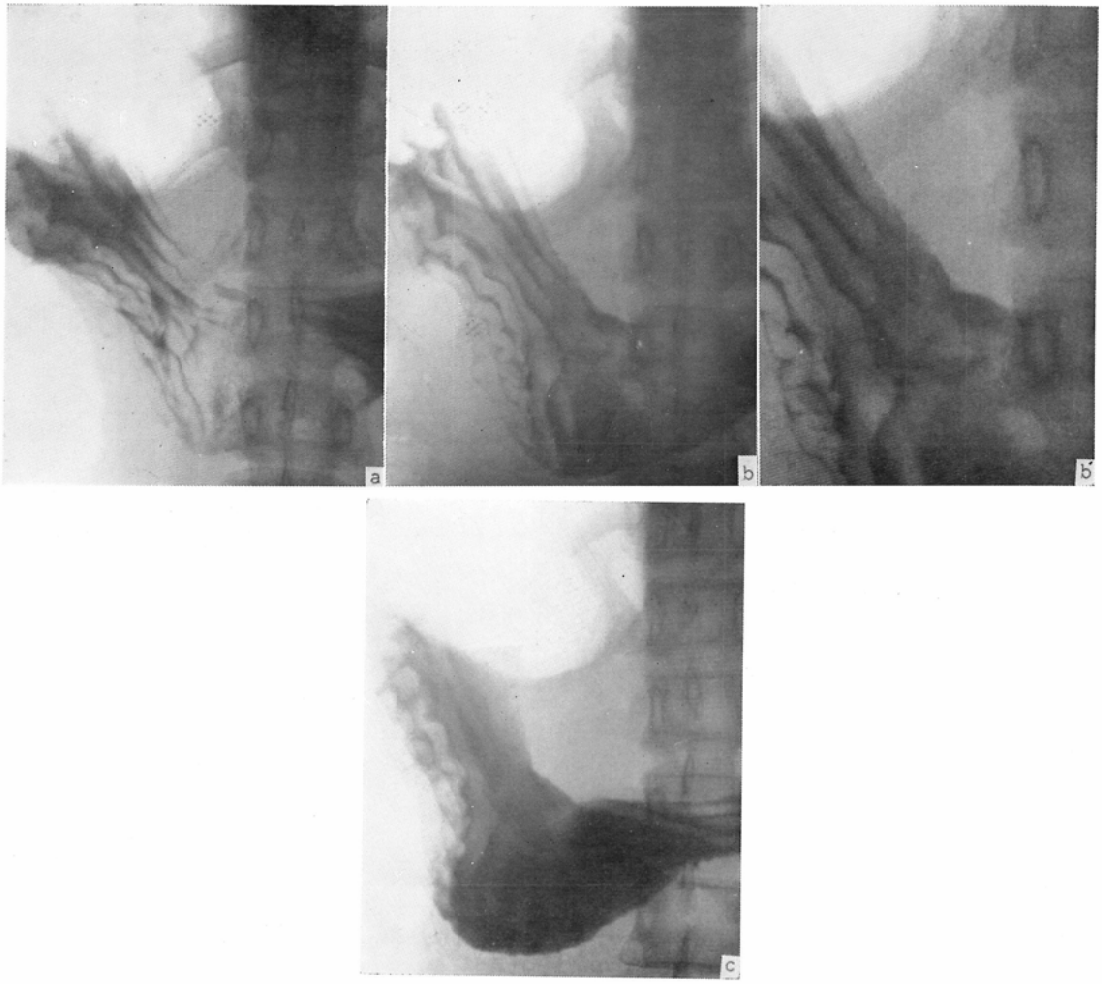

Fig. 14. Early gastric cancer in the anterior wall of the stomach.

a) Mucosal pattern at prone which were examined by former Berg's method following the enough suction of remaining gastric juice after our treatment. The filling of the body of stomach was not precise.

b) Mucosal pattern at prone after additional administration of 30 ml. of tepid water. Breaking of mucosal folds in corpus ventriculi, rugged, irregular and shallow cavity, and ulceration in its lesser curvature became to be demonstrated more clearly.

b') Enlarged image of Fig. (b.)

c) Mucosal pattern at pron after additional administration of 50 ml. of 25% Barytgen-Deluxe. The mucosal pattern of the body of stomach was crossed out and then rigidity of the marygin became to be prominent.

(20%) を少しづつ追加投与してゆくと，次第に Polyp 像が出現し始め，図13-cでは2個の Polyp が認められた．

第2例は主として前壁に限局した早期胃癌の症例であり，スクリーニング時に腹位充盈像，及び立位正面像に於ける辺縁の不整と硬直によつて発見されたものである．これに本法を行ない残留液吸引後 Berg 法造影を行なつた（図14-a）が，適確な所見の把握は困難であつた． これに Aq. dest を少量追加したところ，Releif の断裂とそ

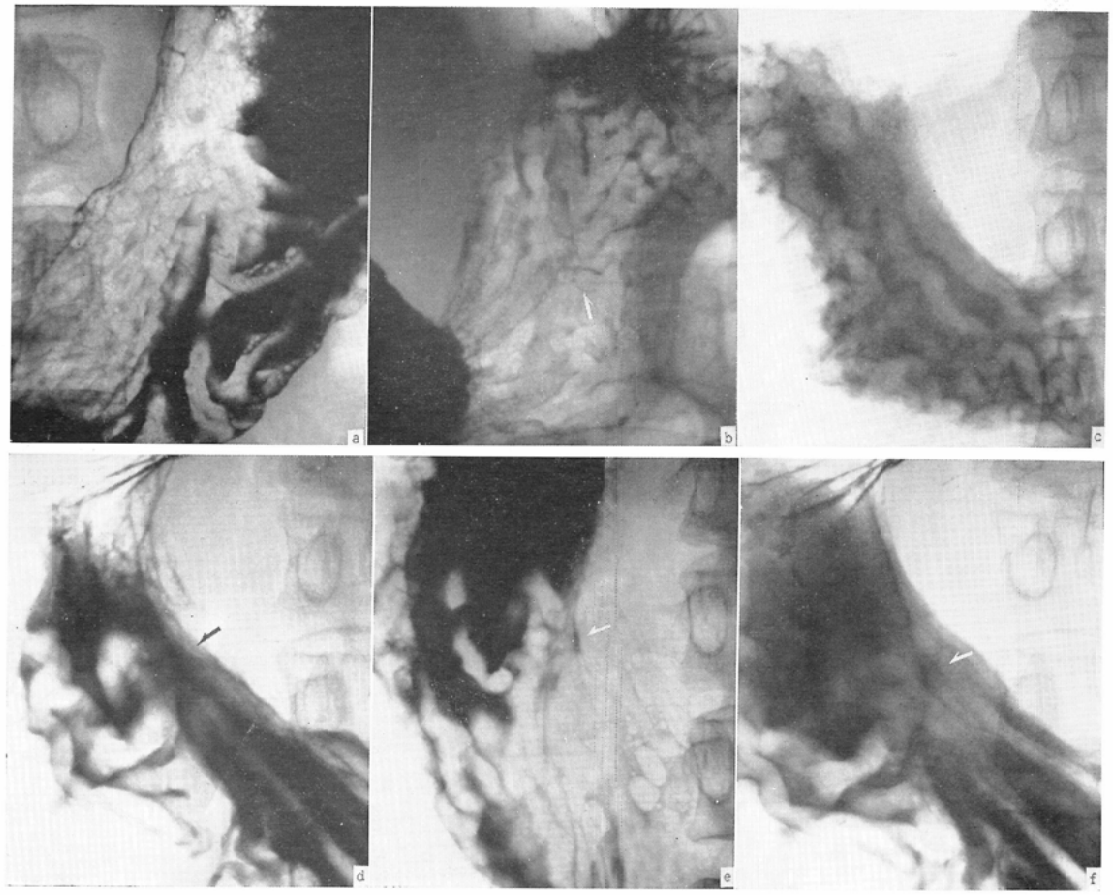

Fig. 15. Multiple ulcer in the anterior & posterior wall of corpus ventriculi.

a) Double contrast study after the treatment. Ulceration with converging mucosal folds in the middle portion of corpus ventriculi.

b) Mucosal pattern at supine after the treatment. Ulceration with irregular converge of mucosal folds in the upper portion of corpus ventriculi.

c) Mucosal pattern at prone after administration of 60 ml. of 17% Barytgen-Deluxe. Incomplete separation of mucosal folds with some gelatinization and mucous factor.

d) Examination by Berg's method after the treatment. The faint converge of the mucosal folds was found without confirmed definit location of the lesion.

e) Compression with cushon under examination by Berg's method. Ulceration with irregular margin was found in corpus ventriculi.

f) Mucosal pattern at prone which were demonstrated by administration of 50 ml. of diluted (17%) barium suspension (Barytgen-Deluxe) after the treatment without manipulation. Ulceration with irregular margin in corpus ventriculi, converging folds around the ulcer and breaking of the mucosal folds were well visualized without manipulation.

れによつて画された浅いくぼみ(Erosion)の表面に不整な凹凸が出現し，辺縁に近い部位に更に深い潰瘍陰影が認められた(図14-b)ので，これらの所見からIII+IIcの早期胃癌と診断したが，更に造影剤を追加すると，粘膜表面の凹凸不整像が消失し，辺縁の硬直のみが著明に現われた(図14-c).

この症例からみられる様に充盈像は辺縁の所見に有力で，薄層法は粘膜表面像に強い手がかりを与えるものであることが分ると共に，粘膜表面像では造影剤の濃度と投与量が，所見の描出に非常

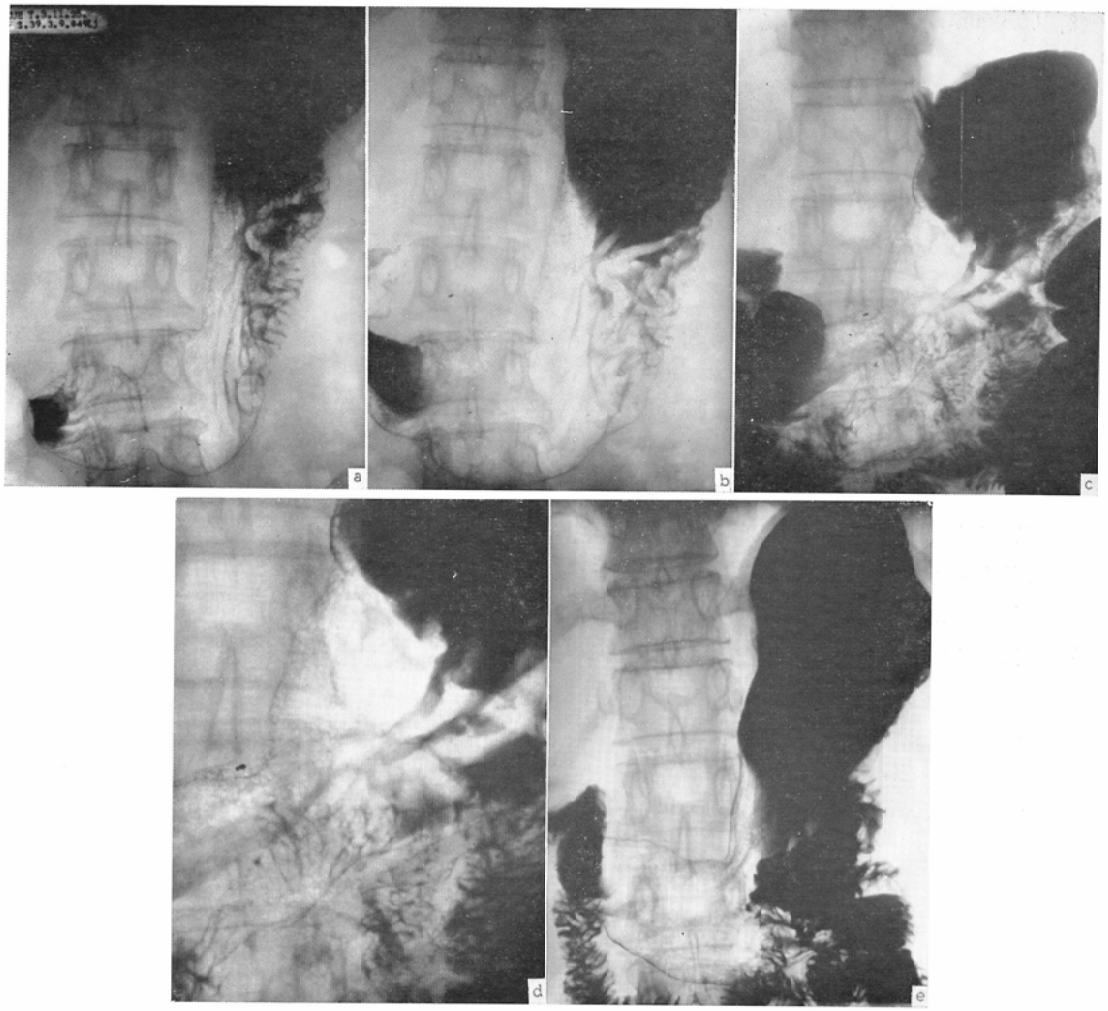

Fig. 16. Early cancer of the posterior wall of corpus ventriculi.

a) Before the treatment (mucosal pattern at supine). Abnormal mucosal appearance was noted in upper portion of corpus ventriculi. Marked flocculations were noted.

b) Before the treatment (double contrast study). Converging mucosal folds with marked flocculations was noted in the upper portion of corpus ventriculi.

c) Double contrast study after the treatment.

d) Enlarged image of Fig. (c.). Irregular converge of the mucosal folds and ulceration in the posterior wall of corpus ventriculi. Air bubblesformation still remained and these fluoccculations were not crossed out occasionally by our technic.

e) Double contrast study examined two years ago. The greater part of the finding was obscured by excess of filling and overlapping of intestinal shadow.

に重大な意義を持つていることが分る．従つて無操作撮影時に於ける腹位粘膜表面像は，少なくとも従来の Berg 法造影には余り診断的価値が認められず，図6-a に示す様なX線造影法によらなければ，前壁所見の診断には役立たないことが結論出来る．従つて著者は平常の胃スクリーニング時には，薄い造影剤（15～17%程度）を60～70 ml 用いて腹位粘膜表面像を撮影しているが，もし2種類の造影剤を準備するという繁雑さを避けるために先ず従来通りの Berg 法造影を行なつ

た後，60～70ml の Aq. dest を投与する方法をとつている．

より良質の造影剤を使用すれば，かゝる造影法だけで従来のものより少なくともより良好な腹位粘膜像が得られるが，ゲル化陰影，又は粘液陰影の介在する場合には，粘液溶解処置を行なわなければ，鮮明なX線像は期待出来ない．

次の症例はこの事実を実証するに足る症例である．即ちスクリーニング時の二重造影像に於て胃体部上部後壁に粘膜集中像を認めたので，本法を行ない胃体部上部，及び中部の後壁に2個の潰瘍像を確認した（図15-a,b）．たまたま胃カメラで胃前壁にも潰瘍を発見した（但し後壁所見は胃カメラ，及びフアイバースコープでは発見していない）ので，スクリーニング時の腹位粘膜表面像（図15-c）を検討したが，これでは何ら認むべき所見は撮影されていない．これは造影剤濃度と投与量が不適当なために粘膜ひだの分離が不充分であるとも考えられるが，全体的に粘液陰影らしきものがみられたので，粘液因子による障害の併存を考え，本法による粘液処置を行ない，胃内残留液を吸引し，Berg 法造影を行なつたが，僅かに粘膜集中像が認められる程度で，所見の存在は明確に確認出来なかつた（図15-d）．これに座布団による軽度の圧迫を加えたところ，図15-eの如き所見が出現した．更に 60ml の Aq. dest を投与したところ，図15-fの如く胃体部前壁に不規則な辺縁を有する潰瘍像と，その周囲の粘膜集中像，及び Relief の断裂の状況が確認された．

この症例は腹位粘膜表面像に於ける粘液処置の効果を如実に示した興味ある1例である．

c．背位粘膜表面像

造影剤の濃度と投与量の問題は背位像についても重要であり，又胃内空気量の多寡によつても造影効果が左右されるが，こゝでは特に二重造影法でしばしば問題になる過充盈と粘液因子による胃体部後壁所見の隠蔽の問題に触れる．

図16はスクリーニング時の背位像だけで発見し

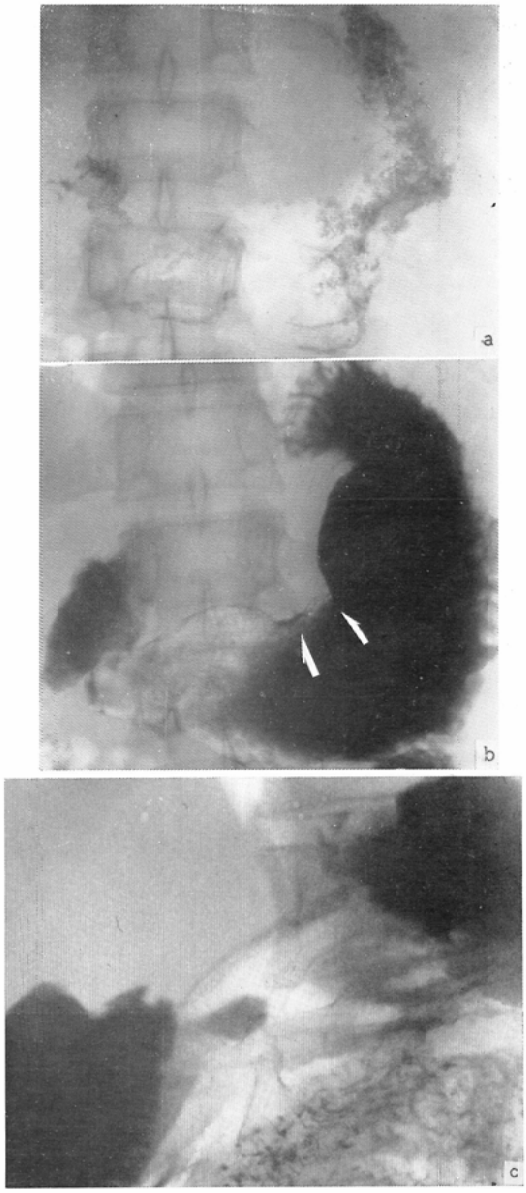

Fig. 17. Ulcer of the posterior wall of corpus ventriculi.

a) Before the treatment (mucosal pattern at supine). Gelatinization and the shadows originated mucus were remarkable.

b) Double contrast study before the treatment. The lesion was obscured by excess of filling.

c) Double contrast study after the treatment. Ulcer itself and the mucosal folds around the ulcer were demonstrated with very clarity on account of complete elimination of geletinization and mucus.

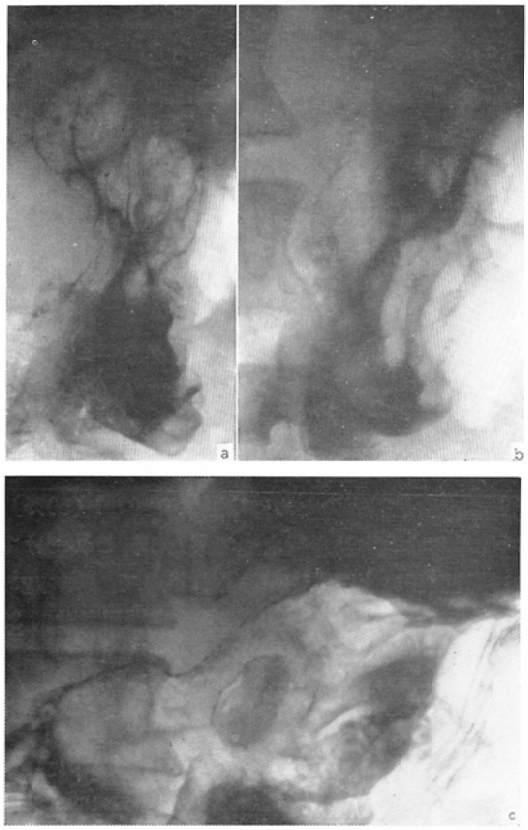

Fig. 18. Ulcer of the posterior wall of corpus ventriculi.
a), b). Before the treatment (mucosal pattern at supine.) The lesion was obscured by lumps of cohesive mucus accompanied with slight gelatinization.
c) Double contrast study after the treatment.

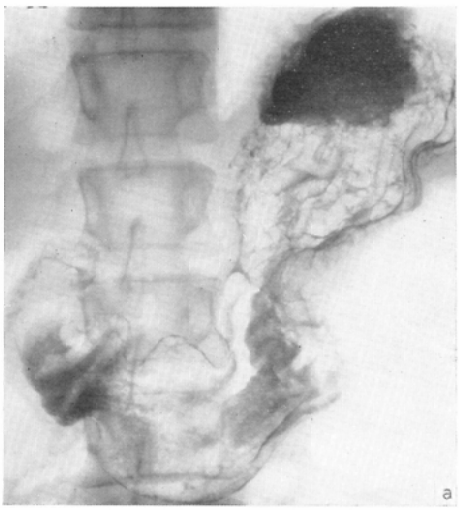

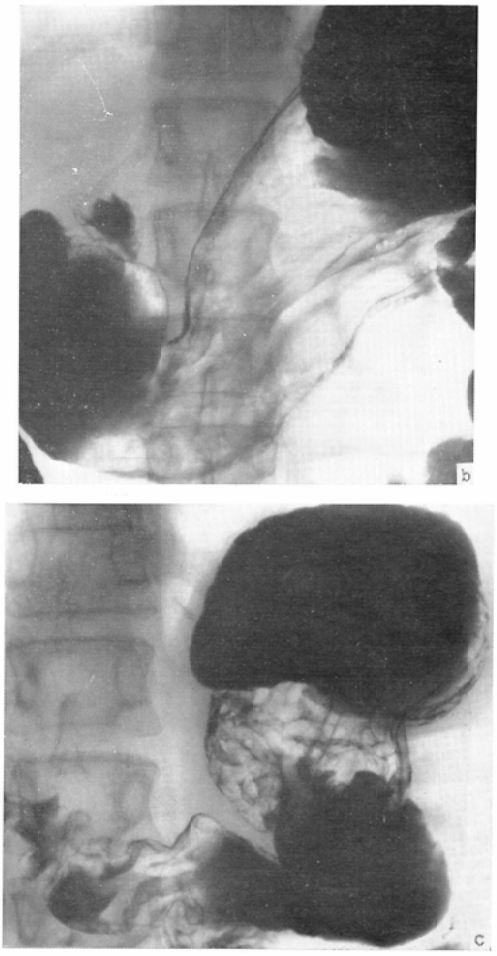

Fig. 19. Case with the shadow owing to mucus.
a) Before the treatment (mucosal pattern at supine). The filling defects which were resulted from the lumps of cohesive mucus were foundin strand-like shadow.
b) Double contrast study after the treatment. Complete elimination of the shadow originated froin mucus was noted.
c) Double contrast study before the treatment. The shadow resulted from mucus remained in the corpus ventriculi.

た早期胃癌の症例であるが，本法施行後に於ける二重造影像（図16-c,d）では，病巣部，及びその周囲の粘膜表面像がより明瞭に撮影出来ている．たまたま2年前の二重造影像（図16-e）では同部位に異常所見が撮影されていながら，腸陰影の重なりと過充盈（空気量の不足とも云える）のため

に見逃されたものと考えられる.

同じく図17の症例も粘液因子による著明な障害と過充盈のために，スクリーニング時には胃角部変形がみられるだけで，潰瘍自体の陰影は撮影されていないが，粘液処置の結果，図17-cの如く鮮明な潰瘍像が得られた．かゝる症例は日常しばしば経験する症例である.

又次の2例は主として粘稠な濃厚粘液塊によつて，粘膜表面像が描写出来なかつた症例である．何れもゲル化現象は極く軽度であつた．その1例は大量の吐血を主訴とする胃体部後壁に於ける巨大潰瘍例であり，本法の粘液処置により初めて潰瘍像の適確な撮影に成功したものである（図18).

第2の症例は15分法によつて粘液溶解処置を行なつた例であるが，術後の像では粘液陰影は全く消失している（図19).

IV　結　語

胃粘膜表面像造影の改善を企図し，X線造影上種々の障害の原因の1つである粘液因子除去の目的で，酵素による胃粘液溶解法を考案導入したが，前回の初歩的実験に引続き，今回はこれに改良を加え，その後に検討して得た更に強力な粘液溶解能物質による臨床例を中心にその具体的実施法とその結果について述べた.

1.　基礎的実験結果から知り得た最も強力な粘液溶解能を有する酵素は Pronase P で，90%近い比粘度の低下率を示した.

2.　次いで60～70%前後の比粘度の低下しか示さなかつた Sevelase，又は Meiselase に於ても，少量の L-Cysteine の添加によつて，Pronase P とほゞ同程度の粘液溶解能を示すことが分つた.

3.　実験に使用した酵素はすべて至適pH 6.0～8.0を示したので，臨床応用の際は胃内pHを少なくとも 6.0附近に調節する必要があつた．そのために先ず空腹時胃液pHを中和剤，及び緩衝剤を用いて中和，緩衝し，その後に起る反射性酸度上昇防止のために，更に副交感神経遮断剤を用いて胃液分泌抑制処置を行なつたが，これはX線造影上一種の薬効学的効果をも期待出来て更に効果的であつた.

4.　また胃内残留液の問題に関連して，造影剤の濃度と投与量について検討を加えた結果，本法施行後にみられる程度の胃内残留液は，腹位粘膜表面像にとつてはむしろ効果的であり，無操作撮影という条件下に於ては，胃前壁所見の把握という点で従来の Berg 法が全く無力であるのに比し，むしろこゝに強調する大量の低濃度造影剤による造影技法の方に，種々優れた利点があることが実証された.

5.　従つて著者は日常外来胃スクリーニングに於ては，Barytgen-Deluxe (15～17%) 60～70 ml を用いて腹位粘膜表面像を撮影し，背位粘膜表面像撮影には Barytgen-Deluxe (50%) を20 ml 追加，充盈像撮影のためには更に 130 ml (50%) 追加投与する方法を行なつて来たが，これだけでは粘液因子による障害がみられるので，Marygin 又は Daricon 処置の下に溶解液を服用させ，30分後に Barytgen-Deluxe (40%) 30ml による腹位粘膜表面像を撮影し，背位像，充盈像は上記と同様な造影方式を行なつている.

また精密検査時には Finalin 処置の下に，前記溶解剤を投与し，20～30分後に胃内残留液を可及的に吸引した後，個々の症例に応じた適切な造影によつて，鮮明な粘膜表面像を撮影している.

6.　かように本法の効果は単に胃集団検診だけでなく，粘液因子除去という意味で精密検査に用いて効果があつた．即ちしばしば経験される粘液因子による障害が除去される結果，ゲル化陰影，或いは粘液陰影による所見の隠蔽という問題も解決し，引いては胃粘膜表面像の鮮明化という問題を多数の臨床例に於て実証し得て，所期以上に本法適用の意義を深めた.

（稿を終るに臨み始終御指導を賜わつた恩師九州大学医学部教授入江英雄先生，並びに本研究に御援助御鞭撻を頂いた八幡製鉄所病院長森本憲治博士，労働医学研究課長河合正武博士，並びに検査科江藤公喜博士に深謝する.

尚この論文の要旨は，第3回胃集団検診学会総会，並びに第6回日本内視鏡学会総会合同シンポジウム，及び第23回日本医学放射線学会総会に於て発表した.）

主要文献

1) 入江英雄，門田弘：日本医事新報，1513—1589，1953.
2) 古賀正道，荒川規矩男：消化器病の臨床，6，293— 303（4），1964.
3) Hasnimoto et al.: ANN.N.Y. Acid. Sci., 106, 233—246,（2），1963.
4) A.L. Sheffner: ANN. N.Y. Acid. Sci., 106, 298—310,（2），1963.
5) 並木正義，他：山内製薬社報，1963.
6) 宇尾野公義：内科，6, 20,（4），1958.
7) Winkelstein: Am. J. Gastroenterology, 66, 32,（1），1959.
8) 葛谷覚元，他：診断と治療，50，3, 1962.
9) 瀬川富郎，他：薬学研究，34，3, 1962.
10) Liebowitz, D. et al.: Gastroenterology, 32. 265—267,（2），1957.
11) 山田喬：日消誌，101, 56,（2），1959.
12) 白壁彦夫，他：臨牀放射線，6, 44—71,（5），1961.
13) Wada, T., et al.: GANN, 53, 275—283,（3），1962.
14) 児玉桂三：医化学，231, 1939.