Osaka University Knowledge Archive

Title	神経膠腫の術後残存,再発の有無の判定における1H-MRS Cho/Cr比の有用性
Author(s)	安藤, 久美子; 石藏, 礼一; 長見, ゆき 他
Citation	日本医学放射線学会雑誌. 2004, 64(3), p. 121-126
Version Type	VoR
URL	https://hdl.handle.net/11094/17996
rights	
Note	

Osaka University Knowledge Archive : OUKA

https://ir.library.osaka-u.ac.jp/

Osaka University

神経膠腫の術後残存，再発の有無の判定における ^{1}H-MRS Cho/Cr比の有用性

安藤久美子[1)]　石藏　礼一[1)]　長見　ゆき[1)]　森川　努[2)]　髙田　恵広[2)]
池田　譲太[2)]　中尾　宣夫[1)]　松本　強[3)]　有田　憲生[4)]

1）兵庫医科大学放射線医学教室　2）宝塚市立病院放射線科
3）合志病院脳神経外科　4）兵庫医科大学脳神経外科学教室

Usefulness of Cho/Cr Ratio in Proton MR Spectroscopy for Differentiating Residual/Recurrent Glioma from Non-neoplastic Lesions

Kumiko Ando[1)], Reiichi Ishikura[1)], Yuki Nagami[1)], Tsutomu Morikawa[2)], Yoshihiro Takada[2)], Jota Ikeda[2)], Norio Nakao[2)], Tsuyoshi Matsumoto[3)], and Norio Arita[4)]

Purpose: We evaluated the clinical usefulness of the Cho/Cr ratio of proton MR spectroscopy (^{1}H-MRS) to differentiate residual/recurrent glioma from non-neoplastic lesions.
Patients and methods: 20 cases of glioma were involved in this study (astrocytoma grade I-II: 7, oligodendroglioma: 1, astrocytoma grade III: 2, glioblastoma: 10). Seven of the patients underwent surgical resection only, 4 underwent surgical resection and radiotherapy (40-60 Gy), and 9 underwent surgical resection and radiotherapy with concurrent chemotherapy (14-60 Gy). 1H-MRS was performed on a 1.5 Tesla clinical MR unit using a 3D-chemical shift imaging sequence (1500 msec/270 msec/1 (TR/TE/excitations), and the Cho/Cr ratio was calculated in the voxel where neoplastic lesion was most suspected on MRI. The presence of lactate+lipid peak was also evaluated. All spectra were obtained after the contrast enhanced study.
Results: Cho/Cr ratios were significantly higher in cases of residual/recurrent tumors (mean±SD=1.70±0.96) than in non-neoplastic lesions (mean±SD=1.04±1.16) (Mann-Whitney U-test p=0.047). If a Cho/Cr ratio of more than 1.5 was used as a marker of tumor presence, its sensitivity was 64%, specificity 83%, and accuracy 70%. One false-positive case that of radiation necrosis whose spectrum showed a high Cho/Cr ratio with markedly elevated lactate+lipid peak.
Conclusion: The Cho/Cr ratio of ^{1}H-MRS provides additional information to MRI in differentiating residual/recurrent gliomas from non-neoplastic lesions.

Research Code No.: *503.9*

Key words: *glioma, proton MR spectroscopy, recurrent tumor, residual tumor, radiation necrosis*

Received Apr. 7, 2003; revision accepted Dec. 7, 2003

1) Department of Radiology, Hyogo College of Medicine
2) Department of Radiology, Takarazuka Municipal Hospital
3) Department of Neurosurgery, Goshi Hospital
4) Department of Neurosurgery, Hyogo College of Medicine

別刷請求先
〒663-8501　西宮市武庫川町1-1
兵庫医科大学放射線科
安藤久美子

緒　言

神経膠腫Gliomaは原発性脳実質内腫瘍のうち最も頻度が高い疾患であるが，浸潤性に発育するのを特徴とするためその進展範囲をMRIにて把握するのはしばしば困難である[1), 2)]．特に治療後は手術に加えて放射線治療，化学療法による変化が加わり，腫瘍残存，再発の判定に苦慮する場合も多い．

MR spectroscopy (MRS) は臨床MRI装置にて非侵襲的に生体内の代謝物質を捉えることができる手法である．中枢神経領域ではneuronal markerであるN-acetylaspartate (NAA) と膜代謝を反映するcholine containing compounds (Cho) を検出できるproton MRS (^{1}H-MRS) が多く用いられている．一般に神経膠腫等の腫瘍では正常脳に比べて^{1}H-MRSのChoの上昇とNAAの低下が見られ，虚血等の非腫瘍性疾患ではNAAは低下するがChoの上昇はないことから，Choの変化が腫瘍と非腫瘍性病変の鑑別に有用であることが定量，定性評価で報告されている[3)-6)]．定性評価では脳において比較的安定した値をとるCreatine + Phosphocreatine (Cr) との比Cho/Cr比が多く用いられており，神経膠腫の治療後例においては腫瘍と放射線壊死との比較を中心にChoピークの上昇，Cho/Cr比の上昇が報告されている[5), 7)-12)]．

今回われわれは神経膠腫の術後腫瘍残存，再発の有無の判定における^{1}H-MRSの臨床的有用性をCho/Cr比を中心に検討した．

対象および方法

対象は手術にて組織診断が確定されたのち，経過観察中に術後腫瘍残存，再発が疑われてMRIおよび^{1}H-MRSが施行されたglioma 20症例 (astrocytoma grade I－II 7 例，oligodendroglioma 1 例，anaplastic astrocytoma 2 例，glioblastoma 10例) (男性11例，女性 9 例，年齢 5～78歳，平均46歳)．対象は全例においてMR検査に対してインフォームドコンセントが得られている．

このうち13例は術後放射線治療 (分割放射線照射 (2Gy/day)) 合計14Gy～60Gyが行われ，うち 9 例には放射線治療

と同時に化学療法〔インターフェロン投与のみ3例，塩酸ニムスチンACNU 120mg動注のみ1例，シスプラチン450mg＋ACNU 100mg動注1例，ACNU100～300mg動注＋インターフェロン経静脈投与3例，末梢血幹細胞輸血を予定した大量化学療法1例（イフォスファミド8g，シクロフォスファミド2,640mg，ビンクリスチン7.8g，シスプラチン80mg，メトトレキセート24mg，エトポシド1,020mg〕が行われている．放射線治療からMR検査までの期間は終了直後～2年6カ月であった．

その後再手術（7例），または経過観察（13例）により腫瘍の残存，再発の有無が判定されている．経過観察で判定する場合は次の判定基準を用いた．すなわち，“腫瘍あり”は，手術所見にて明らかな残存腫瘍があり経過観察に同部に増大傾向がある場合，または手術所見にて明らかな残存腫瘍があり経過観察にて画像に変化をみないが追加治療が行われていない場合，または治療後現れた腫瘍を疑うMRI異常信号域が経時的に増大するものとした．また，“腫瘍なし”は手術所見にて完全摘出とされ，かつMRI上腫瘍を疑う領域（T2強調画像高信号域またはGd造影剤による増強効果を見る領域）が1年以上の観察期間において増大しないものとした．

正常対照としては正常ボランティア5例（男性2例，女性3例，年齢24～30歳）を用いた．半卵円中心レベルでの^{1}H-MRSのデータ収集を行い，左右前頭葉大脳白質それぞれのCho/Cr比を算定した．

使用装置はSiemens社製Magnetom Vision（1.5T），コイルは頭部用クワドラチャコイルを用いた．まず，spin echo法T1強調画像（540msec/15msec/2，TR/TE/積算回数）及びfast spin echo法T2強調画像横断像（3000msec/96msec/2，TR/TE/積算回数）を撮像し，Gd-DTPA 0.1mmol/kgを静注後にT1強調画像（540msec/15msec/2，TR/TE/積算回数）の横断像と冠状断像（または矢状断像）を撮影，その後に^{1}H-MRSを行った．造影剤注入から^{1}H-MRSデータ取得までの時間は約10分間である．

^{1}H-MRSのデータ収集法は一度に多数のボクセルからデータ収集を行えるchemical shift imaging法（CSI法）を用いた．データ収集条件はspin echo法1500/270/1（TR/TE/積算回数）で，水信号は周波数選択パルス（90°Chessパルス＋90°－180°－180°spin echoシークエンス．ChessパルスはGaussianパルスを用いた）の印加により抑制した．シミングは自動で行った．撮像領域は22×22cm，スライス厚2cm，エンコード数は16×16で最終的なボクセルサイズは約1.4×1.4×2.0cmである．データ収集時間は6分30秒であった．データ解析はMRI装置に付属の^{1}H-MRSデータ解析ソフト（Luise）を用い，位相補正，ベースラインの補正は自動で行った．

得られたデータより，T2強調画像高信号，Gd造影剤による増強効果などの異常所見から腫瘍の存在が最も疑われる部分のボクセルを選び，NAA（2.01ppm），Cho（3.21ppm），Cr（3.03ppm）のピーク面積を算定．得られた値からCho/Cr比を算定，再発，残存腫瘍の有無と比較検討した．カーブフィットは^{1}H-MRSデータ解析ソフト（Luise）にて自動で行った．なお，明らかなChoピークがなく，カーブフィットの精度が低いと考えられた例ではCho/Cr比を0とした．

有意差検定は，腫瘍あり群のCho/Cr比の値に正規分布を得られなかったことから，Mann-WhitneyのU-testを用い，危険率＜5％をもって有意差ありと判定した．

また，1.2－1.5ppmを中心とする幅の広いピークが0.8－1.0ppmの低いピークを伴って存在する場合，lactate＋lipidのピークと判定し，そのピークの有無についても検討した[5), 7)]．long TEではlipidピークはT2緩和のため減衰していると考えられたが，TE＝270msecの条件では，lactateピークのlipidピークは分離できないため，面積は算定しなかった[4), 7), 11)]．

最後に，MRIの画像診断による判定，上の結果から導いた^{1}H-MRSによる判定と臨床的な腫瘍残存／再発の有無を比較検討した．

結　果

1．腫瘍残存及び再発の有無

再手術，または経過観察により腫瘍残存，再発の見られた症例（腫瘍あり群）は14例（astrocytoma grade I－II 4例，anaplastic astrocytoma 2例，glioblastoma 8例）（再手術4例，経過観察10例）であった．腫瘍の見られなかった症例（腫瘍なし群）は6例（astrocytoma grade I－II 3例，oligodendroglioma 1例，glioblastoma 2例）（再手術3例，経過観察3例）であり，内3例（oligodendroglioma 1例，astrocytoma grade I－II 1例，glioblastoma 1例）は手術により放射線壊死radiation necrosisと診断されている．放射線照射はそれぞれ，50Gy，50Gy，60Gyでglioblastomaの一例ではACNU 130mgの動注が併用されていた．放射線照射からMRIまでの期間はそれぞれ，1年1カ月，4年7カ月，9カ月であった．

2．Cho/Cr比

腫瘍あり群，腫瘍なし群および正常対照のCho/Cr比をFig. 1に示す．

Cho/Cr比は腫瘍あり群で1.86 ± 1.22（mean ± SD），腫瘍のなし群で1.04 ± 1.16（正常対照1.01 ± 0.26）であり，5％以下の危険率で腫瘍あり群と腫瘍なし群との間に有意差を認めた（Mann-Whitney検定 $p = 0.047$）（Fig. 2）．

腫瘍ありの群をgrade別にみると，low grade glioma（astrocytoma grade I－II，oligodendroglioma）のCho/Cr比は1.36 ± 0.50，high grade glioma（anaplastic astrocytoma，glioblastoma）は2.07 ± 1.39とhigh grade gliomaで高い傾向があったが，両者の間に有意差は得られなかった（Mann-Whitney検定 $p = 0.37$）．

また，腫瘍あり群において放射線照射が行われた症例と行われなかった症例でCho/Cr比を比較すると，照射が行わ

れた症例(n = 8)では，Cho/Cr比は2.20 ± 1.53(mean ± SD)(high grade(n = 7)2.279 ± 1.63，low grade(n = 1)1.64)，照射が行われなかった症例では1.42 ± 0.44(high grade(n = 3)1.57 ± 0.31，low grade(n = 3)1.27 ± 0.52)であった．照射の有無による有意差は得られなかった．(Mann-Whitney検定 p = 0.70)．

明らかなChoピークが見られずCho/Cr比を０と算定したものは２例で，いずれも腫瘍なし群の放射線壊死の症例であった．これら２例では，１例(Fig. 3)でNAAのピークがわずかに観察された他は，Cho，Cr，lactate + lipidいずれののピークも見られなかった．

この２例を除いて18例(腫瘍あり14例，腫瘍なし４例)を対象としてCho/Cr比を算定すると，腫瘍あり群のCho/Cr比は1.86 ± 1.22，腫瘍なし群では1.56 ± 1.09となり，二群の間に有意差は見られなかったが腫瘍あり群で高い傾向を認めた(Mann-Whitney検定 p = 0.24)．

腫瘍なし群でCho/Cr比が1.5以上であったのは放射線壊死を来したoligodendroglioma(Fig. 4)の１例のみであった．そこでCho/Cr比 1.50を閾値として腫瘍の有無を判定すると，感度64%，特異度83%，正診率70%であった(Table 1)．

3．MRI所見との比較(Table 2，3)

MRIにおける残存，再発腫瘍ありの基準として，術前からGd造影剤にて腫瘍増強効果があった症例は増強効果を受ける領域があること，術前増強効果のなかった症例ではT2強調画像で腫瘤を疑う高信号域がみられることを用いて診断すると，MRIの感度は86%，特異度67%，正診率80%であり，^{1}H-MRSに比べて感度，正診率が高かった(Table 2)．

そこで，MRIと^{1}H-MRSの結果を合わせ，MRIとCho/Cr比どちらかで腫瘍ありと判断されたものを腫瘍ありとすると，感度は100%，特異度67%，正診率90%となり，感度が上昇したが，偽陽性は^{1}H-MRSのみよりも増加した(Table 3)．

4．Lactate + lipidピークの有無

lactate + lipidピークは８例に見られた．このうち腫瘍あり群は７例(astrocytoma grade I－II １例，anaplastic astrocytoma １例，glioblastoma ５例)であり，glioblastomaの１例を除く６例は放射線治療(14－60Gy)を照射されていた．腫瘍あり群のlactate + lipidは小さく，Crピークの高さを超えるものはなかった．一方，腫瘍なしでlactate + lipidピークが見られた１例は放射線照射後１年１カ月後に壊死を来したoligodendroglioma(Fig. 4)であり，大きなlactate + lipidピークが見られ，かつCho/Cr比の上昇を伴っていた．

5．症例

〈症例17〉５歳男児，glioblastoma残存腫瘍あり(Fig. 2)．

左前頭葉に不均一に増強効果を受ける腫瘤を認め，周囲にT2強調画像高信号域が広がっていた．手術では，増強効果を受けていた腫瘤部分のみ摘出．組織診断にてglioblas-

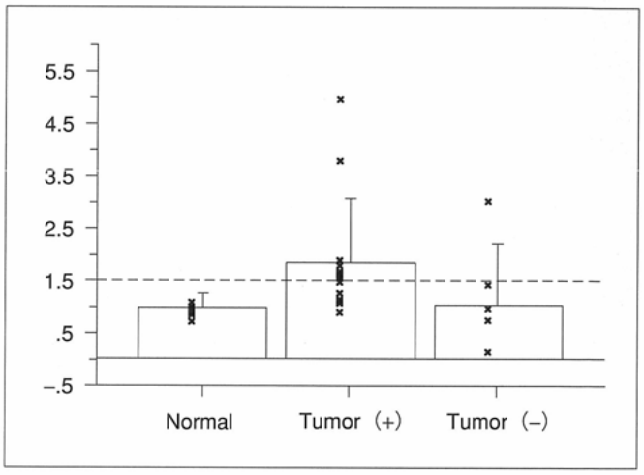

Fig. 1　Cho/Cr ratio.

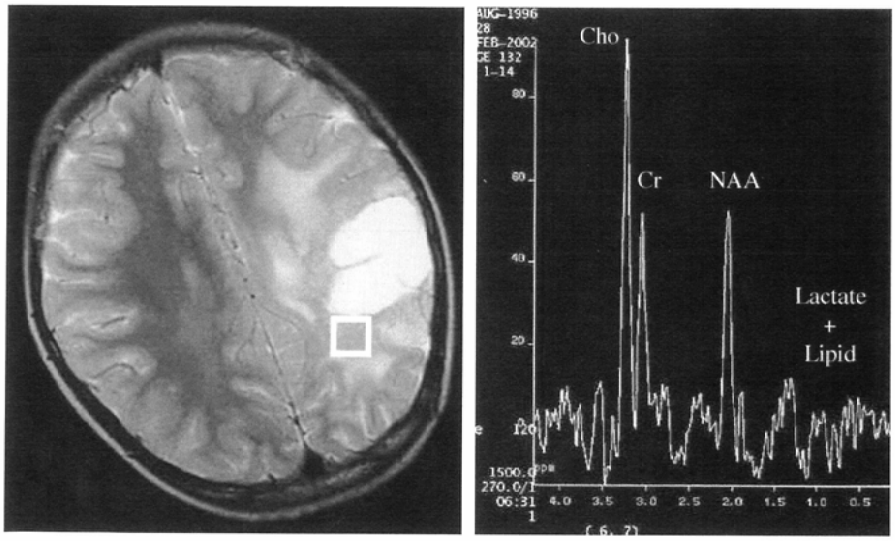

Fig. 2
A: T2-weighted image.
B: Spectrum of ^{1}H-MRS.
MRI and ^{1}H-MRS of a 5-year-old boy with glioblastoma after surgical intervention and radiatiotherapy of 50 Gy with concurrent chemotherapy. T2-weighted image shows an area of hyperintensity in the left frontal lobe. The lesion is not enhanced by contrast medium(not shown). The spectrum of the area(white box on T2-weighted image)shows elevated choline with diminished NAA, which is suggestive of residual/recurrent tumor. Residual/recurrent tumor was proved clinically.

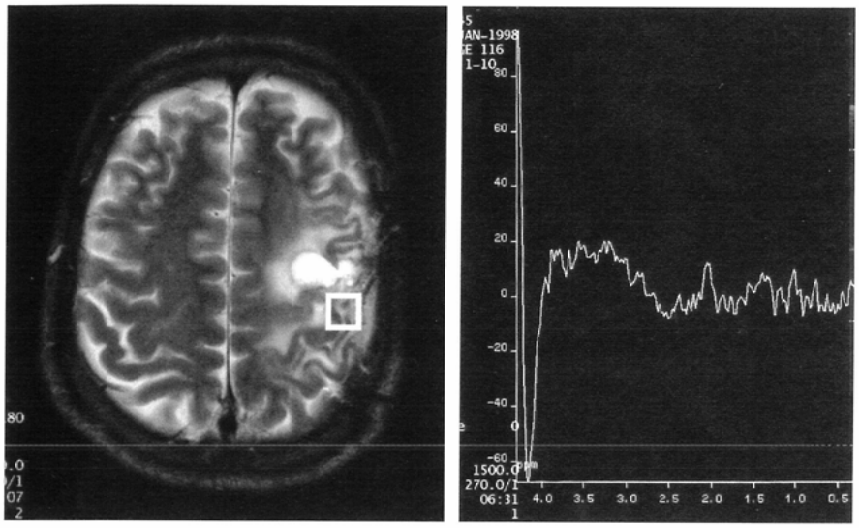

A B

Fig. 3
A: T2-weighted image.
B: Spectrum of ¹H-MRS.
MRI and ¹H-MRS of a 52-year-old man with radiation necrosis after surgical operation and radiotherapy of 50 Gy for grade II astrocytoma. T2-weighted image shows an area of hyperintensity in the left temporal lobe. The lesion is enhanced by contrast medium (not shown). Spectrum of the area (white box on T2-weighted image) shows no apparent peaks except for a small peak at 2.0 ppm, suggesting an NAA peak. Radiation necrosis was proved pathologically.

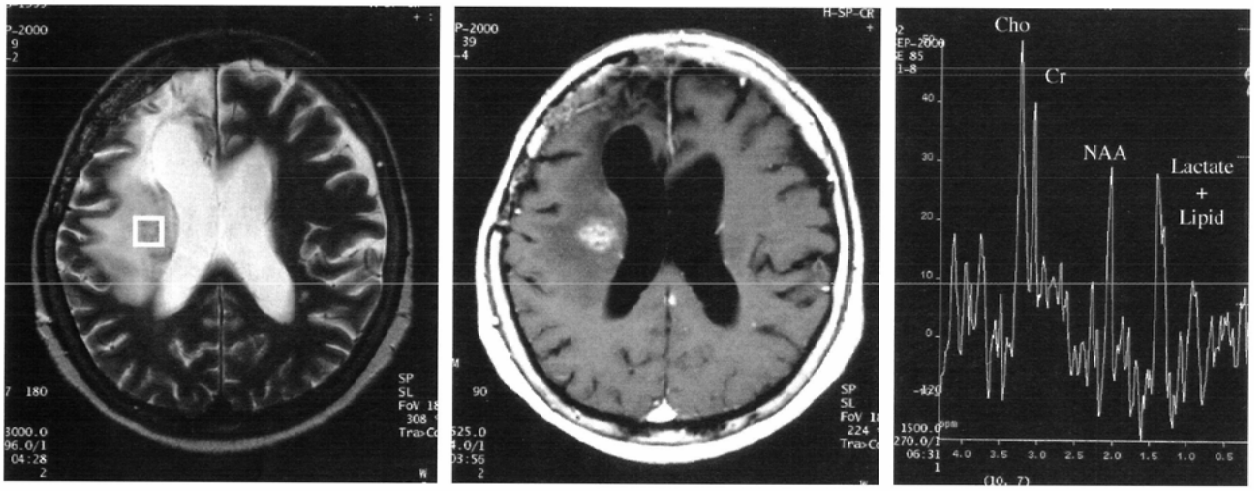

A B C

Fig. 4
A: T2-weighted image.
B: Post-contrast T1-weighted image.
C: Spectrum of ¹H-MRS.
MRI and ¹H-MRS of a 63-year-old woman with radiation necrosis after surgical operation and radiotherapy of 50 Gy for oligodendroglioma. T2-weighted image shows an area of hyperintensity in the left frontal lobe. The lesion was enhanced by contrast medium. Spectrum of the area (white box on T2-weighted image) shows elevated choline with diminished NAA. High lactate+lipid peak is also observed in 1.2-1.5 ppm and 0.8-1.0 ppm. Radiation necrosis was proved pathologically.

Table 1 Cho/Cr ratio versus clinical diagnosis of residual/recurrent tumor

	Tumor (+)	Tumor (−)	
Cho/Cr>1.5	9	1	10
Cho/Cr≦1.5	5	5	10
	14	6	20

Table 2 MRI diagnosis versus clinical diagnosis of residual/recurrent tumor

	Tumor (+)	Tumor (−)	
MRI tumor (+)	12	2	14
MRI tumor (−)	2	4	6
	14	6	20

Table 3 MRI plus MRS diagnosis versus clinical diagnosis of residual/recurrent tumor

	Tumor (+)	Tumor (−)	
MRI+S tumor (+)	14	2	16
MRI+S tumor (−)	0	4	4
	14	6	20

tomaであった．術後T2強調画像高信号を示した部分に50Gyの放射線照射および大量化学療法が行われた．直後の^{1}H-MRSにてChoピークの上昇とNAAピークの低下を認めるが，lactate＋lipidのピークは不明瞭である．その後T2強調画像高信号は増大し，患児は１年６カ月後に死亡した．

〈症例２〉48歳男性，astrocytoma grade II放射線壊死radiation necrosis（Fig. 3）．

左側頭葉のT2強調画像高信号で不均一な増強効果を受ける腫瘤に対し手術を施行，組織学的にはastrocytoma grade IIであった．残存腫瘍に対して放射線照射50Gy照射２年６カ月後同部に増強効果を受ける腫瘤が出現し，その後増大傾向を認めた．^{1}H-MRSにてCho，Cr，lactate＋lipidのピークは明らかでなく，わずかにNAAと思われるピークを2.0ppmにみるのみであった．necrotic tissueが疑われたが，初期症例であり増大傾向も見たため手術が行われ，放射線壊死であった．

〈症例３〉63歳女性，oligodendroglioma放射線壊死（Fig. 4）．

右前頭葉にT2強調画像高信号を示し，不均一な増強効果を受ける腫瘤を認め，手術にて組織はoligodendrogliomaであった．残存腫瘍に対して放射線照射50Gy照射後１年１カ月で同部に増強効果を受ける腫瘤が出現，次第に増大した．^{1}H-MRSにてChoピークの上昇と高いlactate＋lipidピークを認め，再発腫瘍が否定できず手術が行われたが，放射線壊死であった．

考　察

今回の検討において，Cho/Cr比は残存・再発腫瘍あり群でなし群に比べ有意に上昇していた（Mann-Whitney検定 $p = 0.047$）．Cho/Cr比＞1.5をもって腫瘍ありと判断すると，感度64％，特異度83％，正診率70％と特異度は高かったが，感度が低かった．しかしMRIの所見にCho/Cr比の判定を加えることによって，感度は100％，特異度67％，正診率90％と，MRIの感度と正診率を上げることができた．^{1}H-MRSのCho/Cr比は神経膠腫の治療後の残存，再発腫瘍の有無の判定にMRIに加える情報を与えるものとして有用と考える．

Cho/Cr比の上昇を用いて腫瘍の有無を判定する場合，特に偽陰性例がMRI診断に比べて多い．この理由としては，腫瘍側の要因と今回の検討法の要因の２つが関与していると思われる．

腫瘍側の要因では，まず，glioma残存，再発は浸潤性に発育する辺縁部にみられることが多いことが挙げられる．この部分は腫瘍に正常の脳実質，術後変化が混在するため，部分容積効果によりCho/Cr比の上昇がマスクされる可能性がある[13), 14)]．

また，脳内のChoは細胞増殖能の指標であるMIB-1 labeling index（MIB-1 LI）との相関が報告されており，一般にlow grade gliomaで低く，high grade gliomaで高い[15), 16)]．今回の検討でも，low grade glioma群のCho/Cr比1.36 ± 0.50は，high grade glioma群のCho/Cr比2.07 ± 1.39よりも低い傾向を認めた．Low grade gliomaでは，Cho/Cr比のみで残存・再発腫瘍がないことを判定するのは困難な場合もあると考える．

検討法における問題点としては，今回対象症例数が少なく，腫瘍あり群（n = 14）となし群（n = 6）の症例数に差があること，また症例の中に放射線治療，化学療法が行われた症例と行われていない症例が混在していること，放射線照射量，治療からMRI，^{1}H-MRSまでの期間もさまざまである点が挙げられる．

放射線治療後には，経時的に腫瘍のCho，Cr，NAAが低下することが知られている[7), 10)-12)]．今回の検討でも，放射線照射が行われていた例では，腫瘍あり群においても様々な程度でCho/Cr比が低下していた可能性がある．化学療法による変化については報告が少ないが，Cho，NAA低下などの影響が予想される[17)]．本検討の対象において，放射線照射の有無によるCho/Cr比の差はみられなかったが，これは放射線治療が行われた例のほとんどがhigh grade gliomaであったのに対し，放射線治療が行われなかった例は半数がlow grade gliomaであったことも影響している可能性がある．照射後の症例では，放射線の影響も含めてspectrumの評価を行う必要があり，今後照射後どの時期に判定を行うのが適切かも含めた検討も必要と思われる．

Gdキレート剤は組織のT1値，T2値を短縮するため^{1}H-MRSのデータに影響を与え，Choのピークに有意な低下がみられることが報告されている[18)]．よって理想的には造影剤投与前のデータ収集が望ましいが，今回われわれが用いた方法では一断面のデータ取得に６分30秒かかり，脳全体のデータを取得するのは困難であったことから，造影後腫瘍の疑われるスライスを同定してからデータ収集を行う必要があった．今回の検討では，全例Gd造影剤投与後10分前後経過した後にデータ収集していることから，影響は少ないと考えている．

Cho/Cr比で判定した場合，放射線壊死（放射線50Gy照射後１年１カ月）の１例がfalse positiveを示した（Fig. 4）．今回の対象には，他に２例の放射線壊死例（放射線50Gy照射後２年６カ月，放射線60Gy照射＋動注化学療法（ACNU 130mg動注＋インターフェロン経静脈投与）施行後９カ月）が含まれているが，この２例ではCho，Crピークは見られなかった．

放射線壊死は，MRIにてしばしば再発・残存腫瘍との鑑別が問題となる疾患である．放射線治療が有効であった場合，腫瘍細胞の活性が失われ一般にCho，NAA，Crは数カ月の経過で経時的に低下する．よって治療後のCho/Cr比の上昇は一般に腫瘍の存在を示唆するとされている[7)-12)]．しかし，severeな放射線壊死において，Choの上昇を見ることが報告されており，demyelinationと反応性のastrocyte増殖によるものなどが原因として考えられている[7), 11), 19)]．

このような例での鑑別点としては細胞の崩壊によるlipidピークの著明な上昇が挙げられている[7), 9), 11)]．今回の検討は，long TEにて計測しておりlipidピークは減衰していると

考えられたが，lactate + lipidピークが観察された7例についてみると，腫瘍あり群(6例)のlactate + lipidピークはいずれも低かったのに対し，放射線壊死の1例のlactate + lipidピークは著明に高かった．著明なlactate + lipidピークを伴うCho/Cr比の上昇は放射線壊死を示唆する所見として重要と考える．

今回用いたmulti-voxelのCSI法は，TEが長いためlipidを含めてTEの短い代謝物質は減衰してしまうという欠点はあるが，一度に多数のvoxelからデータを得られ，また測定後，後処理の段階で適切な位置のvoxelを選択できるという利点がある[5), 20)]．今回の検討の様に腫瘍組織と術後変化が混在する場合の腫瘍の有無の判定，不均一な腫瘍の生検部位を決定する場合などは臨床的に有用な方法であると考える[6), 7), 13), 14)]．

結　語

神経膠腫では術後残存，再発腫瘍がある例はない例に比べCho/Cr比の有意な上昇がみられる．MRIに付加する情報を与えるものとして有用と考える．ただし，Cho/Cr比の上昇とともに高いlactate + lipidピークを認めた場合，放射線壊死を念頭におく必要がある．

本論文の要旨は第61回日本医学放射線学会学術発表会にて発表した．

謝　辞

^{1}H-MRSの検討を行うにあたり，常に貴重なご意見と励ましをいただきました，大阪府立成人病センター放射線科の門田　強先生に深く感謝いたします．

文　献

1) Astrocytic tumours. Pathology and genetics of tumors of the nervous system. (In) Kleihues P and Cavenee WK eds. 3rd ed. 9–54, IARC Press, Lyon, 2000
2) Dowling C, Bollen AW, Noworolski SM, et al: Preoperative proton MR spectroscopic imaging of brain tumors: Correlation with histopathologic analysis of resection specimens. AJNR 22: 604–612, 2001
3) Kinoshita Y, Yokota A: Absolute concentrations of metabolites in human brain tumours using in vitro proton magnetic resonance spectroscopy. NMR in Biomedicine 10: 2–12, 1997
4) Howe FA, Barton SJ, Cudlip SA, et al: Metabolic profiles of human brain tumors using quantitative in vivo ^{1}H- magnetic resonance spectroscopy. Magn Reson Med. 49: 223–232, 2003
5) Danielsen E, Brian R: Chapter 3. The clinical significance of metabolites. (In) Danielsen E, Brian R. Magnetic resonance spectroscopy diagnosis of neurological diseases. 23–44, Marcel Dekker, New York, 1999
6) McKnight TR, Bussche MH, Vigneron DB, et al: Histopathological validation of a three-dimensional magnetic resonance spectroscopy index as a predictor of tumor presense. J Neurosurg. 97: 794–802, 2002
7) Kizu O, Naruse S, Furuya S, et al: Application of proton chemical shift imaging in monitoring of gamma knife raiosurgery on brain tumors. Magnetic Resonance Imaging 16: 197–204, 1998
8) Schlemmer HP, Bachert P, Henze M, et al: Differentiation of radiation necrosis from tumor progression using proton magnetic resonance spectroscopy. Neuroradiology 44: 216–222
9) Graves EE, Nelson SJ, Vigneron DB, et al: Serial proton MR spectroscopic imaging of recurrent malignant gliomas after gamma knife radiosurgery. AJNR 22: 613–624, 2001
10) Schlemmer HP, Bancher P, Herfarth KK, et al: Proton MR spectroscopic evalutaion of suspicious brain lesions after stereotactic raidosurgery. AJNR 22: 1316–1324, 2001
11) 磯辺智範，松村　明，阿武　泉，他：Gliomaにおける1H-MRSによる放射線治療効果の検討—コリン化合物の定量的評価の有用性．脳神経外科 31：167–172，2003
12) Tarnawski R, Sokol M, Pieniazek P, et al: 1H-MRS in vivo predicts the early treatment outcome of postoperative radiotherapy for malignant gliomas. Int J Radiat Oncol Biol Phys. 52: 1271–1276, 2002
13) Rock JP, Hearshen D, Scarpace L, et al: Correlations between magnetic resonance spectroscopy and image guided histopathology, with special attention to radiation necrosis. Neurosurgery 51: 912–929, 2002
14) Ricci PE, Pitt A, Keller PJ et al: Effect of voxel position on single-voxel MR spectroscopy findings. AJNR 21: 367–374, 2000
15) Shimizu H, Kumabe T, Shirane R, et al: Correlation between choline level measured by proton MR spectroscopy and Ki-67 labeling index in gliomas. AJNR 21: 659–665, 2000
16) Tamiya T, Kinoshita K, Ono Y, et al: Proton magnetic resonance spectroscopy reflects cellular proliferative activity in astrocytomas. Neuroradiology 42: 333–338, 2000
17) Preul MC, Caramanos Z, Villemure JG, et al. Using proton magnetic resonance spectroscopic imaging to predict in vivo the response of recurrent malignant gliomas to tamoxifen chemotherapy. Neurosurgery 46: 306–318, 2000
18) Sijens PE, van den Bent MJ, Nowak PJ, et al: ^{1}H chemical shift imaging reveals loss of brain tumor choline signal after administration of Gd-contrast. Magn Reson Med 37: 222–225, 1997
19) Chan Y, Yeung DKW, Leung S, et al: Proton magnetic resonance spectroscopy of late delayed radiation-induced injury of the brain. Journal of Magnetic Resonance Imaging 10: 130–137, 1999
20) 成瀬昭二：localized MR spectrumの分類と実用性，成瀬昭二編著：磁気共鳴スペクトルの実際．臨床応用マニュアル 47–64，医学書院，東京，1995