The University of Osaka
Institutional Knowledge Archive

Title	Helical scan CTによる肺結節性病変の存在診断-転移性肺腫瘍を中心に-
Author(s)	森, 清志; 片山, 信仁; 奥山, 厚 他
Citation	日本医学放射線学会雑誌. 1993, 53(7), p. 812-819
Version Type	VoR
URL	https://hdl.handle.net/11094/18004
rights	
Note	

The University of Osaka Institutional Knowledge Archive : OUKA

https://ir.library.osaka-u.ac.jp/

The University of Osaka

日本医放会誌：53 (7), 812-819, 1993 (平5)

Helical scan CTによる肺結節性病変の存在診断
—転移性肺腫瘍を中心に—

1）栃木県立がんセンター呼吸器科
2）栃木県立がんセンター画像診断部
3）国立がんセンター東病院放射線部

森　清志[1)]　片山　信仁[2)]　奥山　厚[2)]
笹川　道三[2)]　森山　紀之[3)]

(平成4年8月10日受付)
(平成4年11月18日最終原稿受付)

Evaluation of Helical Scan CT in the Detection of Lung Nodules of Pulmonary Metastasis

Kiyoshi Mori[1)], Shinji Katayama[2)], Atsushi Okuyama[2)], Michizou Sasagawa[2)] and Noriyuki Moriyama[3)]

1) Departments of Thoracic Disease
2) Diagnostic Radiology, Tochigi Cancer Center
3) Department of Radiology, National Cancer Center East

Research Code No. : 206.1, 506.1

Key words : CT, Pulmonary metastasis, Multiplanar reconstruction

The purpose of this study was to evaluate the diagnostic capability of helical scan CT (HS-CT). We investigated the ability of HS-CT to detect lesions by scanning 129 small nodular lesions in the lung field in six cases of pulmonary metastasis. HS-CT was then employed to scan the same regions at table slide speeds of 20 mm/sec and 25 mm/sec. The acquired images were recorded on film and a video tape recorder (VTR), using axial multiplanar reconstruction. We then compared the various images to evaluate the effectiveness of conventional CT (slice thickness : 10 mm, table slide pitch : 10 mm) and HS-CT in visualizing the lesions. HS-CT images acquired at 20 mm/sec and at 25 mm/sec were equally effective in visualizing the lesions. Diagnostic capability was significantly lower in the apical area than in the middle and subdiaphragmatic areas. VTR images were better than film images in terms of diagnostic capability. The disadvantage of VTR images was that VTR processing required much time and labor, and thus is not practical at present. In conclusion, HS-CT is useful in detecting small nodular lesions in the lung field. However, the scanning conditions of HS-CT and interpretation of images, especially in the apical area, require further improvement.

はじめに

CTは通常の胸部X線撮影に比べて優れた肺野病変の検出能をもち，病変の存在診断にルーチン検査として用いられている[1)]．

近年，コンピュータのめざましい進歩により，人体をヘリカル（らせん）状にスキャンしなが

ら，CT寝台テーブルが連続性に移動し撮影できるCT（ヘリカルCT）が開発された[2),3)]．ヘリカルCTをはじめスパイラルCT，超高速CTは従来のスキャンに比べ短時間に広範囲をスキャンできるため，胸部・腹部領域においても呼吸による体動の影響を受けずに撮影ができる[4)-9)]．特に胸部領域ではひと呼吸で全肺野の撮影が可能となり，将来的にCT検診の実現も夢ではなくなってきた[5),10)]．

今回，我々はヘリカルCTによる肺野病変の存在診断能を評価するため，転移性肺腫瘍例を用いてヘリカルCTによる肺結節性病変の描出能について検討を行った．

対　象

対象は肺野に結節性陰影をもつ転移性肺腫瘍6例（大腸癌4例，胃癌・前立腺癌各々1例）である．病変数は計129病変であった．病変の占拠部位をCT画像上，肺尖部・中央部・横隔膜下部の3つに区分した．肺尖部とは胸鎖関節部より上，横隔膜下部とは横隔膜面のスライスより下，中央部とは肺尖部と横隔膜下部との間とした．

撮影方法

装置は東芝TCT-900Sを用い，肺尖から副腎まで全肺野を単純撮影した．撮影条件は150 mA，120 Kvpで，ウインドレベル−600 HFU，ウインドウ幅1500 HFUに設定した．通常のCT（Conv. CT）は，10 mmスライス厚，スライド10 mm，1秒スキャンの条件で撮影し，ヘリカルCT（HS-CT）は寝台テーブル速度を20 mm/秒と25 mm/秒の2通りで全肺野を12〜15秒かけて連続撮影した．

HS-CTは20 mm/秒，25 mm/秒，各々20 mm，25 mm間隔に再構成した画像のフィルム写真およびAxial Multiplanar Reconstruction（AMPR）を用いて各スライスの間に9枚の補間画像を入れて肺尖から横隔膜まで，手動でゆっくりとトラックボールを操作してビデオにおさめた画像（VTR）と4種類の画像を作成した．Conv. CTはフィルム写真の画像とした．

検討内容

肺野病変の描出能についてConv.CTに比べてHS-CTでどの程度病変の存在診断能を有するのかをConv.CTのフィルム写真で描出された病変に対し，20 mm/秒・25 mm/秒HS-CTのフィルム写真およびAMPRのVTR画像とで病変描出能を比較検討した．

結　果

Conv. CTで描出された肺野病変は129病変

Table 1　Lesions of negative helical scan CT
(Number of lesions which the conventional CT detected : 129)

Table speed	Helical scan 25 mm/sec. (25 mm)*				Helical scan 20 mm/sec. (20 mm)*			
Image	Film		VTR image		Film		VTR image	
Number of lesions	26		16		23		12	
					P=0.05			
Size of lesions								
Mean [mm]	5		4.2		5.5		5.3	
Range [mm]	2-10		10		2-15		2-10	
Location of lesions								
Apical area (20)**			11 (55 %)	P<0.01	9 (45 %)	P<0.01	7 (35 %)	P<0.01
Middle area (92)**	P=0.02	11 (55 %) / 12 (13 %)	4 (4 %)	P=0.01	10 (11 %)		3 (3 %)	
Subdiaphragmatic area (17)**		3 (18 %)	1 (6 %)		4 (23 %)		2 (12 %)	

(　)* : Slice pitch for reconstruction
(　)** : Number of lesions which the conventional CT detected
VTR　: Video Tape Recorder

（肺尖部 20，中央部 92，横隔膜下部 17）であった（Table 1）．平均腫瘤径は，8.6 mm（5.6 mm，9 mm，9.5 mm）であった．

Conv. CT で描出され，HS-CT で描出されなかった病変の内訳は Table 1 の如くである．HS-CT で描出されなかった病変の数は 25 mm/秒，20 mm/秒ともに差がなかった．フィルム写真と VTR 画像とを比べると 20 mm においては VTR 画像の方が有意に病変の描出は優れていた．HS-CT で描出されなかった病変の平均腫瘤径は 5 mm 前後であった．

病変部位別では 25 mm においては肺尖部が中央部，横隔膜下部の病変の描出率に比べ有意に低かった．20 mm においては肺尖部は中央部に比べ有意に低かった．両群とも中央部と横隔膜下部では差がなかった．肺尖部，横隔膜下部の病変は隣接臓器と重なりあうために病変の描出は困難であった（Fig 1，2）．

通常の CT で描出された腫瘤径 5 mm 以上の 85 病変について，HS-CT の描出率を検討した（Table 2）．25 mm，20 mm のフィルム写真および VTR 画像ともに 85% 以上であった．25

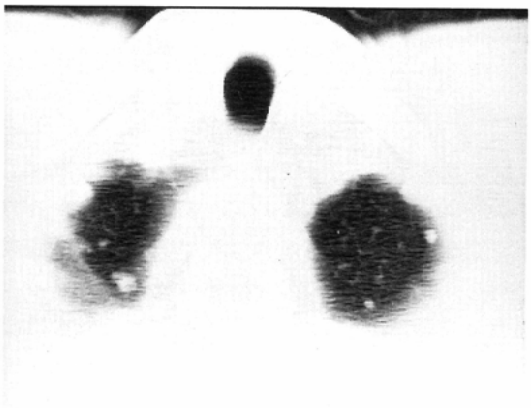

(A) The conventional CT image shows a 10×5 mm nodular lesion (arrow) at the apex of the right lung.

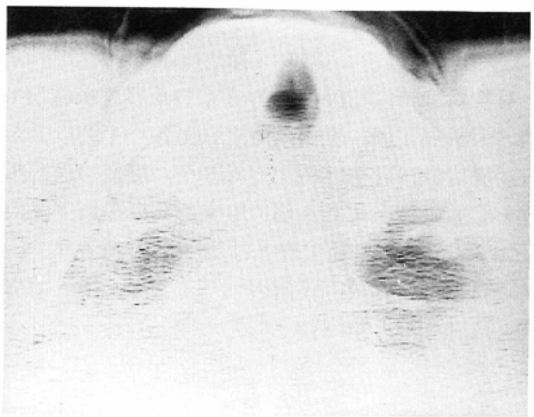

(B) The HS-CT image dose not show the lesion marked with an arrow, because it overlaps the adjacent structures.

Fig. 1 A case of pulmonary metastasis from prostate cancer.

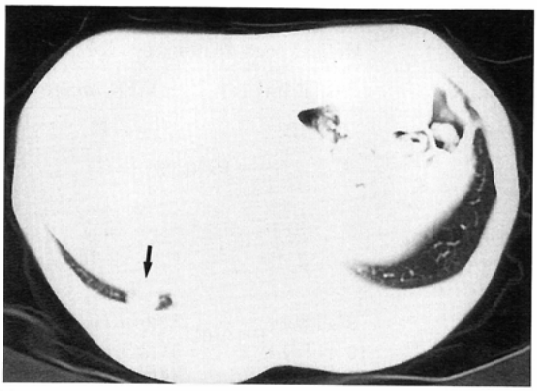

(A) The conventional CT image shows a 15×8 mm nodular lesion (arrow) at the posterior chest wall of the right subdiaphragmatic area.

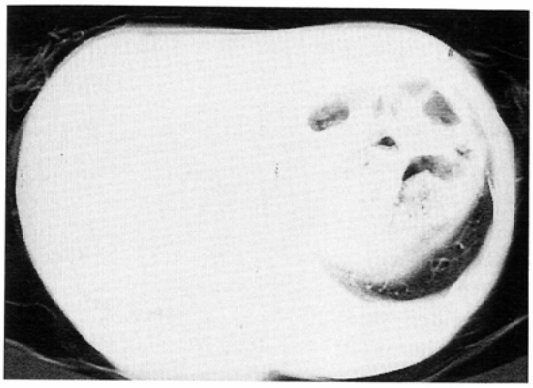

(B) The HS-CT image dose not show the lesion marked with an arrow, because it overlaps the adjacent structures.

Fig. 2 A case of pulmonary metastasis from rectal cancer.

Table 2　Lesions of positive helical scan CT with tumors more than 5 mm

Table speed	Helical scan 25 mm/sec. (25 mm)*		Helical scan 20 mm/sec. (20 mm)*	
Image	Film	VTR image	Film	VTR image
Number of lesions (85)*	73 (86 %)	81 (95 %)	72 (85 %)	79 (93 %)
	P=0.04			
Location of lesions				
Apical area (10)**	6	6	4	5
	P<0.01	P<0.01	P<0.01	P<0.01
Middle area (62)**	57	62	57	62
		P=0.01	P=0.03	P=0.02
Subdiaphragmatic area (13)**	10	13	11	12

(　)* : Slice pitch for reconstruction.
(　)** : Number of lesions which conventional CT detected
VTR　: Video Tape Recorder

mm では VTR 画像の方が有意に描出率は高かった（p＝0.04）．肺尖部の病変の描出率は 25 mm，20 mm のフィルム写真，VTR 画像ともに有意に低かった．中央部では Table 3 の如く，小腫瘤（≦3 mm）を除いては縦隔側に接した病変（Fig. 3），胸膜直下病変（Fig. 4）でそれぞれ病変が心臓，胸壁と重なるために描出できなかった病変であった．

フィルム写真と VTR 画像との病変の描出能について検討する（Table 1）と，フィルム写真で描出された病変はすべて VTR 画像でも確認された．さらにフィルム写真で描出できず VTR 画像で描出し得た病変が 25 mm では 10 病変，20 mm では 11 病変であった．特に中央部の病変では各々 8，7 病変と大半をしめた．

HS-CT で描出されなかった中央部の病変の内

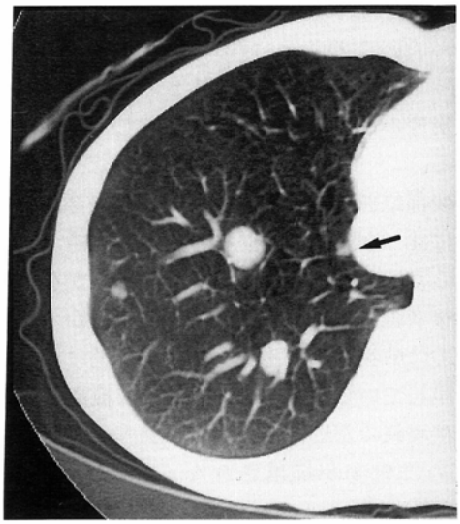

(A) The conventional CT image shows a 5×3 mm nodular lesion (arrow) adjacent to the heart at the right S 7 b.

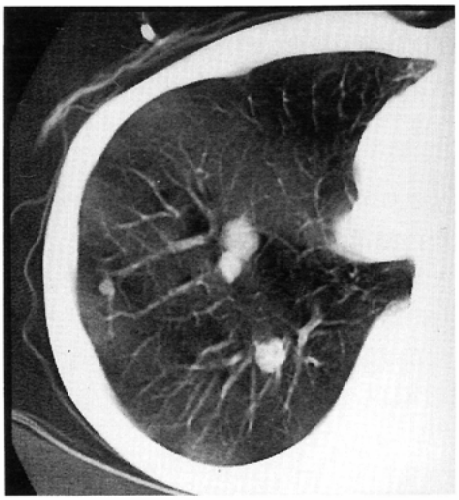

(B) The HS-CT image does not show the lesion marked with an arrow, because it overlaps the shadow of the heart.

Fig. 3　A case of pulmonary metastasis from rectal cancer

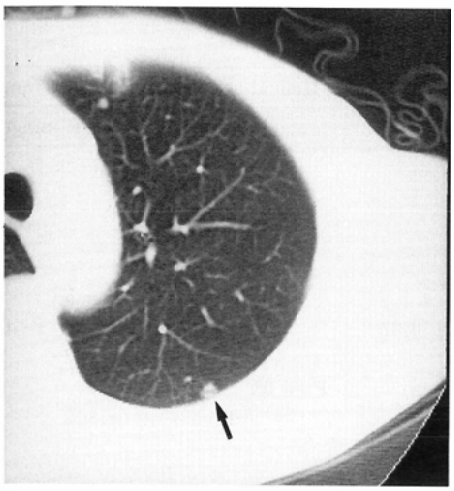

(A) The conventional CT image shows a 5×4 mm nodular lesion (arrow) adjacent to the left S^{1+2} b posterior chest wall.

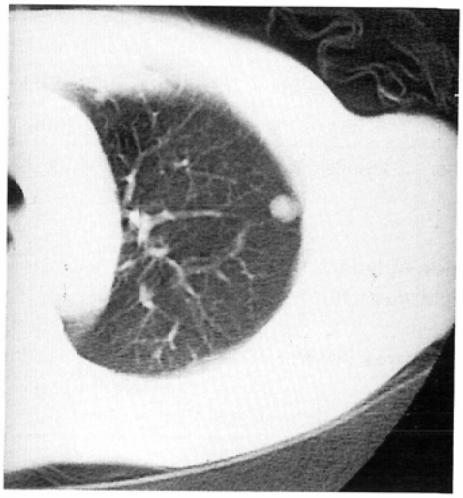

(B) The HS-CT image dose not show the lesion marked with an arrow, because it overlaps the chest wall.

Fig. 4 A case of pulmonary metastasis from rectal cancer

訳をTable 3に示した．25 mm，20 mmのフィルム写真で描出されなかった病変は各々12，10病変であり，内心陰影に接した縦隔側の病変および胸膜直下病変でフィルム写真で腫瘤が心陰影および胸壁と重なったために描出されなかった病変が各々8，7病変と大半をしめた（Table 3）．これらの病変のうち，VTR画像で各々6病変が描出できた（Fig. 5）．横隔膜下部はフィルム写真で腫瘤が横隔膜下の臓器と重なったため描出できずVTR画像で描出し得た病変は各々2病変であった（Table 1）（Fig. 6）．

考　察

ヘリカルスキャンによる胸部CTへの応用はいくつかの施設で試みられている[5),6),11),12)]．ヘリカルスキャンは短時間に広範囲を撮影できる特長をいかし，胸部領域では転移肺腫瘍のスクリーニング（存在診断）[5)]，病変の3次元表示画像による立体的観察（質的診断）などが報告されている[11),12)]．

今回我々は，転移性肺腫瘍例を用い肺野病変に対するHS-CTの描出能について検討した．東芝TCT 900 Sに組み込まれているヘリカルスキャンシステムではテーブル寝台移動速度は1～25 mm/秒である．そのため今回の検討は最高速度25 mm/秒と20 mm/秒で行った．その結果，テーブルスピード25 mm/秒と20 mm/秒では病変の描出能は両群ともに差がなかった．HS-CTで描出されなかった病変の大きさは平均径5 mm前後であった．腫瘤径5 mm以上の病変の描出率は20 mm/秒，25 mm/秒ともに85%以上であった．大谷[13)]，星野[14)]らのファントム実験において25 mm/秒では径3 mmの物質の存在は識別できたと報告している．レンジは2～15 mmと幅広かった．このことは単にHS-CTで描出されなかった原因として病変の大きさだけの問題でなく，病変の占拠部位も大きく関与していると考えられる．

病変部位別では肺尖部の病変が中央部，横隔膜下部に比べHS-CTによる病変の描出能が有意に低かった．中央部と機隔膜下部では差がなかったが，後者の方がやや病変の描出能は低かった．このことは肺尖部，横隔膜下部は部位的に円錐状構造を呈しているため，CTスライス横断面では部分容積現象のために病変と隣接臓器とが重なりあうために病変が描出されなくなるためであろう[5)]．HS-CTは厚いスライス幅で撮影されるためにさらに病変の描出は困難となる．

そこで，肺尖部・横隔膜下部においてHS-CTによる病変の描出能を高めるにはテーブルスピー

Table 3　Lesions of negative helical scan CT in the middle area

Table speed	Helical scan 25 mm/sec. (25 mm)*		Helical scan 20 mm/sec. (20 mm)*	
Image	Film (12)**	VTR image (4)**	Film (10)**	VTR image (3)**
Small size [≦3 mm]	3	2	2	2
Lesion adjacent to mediastium	4	1	4	1
Subpleural lesion	4	1	3	
Other	1		1	

(　)*　: Slice pitch for reconstruction
(　)**: Number of lesions which helical scan CT failed to derect
VTR　: Video Tape Recorder

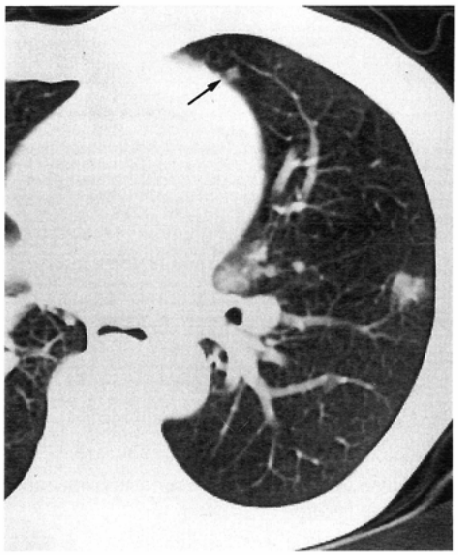

(A)

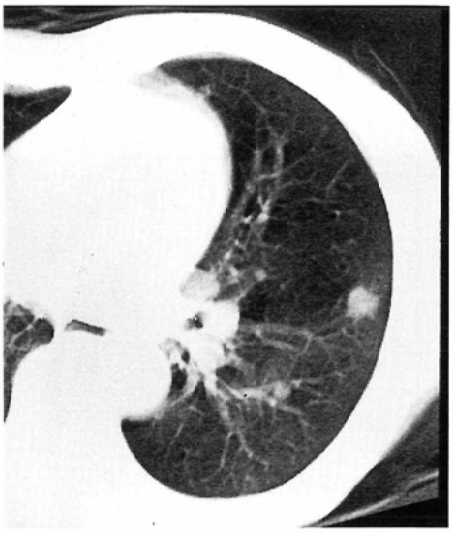

(B)

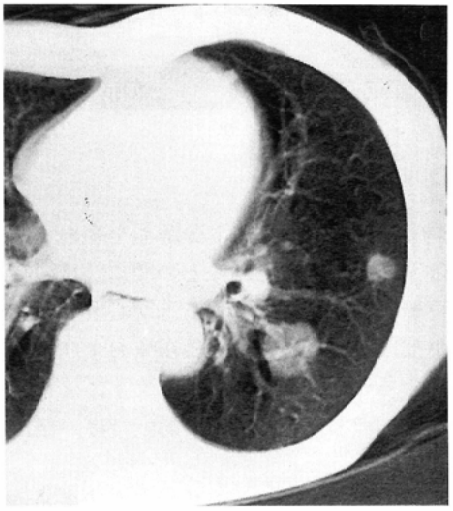

(C)

Fig. 5　A case of pulmonary metastasis from cancer of the descending colon
(A) The conventional CT image shows a 4×4 mm nodular lesion (arrow) adjacent to the heart at the left S 5 b.
(B) The HS-CT film image does not show the lesion marked with an arrow, because it overlaps the shadow of the heart.
(C) The HS-CT VTR image is capable of showing the lesion marked with an arrow, although it overlaps the shadow of the heart (arrow).

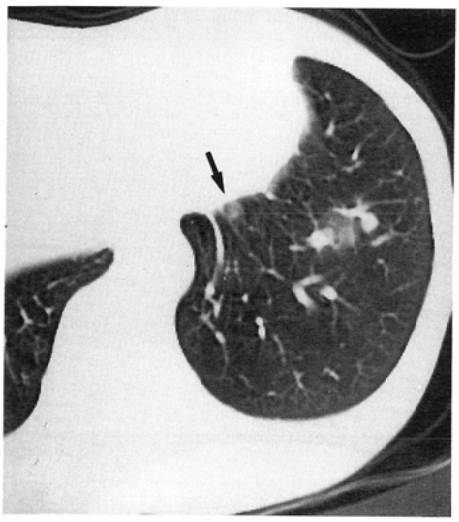

(A)

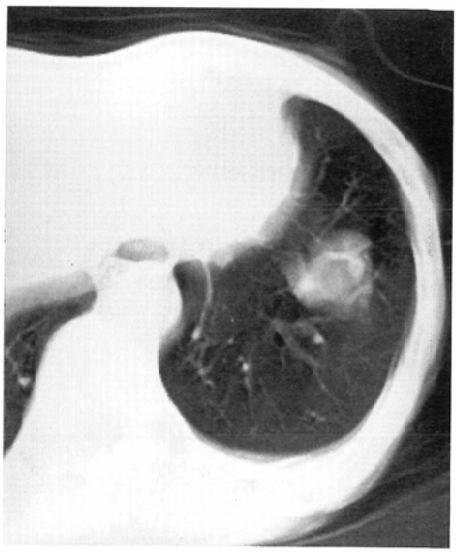

(C)

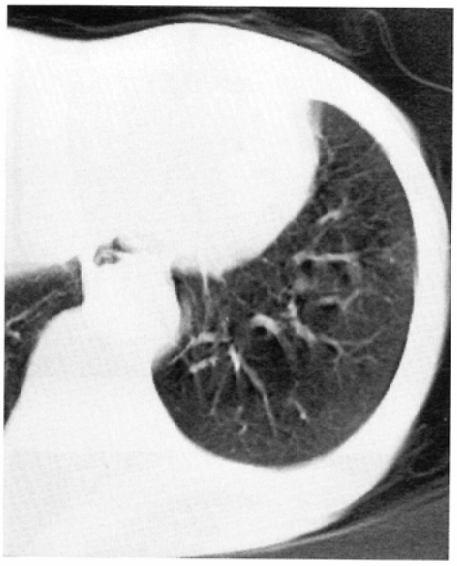

(B)

Fig. 6 A case of pulmonary metastasis from cancer of the descending colon
(A) The conventional CT image shows a 8×5 mm nodular lesion (arrow) adjacent to the mediastinum at the left S 8 b on the diaphragm.
(B) The HS-CT film image dose not show the lesion marked with an arrow, because it overlaps the adjacent structures.
(C) The HS-CT VTR image is capable of showing the lesion marked with an arrow.

ドを遅くしてコントラスト分解能を高めるか，あるいは1秒間の画像と画像との間に任意の時間間隔で再構成画像を作成することが必要であろう．

中央部においても部分容積現象および心臓の拍動によるモーションアーチファクトにより，縦隔側に接した病変，胸膜直下の病変では，描出が困難であった．

HS-CT のフィルム写真と VTR 画像とで病変の描出能を比較したところ，中央部では VTR 画像の方が病変の描出能はよかった．フィルム写真で描出されず，VTR 画像で描出し得た病変の多くは縦隔側・横隔膜に接した病変および胸膜直下の病変であった．しかし，VTR 画像の作成には再構成した画像（25 mm，20 mm）に各スライスの間に9枚の補間画像を入れて，肺尖から横隔膜まで，手動でゆっくりとトラックボールを操作してビデオにおさめるという過程をとるために手間と時間がかかるので現状においては実用的でな

いと考える．

以上，ヘリカルCTによる肺野病変の描出能はある程度可能であった．腫瘤径5mm以上の病変の描出を対象とした場合，HS-CTでも85%以上の描出率を呈し，HS-CTでも十分に対応できると考える．HS-CTのテーブル移動速度は25mm/秒で十分でありVTR画像による病変の描出率はよかった．しかし，肺尖部の病変の描出率は悪く，この部位で描出能が向上するための工夫が必要である．また，読影方法としてのVTR画像の作成時間の短縮も必要である．これらの問題を含め，HS-CTの至適撮影条件および読影方法については今後さらに検討の必要性がある．

結　語

1．転移性肺腫瘍の肺野小結節を呈す129病変を対象にConv. CTと20mm/秒・25mm/秒HS-CTとで各々の病変の描出率を比較検討した．

2．病変の描出率は20mm/秒・25mm/秒では両群間に差がなかった．腫瘤径5mm以上の病変の描出率は両群とも85%以上であった．

3．病変占拠部位別では肺尖部が中央部，横隔膜下部に比べ病変の描出率は有意に低かった．また，中央部ではHS-CTにより描出されなかった病変の多くは縦隔側に接した病変，胸膜直下の病変であった．

4．HS-CTでは中央部の病変においてフィルム写真よりVTR画像の方が病変の描出能は優れていた．

本研究は，平成5年度厚生科学研究費（対がん戦略研究事業分野4）国庫補助を受けた．

文　献

1) Lund G, Heilo : Computed tomography of pulmonary metastases. Acta Radiol Diag 23 : 617-620, 1982
2) Kalender WA, Seissler W, Klotz E, et al : Spiral volumetric CT with single-breath-hold technique, continuous transport, and continuous scanner rotation. Radiology 176 : 181-183, 1990
3) Rigauts H, Marchal G, Baert AL, Hupke R : Initial experience with volume CT scanning. J Comput Assist Tomogr 14 : 675-682, 1990
4) 市川太郎，森山紀之，高安賢一他：Helical Scanning CTの上腹部への臨床応用．日本医放会誌 51：942-949，1991
5) 大松広伸，江口研二，森山紀之他：肺野腫瘤性病変存在診断におけるヘリカルCTの有用性の検討．肺癌 31：683，1991
6) Yamada K, Mori K, Eguchi K, et al : Helical Scan CT for detection of peripheral pulmonary nodules. Lung Cancer 7 (Suppl) : 64, 1991
7) Dupuy DE, Costello P, Ecker CP : Comparative study of spiral CT and conventional CT of the pancreas. Radiology 181 (Suppl) : 350, 1991
8) 藤井恭一，花田清彦，国分直信，他：超高速CT Imatronの新しい利用法について．映像情報 23：1411-1417，1991
9) 安野泰史，片田和廣：X線CT診断．映像情報 23：171-177，1991
10) 館野之男，飯沼　武，松本　徹，他：肺癌検診用CTの構想　―基本性能の検討―．日本医放会誌 51：S 143，1991
11) Mori K, Sasagawa M, Moriyama N et al : Three-Dimensional CT images of small pulmonary lesions. Jpn J Clin Oncol 22 : 159-163, 1992
12) 金子昌弘，江口研二，池田茂人，他：肺癌診断におけるヘリカルスキャンCT像3次元表示の有用性．日本医放会誌　51：S 143，1991
13) 大谷匡史，星野　進，関口雅幸，他：ヘリカルスキャン方式による胸部CTへの応用．日本放技会誌 47：145，1991
14) 星野　進，大谷匡史，関口雅幸，他：ヘリカルスキャン方式の性能評価．日本放技会誌　47：1215，1991