The University of Osaka
Institutional Knowledge Archive

Title	ICUにおける胸部ポータブル撮影に対するFCRの応用
Author(s)	山田, 和彦; 藤原, 卓哉; 猪狩, 秀則 他
Citation	日本医学放射線学会雑誌. 1989, 49(8), p. 993-998
Version Type	VoR
URL	https://hdl.handle.net/11094/18018
rights	
Note	

The University of Osaka Institutional Knowledge Archive : OUKA

https://ir.library.osaka-u.ac.jp/

The University of Osaka

日本医放会誌：49（8），993—998，1989（平1）

ICUにおける胸部ポータブル撮影に対するFCRの応用

*横浜市立大学医学部放射線医学教室
**神奈川県立がんセンター放射線科
山田　和彦*　藤原　卓哉*　猪狩　秀則*
松井　謙吾*　大越　隆文**　小田切邦雄**

（平成元年2月15日受付）
（平成元年3月28日最終原稿受付）

Clinical Application of FCR for the Portable Chest Radiographs in ICU

Kazuhiko Yamada*, Takuya Fujiwara*, Hidenori Igari*, Kengo Matsui*,
Takahumi Ookoshi** and Kunio Odagiri**
*Department of Radiology, Yokohama City University
**Department of Radiology, Kanagawa Cancer Center

Research Code No. : 506.9

Key Words : FCR, Portable chest radiographs, ICU

The diagnostic value of the portable chest radiography obtained with Fuji computed radiography (FCR) was evaluated in comparison with conventional images in 23 patients who were admitted to ICU in Yokohama City University Hospital.

On the whole, FCR produced more exellent images than coventional screen-film radiographs. Especially the evaluation for the demonstration of the catheters, the endotracheal tubes and the tracheal shadows obtained high score.

We discuss the clinically utility of FCR for the portable chest radiographs in ICU.

I. はじめに

ICU入室患者に対する胸部ポータブル撮影は，その臨床的重要性にもかかわらず，撮影条件が通常の撮影に比して不利である為，場合によっては，画質が不良であり，診断に困難をきたす事もある．近年に，開発されたFCR(Fuji Computed radiography)は，そのダイナミックレンジの広さ，および情報のデジタル化による多様な画像処理能により注目され，胸部診断に対する応用に関しても多くの検討がなされている．特に，ポータブル撮影のような，撮影条件の不利な場合に関しても，FCRは，その特性により有用性を示す事が期待されている．今回我々は，ICU入室患者23例について通常の胸部ポータブル撮影と，FCRを用いたポータブル撮影の両者を試み，それらの画像の比較から，FCR像の有用性について検討を加えた．

II. 対象および方法

横浜市立大学医学部病院ICUに，昭和61年8月より11月までに入室した計114人の内，胸部病変の疑い，あるいはスクリーニングの目的にて，通常のポータブル胸部撮影が施行された患者に対して，各週一回，同時に，あるいは24時間以内に，FCRを用いたポータブル胸部撮影が施行された．これらの計23例（同期間ICU入室者の20.2%）を，今回対象とした．男性16例，女性7例であり，年齢は，12～78歳（平均年齢66.9歳）である．患者のICUへの入室の原因となった疾患をTable 1に示す．

Table 1 Clinical diagnosis of 23 patients

	No. of patients
Myocardial infarction	3
Thoracic aortic aneurysm	3
Esophageal cancer	3
Abdominal aortic aneurysm	2
Lung cancer	2
Gastric cancer	2
Ventricular septal defect	2
Mitral valve retardation	1
Gastric submucosal tumor	1
Rib fracture	1
Spinal canal stenosis	1
Renal cancer	1
Ileus	1
Total	23

FCR装置（model 101，富士メディカルシステム）を用いている．撮影条件は，正面像にて，80 KVp, 2mAs, 側面像にて，90KVp, 4mAsとしている．14×14インチのイメージングプレートを用いている．

FCR像は，左右2枚1組のフイルムフォーマットに描出され，画像処理条件は，右画像を，G：0.9 A #1.6—0.2R：4R2.0～5.0とし，一方左画像を，G：0.9E #1.6—0.25R：4R0.0～0.5に今回設定した．

3人の放射線科医により，FCRを用いた画像を，通常のポータブル像と同時に並べて読影し，次の10項目に関して，検討を加え画像の評価を施行した．評価項目は，①カテーテルの位置，②気管内チューブの位置，③肺野病変，④気管影，⑤主気管支影，⑥肺血管影，⑦心陰影に重なる血管影，⑧脊椎影，⑨肋骨影，⑩下行大動脈影の以上である．それぞれの項目についての評価が，score 3(FCR像が通常像より明らかに優れる)，score 2（FCR像が通常像より優れる)，score 1(両者が同等である)，score 0（FCR像が，通常像に劣る）の4段階について行なわれた．

III. 結　果

FCRを用いた胸部ポータブル像の左右画像のそれぞれを，通常のポータブル像と比較して得られた評価の結果をTable 2に示す．

通常のX線像の処理に近い，FCR左画像にては，全体的にscore 1（通常像と同等）の評価を得た例が多かったが，score 2以上の評価を示した例が，カテーテルの位置の描出にて13例（65.0%），気管内チューブの位置にて6例(42.9%)，脊椎影にて17例（81.0%）認められた．また，score 0，すなわち，通常像を下回る評価を示した例は認められなかった．

Table 2 Results of evaluation for FCR images compared with the conventional images

Evaluation points	score	3	2	1	0
①	left image		13	7	
	right	2	18		
②	left		6	8	
	right		10	4	
③	left	1	2	7	
	right		2	3	5
④	left		8	14	
	right	1	10	11	
⑤	left		9	14	
	right	3	10	10	
⑥	left		6	17	
	right		7	16	
⑦	left		4	17	
	right		2	15	4
⑧	left	1	16	4	
	right	3	18		
⑨	left		1	22	
	right		3	20	
⑩	left		1	22	
	right		2	20	1

一方，周波数強調を施行した右画像にては，score 2以上の評価が，カテーテルの描出について20例（100%），気管内チューブの位置にて10例(71.4%)，気管影にて11例(50.0%)，主気管支影にて13例(56.6%)，脊椎影にて21例(95.7%)に示され，これらの評価項目に対しては，右画像は左画像を上回る評価を得た．それに対して，score 0を示した例が，肺野病変の描出にて，5例(50.0%)，心陰影に重なる血管影にて4例(19.0%)，下行大動脈にて1例（4.3%）認められた．

次に，Table 3にて，FCR像の評価として，通常像との比較にて，左右画像のうちより高いscoreを得た像を選択した場合の各scoreのまとめを示す．全体的に，score 1以上を示す例が全例

Table 3 Summary of results of evaluation for FCR images compared with the conventional images

evaluation points	score 3	2	1	0
①	2(9.1%)	20(90.9)		
②		11(78.6)	3(21.4)	
③	1(10.0)	3(30.0)	6(60.0)	
④	1(4.3)	13(56.5)	9(39.1)	
⑤	3(13.0)	12(52.5)	8(34.8)	
⑥		8(34.8)	15(65.2)	
⑦		5(23.8)	16(76.2)	
⑧	3(14.3)	18(85.7)		
⑨		3(13.0)	20(87.0)	
⑩		2(8.7)	21(91.3)	

となり，score 2 以上の評価がカテーテルの位置の描出について22例（100%）気管内チューブにて11例（78.6%），気管影にて14例（60.8%），主気管支影にて15例（65.2%），脊椎影にて21例（100%）を示している．

IV．症　例

症例1　63歳，男性，心筋梗塞

患者は，著明な肥満であり，通常のポータブル像（Fig. 1A）にては，画質は不良であった．一方FCR 像にては，左画像（Fig. 1B）および右画像（Fig. 1C）ともに良好な画質であり，カテーテルおよび気管内チューブの確認についても優れた．

症例2　56歳，女性，心筋梗塞

Swan-Ganz カテーテルの先端が，右肺動脈内に

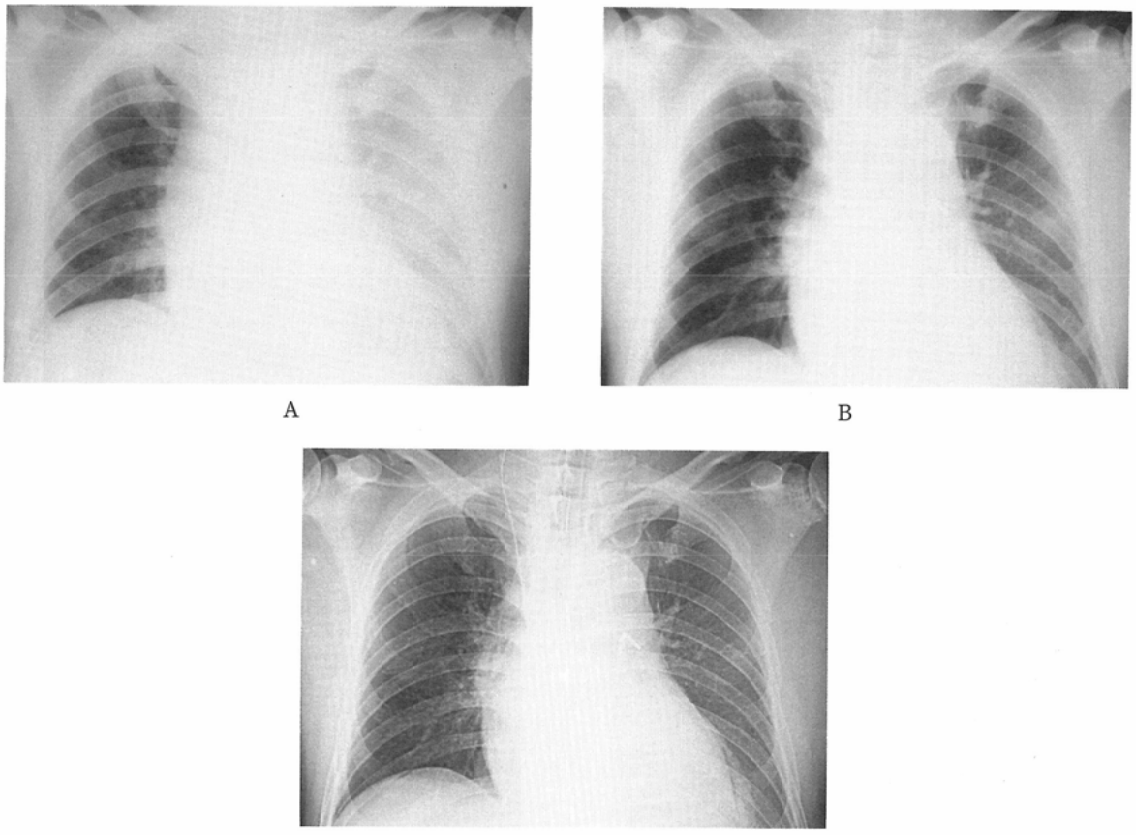

A　B　C

Fig. 1 (Case 1) Because of the heavy constitution of the patient, visualization of the lungs of the conventional portable radiograph (Fig. 1A) is not so good. The lung fields, catheters and the tracheal tubes are demonstrated excellently in both the FCR left image (Fig. 1B) and the right images (FIg. 1C)

位置し，また，気管内チューブも描出されている．この様な，カテーテルおよびチューブ類は，通常のポータブル像（Fig. 2A）よりも，FCR右画像（Fig. 2C）において描出が優れている．また心陰影に重なる椎体影の描出も良好である．

また，FCRにて，得られた胸部側面像を示す．（Fig. 2D：左画像，Fig. 2E：右画像）肺野から椎体に至る広い範囲が良く描出されている．

V. 考　察

ICUにおける胸部ポータブル撮影は，重篤な状態にある患者の胸部合併症の早期発見，あるいは体内に挿入された器具（気管内チューブ，Swan-Ganzカテーテル等）の位置確認などの上で，日常，重要な役割を果たしている[1)~4)]．Goodmanらによれば[5)]，呼吸管理を受けている患者にて，気胸，無気肺，肺炎，肺浮腫などの異常を，レントゲン検査なしで，理学的所見のみで発見することが困難であることを理由として，ICU入室患者に対して毎日の胸部レントゲン検査が必要であるとしている．Janowerら[6)]は，233件（うちICU入室患者は183件）の胸部ポータブル撮影に関して検討を加え，検査の有意率は，45.4%と高率であり，この有意率の高さは，患者の臨床症状の変化に起因するとして，このことからもICUにおける連日のX線撮影の必要性を主張している．また，彼ら

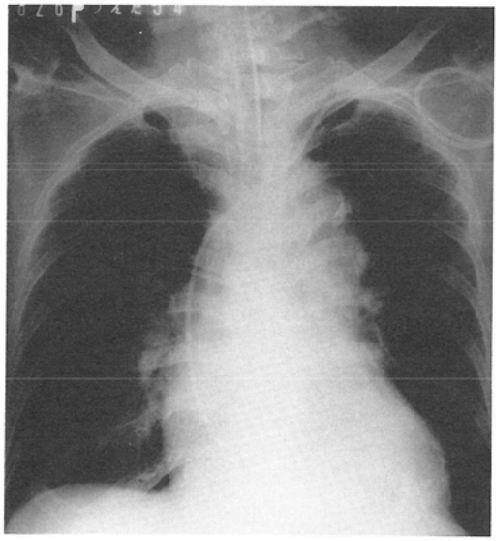

A

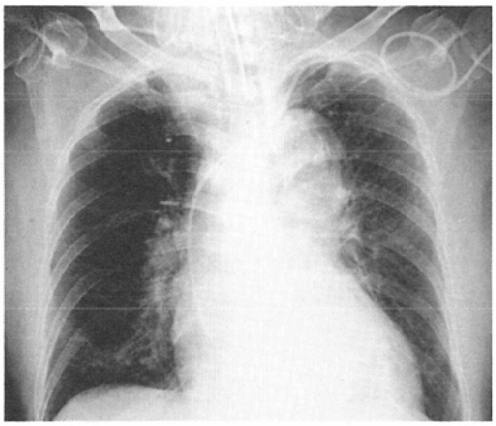

B

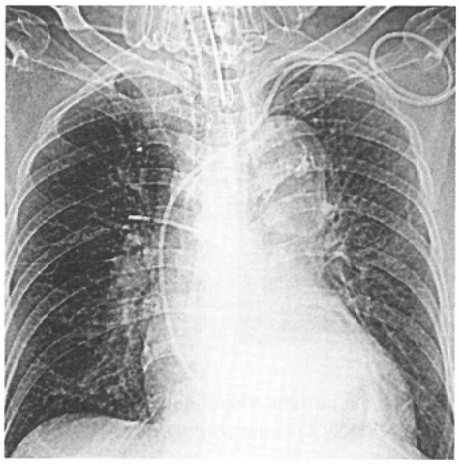

C

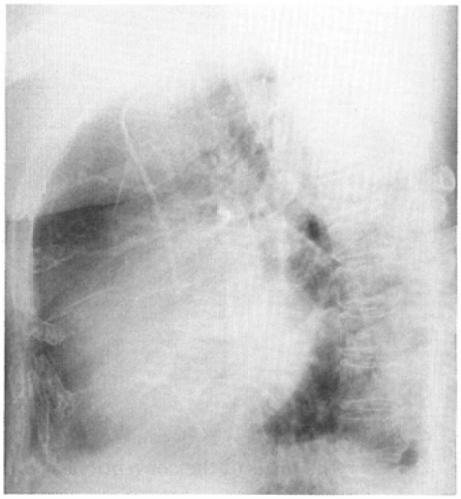

D

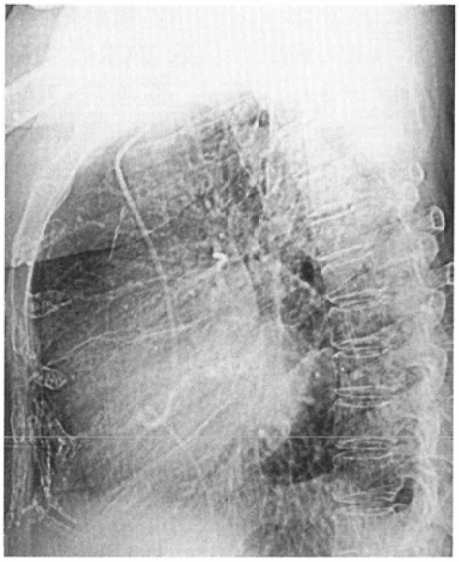

E

Fig. 2 (Case 2) The demonstration of Swan-Ganz catheters and endotracheal tubes in the portable chest radiographs obtained with FCR (Fig. 2B : FCR left image, Fig. 2C : FCR right image) is superior to that of conventinal images (Fig. 2A).
Also, lateral view of portable chest radiograph is obtained. Both of FCR left image (Fig. 2D) and FCR right image (Fig. 2E) demonstrate lung fields and bones clearly.

は，胸部ポータブル撮影の依頼内容を，以下の，①うつ血性心疾患の発作または肺浸潤の検査，②既往症のある胸部疾患者のモニターとしての検査，③体内に挿入した器具の位置確認，④その他の四つのカテゴリーに分類し，このうちカテゴリー③における有所見率は常に100%でなければならないが，写真の画質の不良の為，6%の位置の確認不能があったとしている．このような見地からも，ICUにおけるポータブル撮影の重要性およびその画質の向上の必要性が考えられる．

ICUを含めた病室撮影と，X線撮影室での写真の比較の点で様々な条件の違いがあるが，主たる相違点を列挙すると，X線発生装置の出力が小さい，患者の体位の保持と固定が困難，座位あるいは臥位にて撮影が施行される為に含気が不十分であり，呼吸停止ができない，フイルムの固定が困難である為にX線の入射角度，焦点～フイルム間距離が，正確にとれない事などが考えられる．この様な悪条件の為，ポータブル撮影においては，適切な撮影条件の設定が，しばしば困難であり，その為，診断に不十分な画像を生じる原因となっている．いかにして，画質を安定させ，再撮影率を減らすかが，ポータブル撮影における一つの重要な課題と考えられる．

今回，我々が試みたFCRの一般的な利点として[7)8)]，①被曝量の軽減，②ラチチュードが広い，③階調処理および空間周波数処理等の画像処理が可能，④X線情報をデジタル化し情報の保管，伝達に有利である事等が挙げられる．また，FCRには，入射したX線量の最大および最小値を計測して，感度あるいはラチチュードを自動的に設定する装置が備えられている．このようなFCRの特性が，胸部X線診断において有用であることに関しては，すでに多くの報告があるが[9)~12)]，撮影条件の不利なポータブル撮影にて特に有用である事は，十分に期待される．

今回，我々が得た結果について検討すると症例1に示す如く，撮影条件が不良な為，通常の撮影

にては，画質が不良である場合にても，FCR像にては鮮明な描出が得られる例があり，上記の感度ラチチュードの自動設定装置の有用性が示されている．

また，ICU入室患者における胸部診断にて特に重要と考えられる．カテーテルあるいはチューブの描出に関しても，FCR像は優れた評価を示し，特に，周波数強調を施行した右画像にて，より鮮鋭な像となっている．

胸部合併症としてしばしば問題となる，肺水腫あるいは肺炎は，びまん性の淡い陰影である事が多いが，FCR像にて，心陰影に重なる肺炎像がより明瞭となった1例があるが，その他，一般的にFCR左画像は，通常像と同等か，あるいは，やや上回る程度の評価であり，FCR右画像に関しては，かえって通常像より見にくくなる場合があることは注意を要する．肺野における淡い微妙な陰影の描出は，FCRの画像処理条件に応じても変化すると考えられるが，今回設定した周波数強調条件である，0.3c/mmを中心とした領域以外の周波数を強調した場合にて関しても，今後更に，検討を要すると考えられる．

また，今回，胸部ポータブル撮影の側面像に対してもFCRの応用を試みた．胸部ポータブル撮影における側面像は，実際の撮影にて，正面像より更に撮影条件が不利になる事もあり，その意義に関して，従来あまり注目されていない面もある．しかし，今回検討した如く，FCR像においては，画質の安定した，肺野より骨陰影に至る範囲の観察が容易な，ラチチュードの広い像が得られる利点があり，FCRをポータブル撮影に応用することにより，今後，臨床的により多用される可能性が考えられる．

VI. 結　論

ICU入室患者23人に対して施行された胸部ポータブル撮影に，FCRを応用し，その有用性に関して，評価を試み次の結果を得た．

① 撮影条件が不利な場合にも，安定した画像が，FCRにて得られた．

② カテーテル，チューブ類の描出が特に周波数強調像にて鮮明であった．

③ 側面像に関しても，FCR像にて画質の改善がえられた．

文　献

1) Cantwell: Bedside radiographic examination: Indication and contraindictions. Radiology 129: 383, 1978
2) Barnhard: Bedside examination: Time for analysis and appropriate action. Radiology 129: 539, 1978
3) Liebman: Diagnostic value of the portable chest X-ray technique in pulmoanry edema. Am J Surg 135: 604—606, 1978
4) Liebman: Limitation of portable roentgenography of the chest in patients in acute respiratory failure. Surg Gynecol Obs 146: 705—708, 1978
5) Goodmann LR, Putman CE: Intensive care radiology: Imaging of the Critically Ill Saunders, Philadelphia, 1983
6) Janower MR, Jennasnocera Z, Mukai J: Utility and efficancy of portable chest radiographs. AJR 142: 265, 1984
7) Sonoda M, et al: Computed radiography utilizing scanning laser stimulated luminescence. Radiology 148: 833—838, 1983
8) Tateno Y, Iinuma, T, Takano M: Computed radiography, Springer-Verlag, Tokyo 1987
9) 江口研二，阿南充洋，山田達哉：Digital Radiography—胸部診断に応用したFuji Computed Radiography(FCR)の使用経験，呼吸，3: 38—45, 1984
10) Meritt CRB, et al: Clinical application of digital radiography: Computed radiographic imaging. Radiographics 15: 397—414, 1985
11) 桜井賢二，他：ディジタル化胸部撮影について—正常胸部および低線量撮影での比較，日本医放会誌，44: 11, 1984.
12) 蜂屋順一，他：Fuji Computed Radiographyの臨床応用，映像情報，15: 1029—1036, 1983