The University of Osaka
Institutional Knowledge Archive

Title	肝細胞癌のIVRにおけるCO2 US angiographyの有用性
Author(s)	入江, 健夫; 山田, 哲久; 我那覇, 文清 他
Citation	日本医学放射線学会雑誌. 1998, 58(7), p. 338-342
Version Type	VoR
URL	https://hdl.handle.net/11094/18023
rights	
Note	

The University of Osaka Institutional Knowledge Archive : OUKA

https://ir.library.osaka-u.ac.jp/

The University of Osaka

肝細胞癌のIVRにおけるCO_2 US angiographyの有用性

入江　健夫　　山田　哲久　　我那覇文清
氏田万寿夫　　石井千佳子　　多田　信平

東京慈恵会医科大学放射線医学教室

Usefulness of CO_2 US Angiography in Treating Hepatocellular Carcinoma

Takeo Irie, Tetsuhisa Yamada, Fumikiyo Ganaha, Masuo Ujita, Chikako Ishii and Shinpei Tada

We evaluated the usefulness of CO_2 US angiography in the detectability of and the effectiveness of TAE and/or PEIT for hepatocellular carcinoma (HCC). Twenty-three patients with HCC underwent CO_2 angiography during the interventional procedure to treat HCC after examination of CT and conventional US. CO_2 US angiography was observed on the US monitor by injecting CO_2 microbubbles through a catheter placed in the hepatic artery. Contrast materials for CO_2 US angiography were 3 ml of CO_2 microbubbles prepared by vigorously mixing 3 ml of normal saline with 3 ml of 20% Intralipid, 3 ml of 20% albumin or 3 ml of the patient's own blood. In all patients, CO_2 US angiography revealed equal or superior tumor detectability as compared with CT, conventional US and angiography. For demonstrating the inner structure of HCC, the image of CO_2 microbubbles mixed with Intralipid was better than that of CO_2 microbubbles mixed with albumin. In 9 of 23 patients, CO_2 US angiography depicted nodules that had not been seen in the other images. TAE was performed in 21 patients with HCC who showed hypervascularity. In one patient in whom it was difficult to clearly depict the small lesion of HCC by conventional angiography and US, PEIT was successful under CO_2 US angiography. The detectability of HCC was higher in CO_2 US angiography than in CT, conventional US or angiography. The distribution of blood supply to HCC was observed easily by CO_2 US angiography. In TAE of HCC, CO_2 US angiography was useful to determine the dose of embolization materials without having to perform repeated angiography. It was possible to perform PEIT easily for non-detectable tumors without CO_2 US angiography. CO_2 US angiography was useful to evaluate the stage of HCC and to perform TAE and PEIT.

Research Code No. *: 514.9*

Key words *: Hepatocellular carcinoma, CO_2, US angiography, IVR*

Received Dec. 12, 1997; revision accepted Mar. 18, 1998

Department of Radiology, The Jikei University School of Medicine

はじめに

肝腫瘍におけるCO_2US Angiography（以下CO_2US）の有用性は，存在診断や質的診断において高く評価され，その報告も多く見られるが，治療的な応用の報告は少ない．今回われわれは，肝細胞癌におけるCO_2USでの描出能とTAE (transcatheter arterial embolization)/PEIT (percutaneous ethanol injection therapy)施行時での有用性につき検討した．

対象および方法

肝細胞癌23例を対象とした．性別は，男性19例，女性4例で，年齢は45歳から78歳（平均63歳）であった．肝細胞癌の肉眼的進行程度[1]から見た内訳は，Stage Iが4例（腫瘍径：10～20mm），Stage IIが4例（単発：1例，多発：3例，腫瘍径：15～30mm），Stage IIIが9例（多発：9例，腫瘍径：12～60mm），Stage IV-Aが6例（多発：6例，腫瘍径：10～80mm）であった．全例，通常のUS（以下US），血管造影及びCTを施行し，腫瘍の描出能につきCO_2USと比較検討した．血管造影は，カテーテルを総肝動脈レベルに置きカットフィルムにて撮影した．CTは，単純CT（10mmスライス厚，10mm間隔）と造影CT（非イオン性造影剤300mgI/ml，100ml点滴静注，スライス厚と間隔は単純CTと同じ）を施行した．CO_2USは，超音波装置のモニター下にCO_2microbubbleを，総肝動脈においたカテーテルから注入し施行した．また，CO_2USにおいて，(a)イントラリピッド（20%イントラリピッド：大塚製薬）3ml，(b)アルブミン3ml（20%献血用アルブミン：化血研），(c)患者血液3mlのそれぞれに生理食塩水3mlとCO_2 3mlを用手的に混合したものを注入し腫瘍における血流動態の描出能についても比較検討した．この比較投与に当たっては，溶媒の順番は特に決めず，前に入れたCO_2がほぼ全てwash outされたのをUS上で確認した後，投与を繰り返した．時相に関しては，早期相を肝実質が造影されるまでの時相，中期相を肝実質が造影されている時相，後期相を肝実質より造影剤がwash outされた後の時相と規定した．さらに，CO_2USにおける血管増生の程度により，TAEまたはPEITでの治療法を選択した．

Table 1　Detectability of HCC in CO_2 US Angiography Compared with Angiography, CT and US (n = 23).

vs	CO_2US Detectability excellent	same
AG	48%	52%
US	43%	57%
CT	65%	35%

Table 2　Change of Stage after CO_2 US Angiography.

Change: 5/23（21%）

Pre CO_2 US Stage	Case	Pre CO_2 US Stage	Case
I	6	I	4
II	5	II	4
III	9	III	9
IV-A	3	IV-A	6

結　果

1.（Table 1）

腫瘍の描出能の比較では，CO_2USが，血管造影より優れていたもの48%，同等であったもの52%，USより優れていたもの43%，同等であったもの57%，CTより優れていたもの65%，同等であったもの35%であり，全てにおいてCO2USは，同等か優れており，劣っていたものはなかった(Fig.1A，B).

2.（Table 2）

CO_2USを施行したことにより，Stageの変更されたものは，5例(21%)であった．Stage I の2例(S5：20mm)(S8：15mm)は，それぞれStage II(S5：20mm，S5：15mm)，Stage III(S8：15mm，S5：23mm)に，Stage IIの2例(S7：15mm，S8：12mm)(S4：18mm，S3：10mm))は，それぞれStage III(S5：24mm，S7：15mm，S8：12mm)，Stage IV-A(S2：13mm，S3：10mm，S4：18mm，S7：10mm，S8：15mm)に，Stage IIIの1例(S5：25mm，S8：16mm)は，Stage IV-A(S3：15mm，S5：25mm，S7：16mm，S8：16mm)に訂正された．

3.（Table 3）

CO_2USの下に，多血性であった21例にはTAEが施行され(Fig.2A-C)，US，血管造影およびCTでは描出困難でCO_2USにおいても乏血性であった2例にはPEITが施行された(Fig.3A-D).

TAEにおける平均投与量は，Stage I：Epirubicin 23mg + lipiodol 8.3ml，Stage II：Epirubicin 23mg + lipiodol 8.3ml，Stage III：Epirubicine 20mg + lipiodol 7.2ml，SMANCS 3.3mg，Stage IV-A：Epirubicine 30mg +

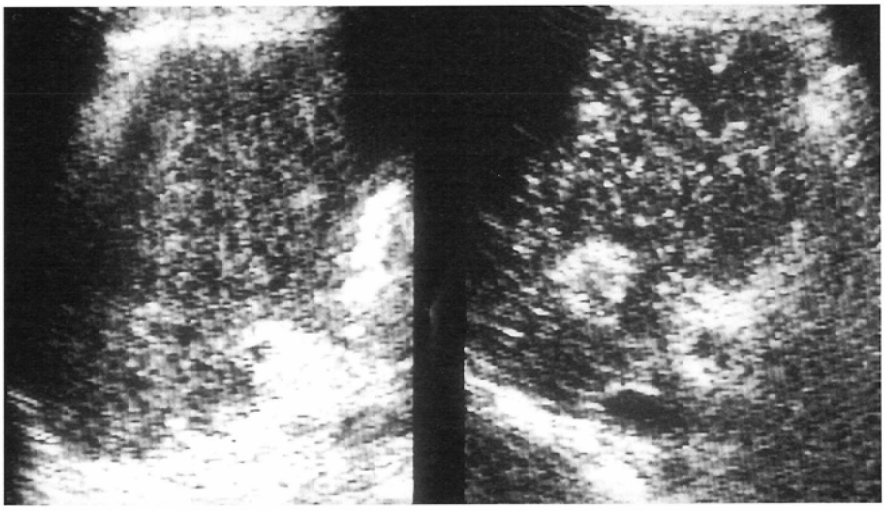

A　B

Fig.1
A: Prain US.HCC,Recurrence. 59-year-old-male. Any tumor lesion could not be detected.
B: CO_2 US.HCC, Recurrence. 59-year-old-male. Hyperechoic mass lesion enhanced by CO_2 microbubble was well seen.

Table 3　Interventional procedure to treat HCC.

TAE　21 cases			
Dose / Stage	Epirubicin mg	+ Lipodol (n = 18) ml	SMANCS (n = 3) mg
I	23 (10-30)	8.3 (3.6-10.8)	
II	23 (20-30)	8.3 (7.2-10.8)	
III	20 (10-30)	7.2 (3.6-10.8)	3.3 (2-4)
IV-A	30 (20-40)	10.8 (7.2-14.4)	

PEIT　2 cases	
Stage	Ethanol (ml)
I	I
II	II

lipiodol 10.8ml であった．

PEITにおけるethanol注入量は．Stage I：2 ml，Stage II：1.2mlであった．また，CO_2USによりStageが変わった5例中4例で，TAEの方法も変更された．すなわち，segmental TAEが，術前の予定よりさらに追加されたものが2例，予定していたEpirubicin + lipiodol + gelformによるsegmental TAEから，左右肝動脈からのSMANCS動注に変更されたものが2例であった．一方，TAEを施行した全例においてlipiodolの集積は，CO2USで認められた部位に一致して良好であった．

4．(Table 4)

イントラリピッド，アルブミン，患者血液のそれぞれの造影効果の比較では，早期相において，イントラリピッドが最も優れ，腫瘍の動脈相での血流動態を非常によく反映した．以下，アルブミン，患者血液の順であった．後期相では，それぞれにおいて，腫瘍と正常肝組織のコントラストに差はなかった．アルブミンと比較して，イントラリピッドでは，強い音響陰影を示すことなく，詳細な血流動態の観察が可能であった(Fig.4)．

5．(Table 5)

イントラリピッド，アルブミン，患者血液のそれぞれのWash outの比較では，イントラリピッドが最も早く1分30秒，次にアルブミン2分，患者血液4分の順であった．

Table 4 Comparison of Enhancement Efficacy of CO_2 Microbubbles Mixed with Intralipid, Albumin and Blood (n = 11).

	Early phase	Delayed phase
	Detectability of tumor vascularity	Contrast ratio of tumor to liver parenchyma
Intralipid	excellent	good
Albumin	good	good
Blood	fair	good

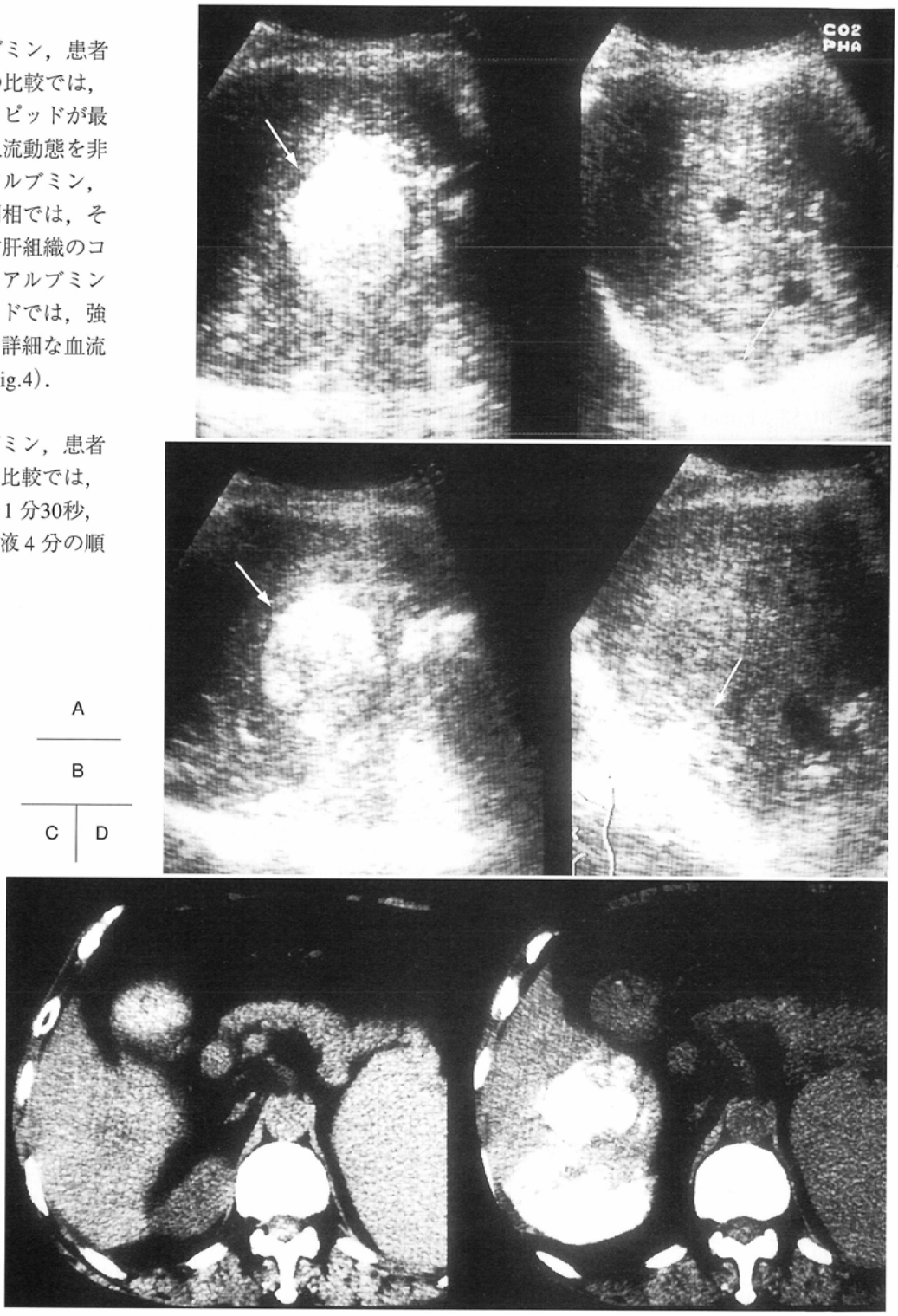

Fig.2
A: CO_2 US. HCC. Stage III. 59-year-old-male. Hyperechoic mass lesions enhanced by CO_2 microbubbles was noted in segment 6 (arrow) and 7 (arrow) of liver.
B: Post TAE US. HCC. Stage III. 59-year-old-male. Lipiodol accumulation was noted in segment 6 (arrow) and 7 (arrow) as well as CO_2 US angiographic findings.
C: Pre TAE CT. HCC. Stage III. 59-year-old-male. Faint low density lesion was noted in segment 6 of liver.
D: Post TAE CT. HCC. Stage III. 59-year-old-male. Similar lipiodol accumulation was noted as well as CO_2 US angiographic findings, on CT.

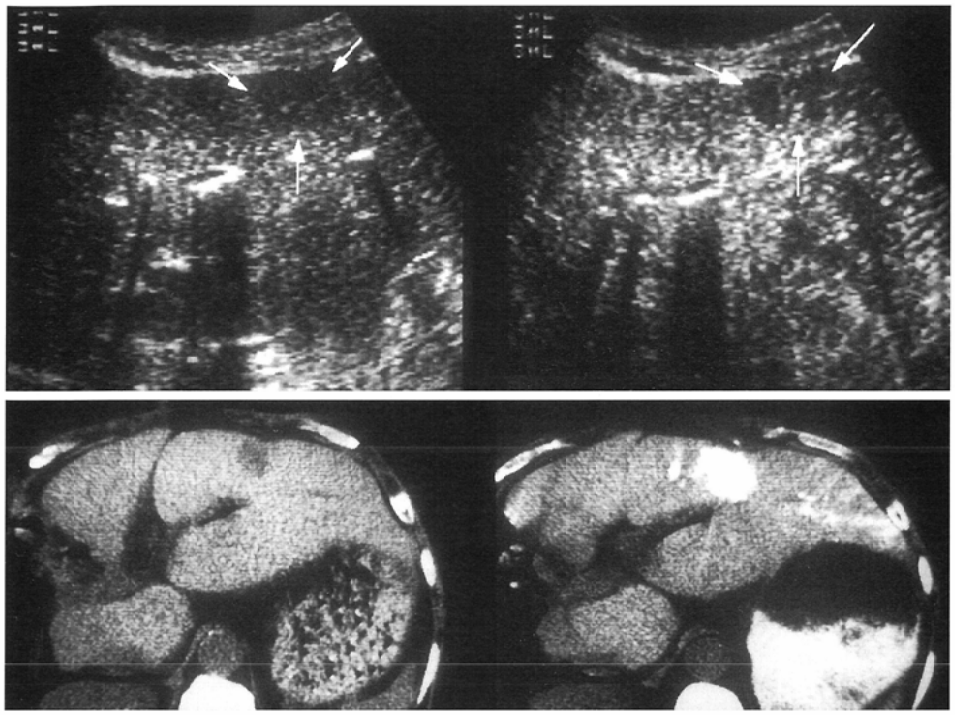

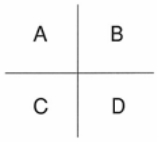

Fig.3
A: Plain CO_2US. HCC, Recurrence. 65-year-old-male. Hypoechoic mass lesion (→) noted in segment 3 of liver.
B: CO_2 US. HCC, Recurrence. 65-year-old-male. The tumor demonstrated as hypovascular pattern (→) without enhancement. PEIT was perfomed.
C: Pre-PEIT CT. HCC, Recurrence. 65-year-old-male. Low density mass lesion was noted in lateral segment of liver.
D: Post-PEIT CT. HCC, Recurrence. 65-year-old-male. After performing PEIT with 1.2ml of ethanol and 2ml of lipiodol, lipiodol accumulation was well seen.

考　察

CO_2USは，1986年Matsudaら[2]により肝腫瘍における報告がなされて以来，その存在診断や質的診断に比較的広く利用されてきている．かつ，その有用性については，衆目の一致するところとなっている．その理由の一つとして，US，血管造影やCTと比較して，CO_2USの腫瘤の検出能の高さが上げられる．Kudoら[3]は，3cm以下の肝細胞癌103例における描出率を，CO_2US 86％，通常の血管造影63％，DSA 70％，lipiodol CT 82％と報告している．Imariら[4]は，22例の肝細胞癌において，USで24結節に対し，CO_2USの施行により31結節を検出することができたとしている．われわれの症例においても，CO_2USは他のmodalityと比較し，43％から65％の優位を示し，CO_2USの施行により，23例中５例においてStageがより進行したものに変更された．このことにより，術前に予定していたTAEの方法が変更されたものが4例あり，IVRにおける治療法の選択においても重要であった．理由の二つ目として，USを利用しているので腫瘤の存在区域が容易に分かることである．それに加えて，カテーテルの位置を変えCO_2USを施行することにより，使用限度のある造影剤を使うことなく最適のsegmental, subsegmental TAEが可能である．三つ目の理由として，vascularityが低いため血管造影では描出が困難で，USでも不明瞭な腫瘤では，CO_2US下でのPEITの適応となり容易に施行することができる．Imariら[4]は，USで不明瞭であった肝細胞癌症例に対し，CO_2US下でPEITを施行しその有用性を報告している．

Table 5　Wash out Time of CO_2 Microbubbles Mixed with Intralipid, Albumin and Blood.

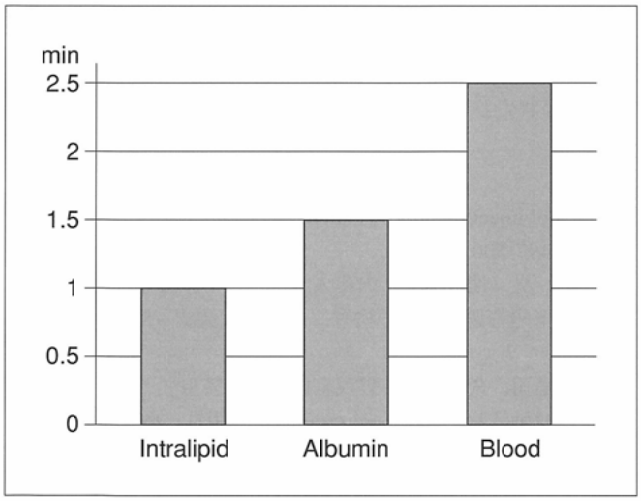

ところで，CO_2USにおける投与法には，細かい点で報告者において差が見られる．このことは，腫瘤の存在診断に重点を置くか，TAEでの治療的応用に重きを置くのかにまとめられる．Imariら[4]は，CO_2自体を5-10ml注入することにより，15-60分(平均19.6分)もの間，腫瘍の染まりを見たとし，CO_2をmicrobubbleにして注入する方法より，長く腫瘤の染まりが得られ，存在診断やPEIT施行において有用であったとしている．内藤ら[5]は，同様に15mlのCO_2を注入し，正常肝で4-15分(平均9.5分)，肝細胞癌で平均10.9分の染まりが見られたとしている．

一方，Kudoら[3]は，$CO_2$10mlを生食10ml，患者血液5mlと合わせmicrobubbleとして注入し，正常肝での染まりは1-3分であったとしている．大野ら[6]は，TAEにあたって頻回の施行を目的とし，より短時間に正常肝からCO_2のwash outが得られるように，Kudoらの患者血液のかわりにアルブミンを利用し，正常肝で54.7秒±17.42秒の染まりであったと報告した．また，アルブミンを使用することで，より小さな

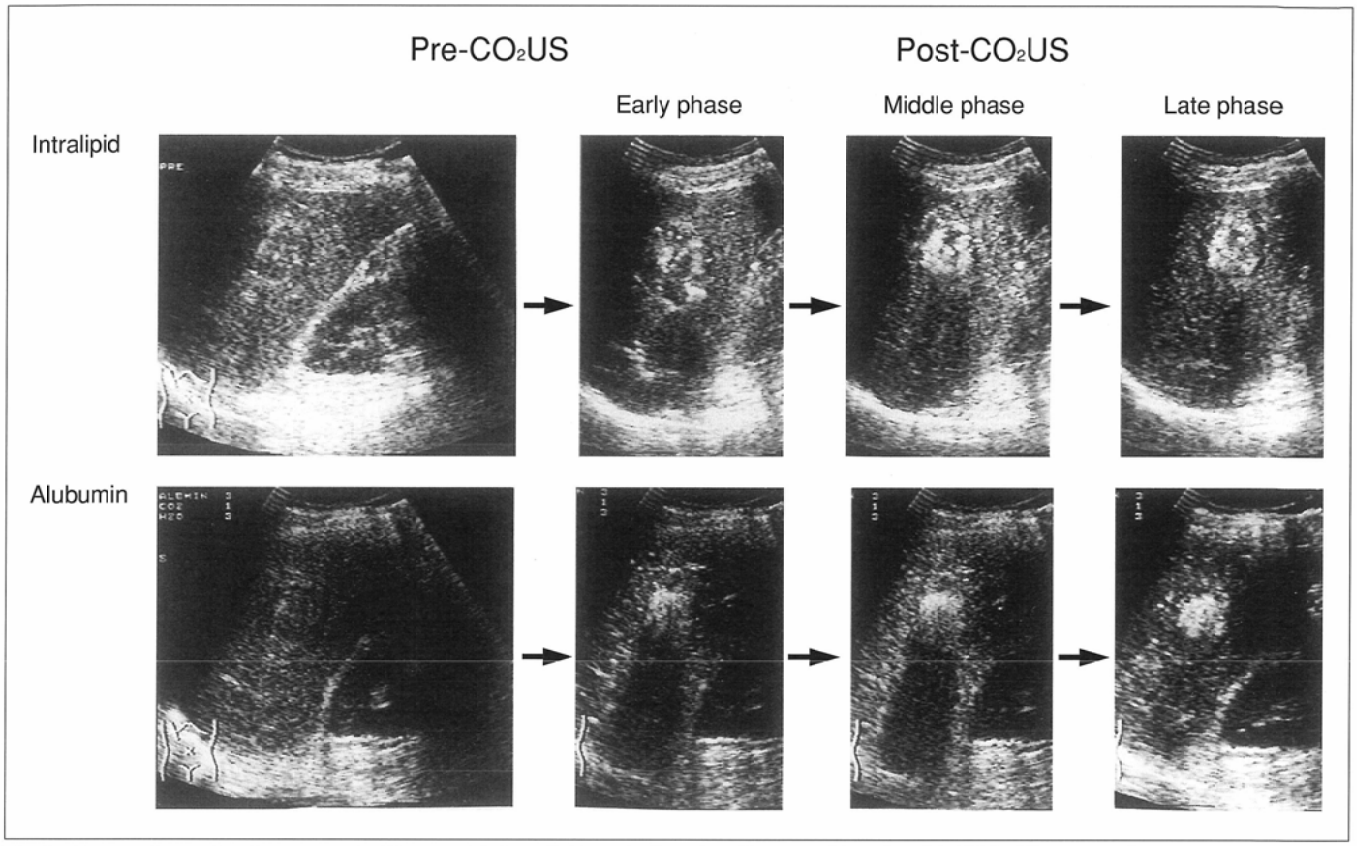

Fig.4　Comparison of enhancement efficacy with intralipid and albumin. 46-year-old-male with HCC. The upper images was intralipid. Left was pre-CO_2, right was post-CO_2 US angiogram with intralipid followed from early phase to late phase. The bottom images was albumin. In early phase and middle phase of CO_2 US angiography with intralipid compared with albumin, vascularity pattern was clearly demonstrated and observed detail structure of HCC.

CO_2 microbubbleとなり，腫瘤内でのCO_2塞栓によるTAEの阻害も少なくなるとしている．われわれも，同様の考えのもとに，患者血液，アルブミン，イントラリピッドを媒体として利用し検討した結果，イントラリピッドが正常肝で平均1分の染まりと最も早く，動脈相早期での腫瘤の血流動態もより詳細に観察できた．この理由として，イントラリピッドと混ぜ合わせたCO_2は，最も小さいmicrobubbleを形成するためと推察される．このことは，CO_2塞栓によるTAEの阻害の可能性をより低くするものと考えられる．今回，TAEを施行した全例においてlipiodolの集積は，CO_2USで認められた部位に一致して良好であったことからもTAE時における頻回の使用に問題はないと思われた．また，正常肝からのwash outが早く時間的な制約なく頻回に施行できるので，TAE施行時に特に有用であるだけでなく，腫瘤の存在診断やPEITにおいても何ら不都合は見られなかった．

まとめ

1．CO_2USにおける肝細胞癌の描出能は，US，CT，血管造影と比較しより優れており，そのStage診断に有用であった．

2．CO_2USは，腫瘍への血流分布及び血流の程度が容易に判別でき，IVRの選択(TAE/PEIT，TAEの方法)において有用であった．

3．TAE時におけるCO_2USは，CO_2microbubbleの媒体としてイントラリピッドを利用することで，wash outが早くTAEを阻害することなく頻回の施行が可能であり，特に有用であると思われた．

文　献

1) 日本肝癌研究会(編)：原発性肝癌取り扱い規約(第3版)，1992，金原書店，東京
2) Matsuda Y, Yabuuchi I: Hepatic tumors: US contrast enhancement with CO2 microbubbles. Radiology 161: 701-705, 1986
3) Kudo M, Tomita S, Tochio H, et al: Small hepatocellular carcinoma: diagnosis with US angiography with intraarterial CO2 microbubbles. Radiology 182: 155-160, 1992
4) Imari Y, Sakamoto S, Shiomichi S, et al: Hepatocellular carcinoma not detected with plain US: treatment with percutaneous ethanol injection under guidance with enhanced US. Radiology 185: 497-500, 1992
5) 内藤　晃，速水恭子，内藤久美子，他：肝腫瘍に対するCO2動注下超音波　診断の検討．日本医放会誌　51：380-386，1991
6) 大野浩司，久津見弘，曾我忠司，他：アルブミンを媒体としたCO2動注超　音波Angiographyの有用性．画像診断　14：228-233，1994