The University of Osaka
Institutional Knowledge Archive

| | |
|---|---|
| Title | 冠状断MR imagingによる腰仙部神経根描出の臨床的研究-外側型狭窄症の診断- |
| Author(s) | 橋本, 学; 新藤, 雅章; 平野, 弘子 他 |
| Citation | 日本医学放射線学会雑誌. 1992, 52(9), p. 1299-1307 |
| Version Type | VoR |
| URL | https://hdl.handle.net/11094/18028 |
| rights | |
| Note | |

*The University of Osaka Institutional Knowledge Archive : OUKA*

https://ir.library.osaka-u.ac.jp/

The University of Osaka

日本医放会誌：52（9），1299—1307，1992（平4）

# 冠状断 MR imaging による腰仙部神経根描出の臨床的研究

## —外側型狭窄症の診断—

秋田大学医学部放射線科
橋本　学　新藤　雅章　平野　弘子
渡辺　磨　渡会　二郎　加藤　敏郎

（平成4年5月18日受付）
（平成4年7月8日最終原稿受付特別掲載）

# Clinical Evaluation of Lumbosacral Nerve Root and Lateral Stenosis Using Coronal MR Imaging

Manabu Hashimoto, Masaaki Shindo, Hiroko Hirano, Osamu Watanabe, Jiro Watarai and Toshio Kato
Department of Radiology, School of Medicine, Akita University

*Research Code No. : 503.9*

*Key Words : Coronal MR imaging, Lateral stenosis, Lumbosacral nerve root*

MR imaging is being used more frequently to study the lumbar spine and is becoming the modality of choice in the assessment of patient with low back pain. Using a new technique of coronal and half coronal scan with MR imaging, it was possible to visualize L4, L5 and S1 nerve roots accurately.

We described the MR findings of lateral stenosis using this technique. Several characteristic MR findings were identified, and the most important one was nerve root impingement in the intervertebral formen.

We consider that coronal and half coronal scan with MR imaging is useful in diagnosis of lateral stenosis.

## はじめに

1954年に Vervist ら[1]が提唱した腰部脊柱管狭窄症は脊柱管，神経根管，椎間孔が骨組織や軟部組織により異常に狭小化した結果，馬尾神経や神経根が絞扼されたり圧排されて腰痛，下肢痛，馬尾神経性跛行などの症状を引き起こす疾患の総称である．

腰部脊柱管狭窄症の原因は脊椎の加齢に伴う退行変性が多く[2]，高齢化社会を迎え，本症の症例数は増加している．また，最近では，本症に対する観血的治療の頻度増加しており，その責任病巣を正確に診断することが必要である．しかし，脊椎の変性は多椎間に生じるため，正確な責任病巣の高位診断は容易でない．また，腰部脊柱管狭窄症は，種々の病態を包括しており，その分類に混乱があり，本症に対する認識が十分でなかった．このため腰部脊柱管狭窄症では，手術後に症状の残存するfailed back surgery syndrome（以下FBSS）の危険性がある．

現在，本邦においては，1976年に Arnoldi ら[3]が報告した国際分類が広く採用されている（Table 1）．その中で，acquired stenosis の a)に含まれる外側型狭窄症(lateral stenosis)，すなわち椎間孔内での神経根の絞扼は，FBSS の原因の約50～60%[4)~6)]を占めると報告されているが，従来の画像診断法での診断が困難である．さらに，外

Table 1　Classification of lumber spinal stenosis and nerve root entrapement syndromes[3]

1. congenital-developmental stenosis
   a) idiopathic
   b) achondroplastic
2. acquired stenosis
   a) degenerative
      i) central portion of spinal canal
      ii) peripheral portion of canal, lateral recesses and nerve root canals (tunnels)
      iii) degenerative spondylolisthesis
   b) combined
      any possible combinations of congenital/developmental stenosis, degenerative stenosis and herniations of the nucleus pulposus
   c) spondylolisthetic/spondylolytic
   d) iatrogenic
      i) post laminectomy
      ii) post fusion (anterior and posterior)
      iii) post chemonucleolysis
   e) post-traumatic, late changes
   f) miscellaneous
      i) Paget's disease
      ii) fluorosis

側型狭窄症の頻度はこれまで考えられていたより高く[7]，外側型狭窄症を正確に診断することは重要であると考えられる．

最近，非侵襲的な検査法である磁気共鳴画像法（Magnetic Resonance Imaging，以下MRI）の普及はめざましく，腰椎疾患の診断にもスクリーニング検査法として広く応用され，腰部脊柱管狭窄症に対する検査頻度も高くなっている．外側型狭窄症は脊髄腔造影で描出不可能な部位での神経根絞扼であり[8]，神経根を直接描出できる可能性のあるMRIは，外側型狭窄症の診断に不可欠の検査法と考えられる．しかし，通常撮影される矢状断像ならびに横断像では，外側型狭窄症で絞扼されている神経根を評価することは難しい．解剖学的には，腰椎椎間孔での神経根を直接描出し，その形態的変化を知るには冠状断像が適していると考えられるが，神経根を描出する至適撮影条件を検討した報告はない．本研究では，腰仙部の椎体，椎間板の変性によって障害される頻度の高いL4，L5，S1神経根描出に関し，日常臨床において十分利用可能な至適撮像方法の設定と本撮像法の外側型狭窄症の診断における有用性を検討した．

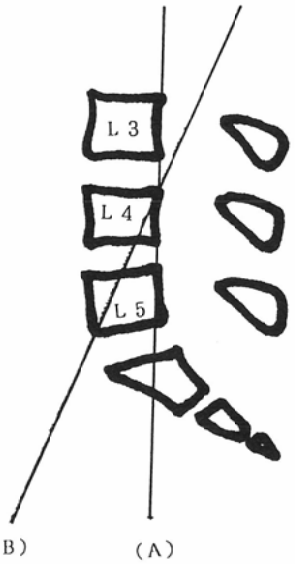


Fig. 1　Base line of Coronal image (A) and Half coronal image (B)

## I．神経根描出における基礎的検討

### A．方法ならびに対象

使用したMRI装置は東芝製MRT-50A（静磁場0.5T）である．日常臨床において利用可能な短い撮影時間ならびに神経根の解剖学的な形態評価を得るため，field echo法によるT1強調画像〔300/14/4（TR/TE/excitation）〕，flip angle 90°，スライス厚5mmを用いた．

1：至適断層角度の設定

至適断層角度の設定を目的に，椎体，椎間板に変性のほとんどない10症例（23歳～27歳，平均25歳）を選び検討した．正中矢状断像から，L3椎体の後方（背側）の下縁とL5椎体の後方上縁を結んだ線を冠状断像（Coronal image）の基準線（A）とし，L4柱体後方上縁とL5椎体の前方（腹側）下縁を結ぶ線を半冠状断像（Half coronal image）の基準線（B）とした（Fig. 1）．また，これらの基準線から±5°の範囲で撮影角度を変化させ，L4，L5，S1神経根の描出能を検討し，至適撮像角度の設定を試みた．また，臨床での利用のため，冠状断像はL4神経根より上位の神経根の描出も必要と考え8枚撮像した．また，半冠状断像は断層角

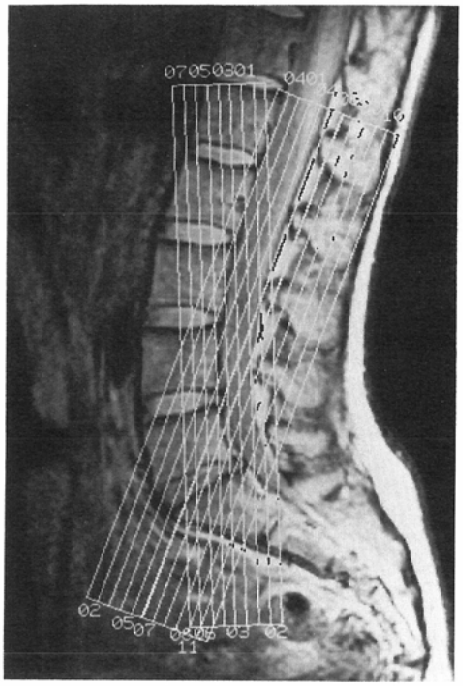


Fig. 2　Midsagittal image of the lumbar spine. The dashed lines represent the coronal and half coronal slices.

度が下部腰椎脊柱管に対して横断面に近くなり，L4からS1の神経根を描出するために11枚を撮像した（Fig. 2）.

2：冠状断像，半冠状断像における神経根描出能

次項で述べる如く，設定した基準線から±5°で角度を変えても神経根描出能に変化は認めなかったので，臨床例での検討は基準線（A），（B）を用いた．平成元年9月から11月までに腰椎のMRIを施行した100症例（各神経根とも左右合計200根）について冠状断像，半冠状断像での神経根描出能を検討した．症例は男性51名，女性49名，15歳から79歳（平均51歳）であり，基礎疾患はTable 2の如くであった．

**B．結果**

1：至適断層角度の設定

冠状断像では10例ともL4，S1神経根は硬膜管分岐部から椎間孔出口部までの全長が，それぞれ1枚の断層像で描出可能であった（Fig. 3）．しかし，冠状断像ではL5神経根は椎間孔内までしか描出できなかった．一方，半冠状断像では10例とも1枚の断層像でL5神経根が硬膜管分岐部から椎間孔出口部まで描出できた（Fig. 3）．また，L4神経根も椎間孔出口部付近の描出が良好となったが，S1神経根の描出は不良となった．このようにL4，L5，S1の神経根の全長を1方向の断層像で捉えることは不可能であるが，冠状断像，半冠状断像の両方を撮像することにより可能となった．一方，この2本の基準線から±5°の範囲で撮像角度を変化させて検討したが，各神経根の描出に影響は認めなかった．この両断層像の撮影に要した検査時間は約11分であった．

Table 2　Number of patients for MR imaging

| | |
|---|---|
| Lumbar disc herniation | 39 |
| Degenerative lumbar canal stenosis | 33 |
| Lumbar disc lesion | 17 |
| Spondylolisthesis | 6 |
| Spondylosis deformans | 5 |
| Total | 100 |

Table 3　Detectability of Nerve Root on MRI

| | | Coronal image | Half Coronal image | Coronal and Half Coronal image |
|---|---|---|---|---|
| Proximal portion | L4 (n=200) | 188(94) | 122(61) | 198(99) |
| | L5 (n=200) | 187(94) | 190(95) | 198(99) |
| | S1 (n=200) | 196(98) | 196(98) | 200(100) |
| Distal portion | L4 (n=200) | 118(59) | 190(95) | 198(99) |
| | L5 (n=200) | 36(18) | 196(98) | 198(99) |
| | S1 (n=200) | 160(80) | 16(8) | 196(88) |

(%)

Proximal portion：nerve root segment proximal to pedicle zone

Distal portion：nerve root segment distal to entrance zone

2：冠状断像，半冠状断像における神経根描出能

各神経根を，脊髄腔造影で評価可能な硬膜管分岐部から椎間孔入口部（Proximal portion）と，脊髄腔造影で評価のできない椎間孔内から椎間孔出口部（Distal portion）にわけて，冠状断像，半冠状断像での描出能を検討した（Table 3）．Proximal portionではL4神経根が半冠状断像で描出率が低いが，他の神経根の描出率は両断層像ともほぼ同様であった．Distal portionではL5，S1神

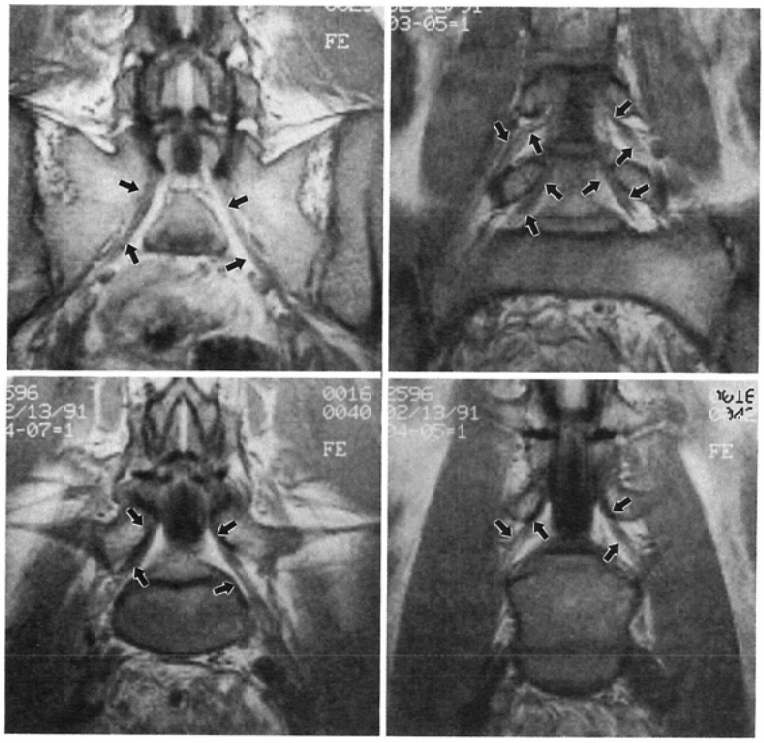


Fig. 3　Coronal MR images show S1 (top, left) and L5, L4 (top, right) nerve roots. Half coronal MR images present L5 (bottom left) and L4 (bottom right) nerve roots. (arrows ; nerve root)

経根の描出率が両断層像で大きく異なり，L5では半冠状断像がS1では冠状断像での描出率が高かった．また，両断層像によりL4からS1の神経根の描出能は極めて高くなり，L4からS1の神経根を硬膜管分岐部より椎間孔出口部まで描出するためには冠状断像，半冠状断像の両断層像が必要と考えられた．

## II. 外側型狭窄症のMRIによる診断

### A. 外側型狭窄症の概念

外側型狭窄症（lateral stenosis）は，国際分類[3]のacquired typeのperipheral portion of spinal canal, lateral recess and root tunnelに含まれる．外側陥凹狭窄と混同されることがあったが，神経根絞扼部位が異なり，また手術操作も異なることから，外側型狭窄症は外側陥凹狭窄とは区別されるべき疾患である[9)~11)]．外側型狭窄症は神経根が椎間孔内，即ち，椎弓根内側縁より外側で骨性に絞扼されて生じる神経根障害である[4)~8)10)~16)]．一方，外側陥凹狭窄は神経根が外側陥凹の部位で絞扼される疾患である．即ち，椎弓根より内側部分での神経根障害である[17)18)]．

### B. 方法ならびに対象

対象は外側型狭窄症30例であり，外側陥凹狭窄とは明確に区別した．内訳は男性19例，女性11例で年齢は42歳～76歳（平均64歳）であった．全例手術にて確認されており，脊椎分離辷り症を3例に認めた．3例は外側型狭窄症がFBSSの原因であった．また，臨床的に最初から外側型狭窄症が疑われたのは16症例であった．

今回の臨床検討では，矢状断像からの簡便な基準線設定のみで冠状断像，半冠状断像を撮像し，本撮像方法の有用性をretrospectiveに検討した．検討項目は，絞扼により障害を受けた神経根の解剖学的形態の変化の描出能と，神経根を絞扼している因子の評価である．

使用装置ならびに撮像条件は基礎的検討と同様

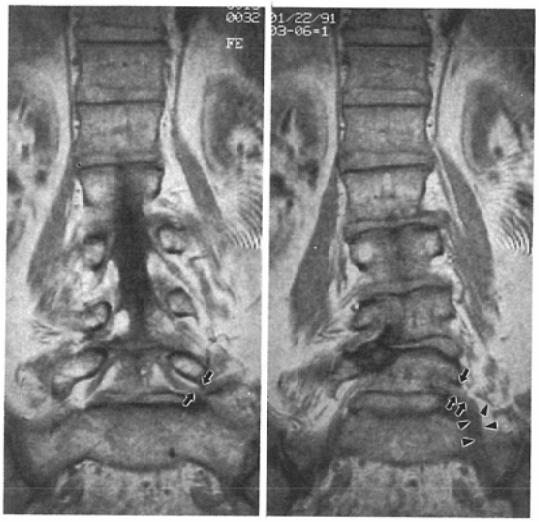


(A)

(B)

Fig. 4　Coronal (A) and half coronal (B) MR images show lateral stenosis at L5/S1 on the left. The left L5 nerve root takes a horizontal course within the intervertebral nerve root canal. And it is compressed at the exit zone between the pedicle and osteophytic spur arising from the posterolateral aspect of the L5, S1 vertebral bydy (arrows). Postimpingement swelling is present (arrow heads).

である．

C．結果

30例中6例は2根が障害されており，計36根の障害が手術にて確認された．障害部位はL5神経根が24根，L4神経根が12根であった．

障害をうけていた36根を冠状断像，半冠状断像で観察すると，絞扼の直接的変化である神経根の限局性の狭小化が36根すべて確認された（Fig. 4, 5, 6）．また，絞扼による二次的な変化としての絞扼部位前後の神経根の腫大像が36根中20根（55.6%）に認められ，絞扼部位より末梢側は16例，中枢側は3例，両側に及んでいたものは1例であった．さらに，神経根の走行異常（横走，シフト形成）が32根（88.9%）に認められた（Table 4）．神経根を絞扼していた因子（部位）は，椎体外側後方の骨棘と椎弓根の下縁との間での絞扼が31根，上関節突起と椎弓根の間での絞扼が5根であった．

Table 4　MR Findings in Lateral Stenosis
(30patients ; 36roots)

| | |
|---|---|
| Root impingement | 36 |
| Pre and/or postimpingement swelling | 20 |
| Displacement of root | 32 |

分離辷り症に合併した3例では，辷りのあるレベルの椎間板の変性があり椎間腔の狭小化を認めた．

## 考　案

### I．神経根描出における基礎的検討

腰仙部神経根は硬膜管分岐部から椎間孔出口部にかけ，前額断面にたいして背腹方向に斜前下方へ走行している．したがって，同部における神経根の全長を描出するには冠状断像が最も有用と推察される．今回の検討で冠状断像はL4, S1神経根

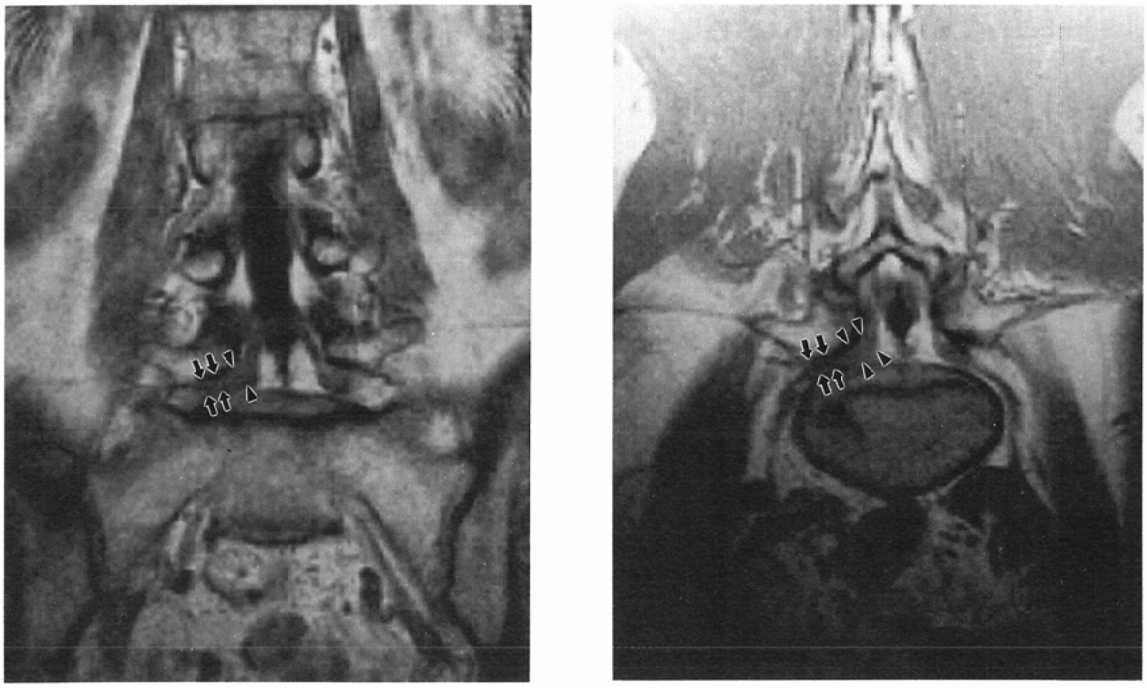

(A)　　(B)

Fig. 5　Coronal (A) and half coronal (B) MR-images demonstrate that the right L5 nerve root is trapped between the pedicle and inferior aspect of the L5 vertebral body (arrows). Note the preimpingement swelling of the right L5 nerve root (arrow heads).

の描出は良好であったがL5神経根の描出には半冠状断像を必要とした．これは，L5神経根の走行角度が冠状断像の断層角度より深く，より斜前方にむかって走行しているためであり，両撮像法の併用によりL4からのS1神経根の全走行を直接描出することができた．

矢状断像でも椎弓根を基準にして考えると，椎間孔内の神経根を同定できる．しかし，矢状断像では，神経根の形態的変化を的確に捉えることは極めて困難であり，状断像，半冠状断像の併用により，神経根の全走行を直接描出でき，椎間孔内での形態学的変化の評価が容易になると考えられた．

また，両撮像法の基準線設定は容易であり，撮像に要する時間は約11分と短く，今回設定した撮像法は十分臨床に耐えられる方法と考えられた．

## II. 外側型狭窄症の MRI による診断

今回検討した外側型狭窄症は，神経根が椎間孔内で骨性に絞扼される疾患であるが[4)~8)10)~16)]，これまで馴染みが薄く，従来の検査法での診断も難しく，FBSSの最も多い原因といわれている[4)~6)]．しかも，脊柱管狭窄症の増加とともに高齢者の観血的治療も広く行われるようになっており，適切な治療のためにも本症の的確な診断は重要となっている．

脊髄腔造影では外側型狭窄症の診断は困難で[8)]，選択的神経根造影（Selective Radiculography，以下SRG），X線CTなどがその診断に用いられている．

SRGはMacnabら[19)]が確立した検査法であり，椎間孔内での神経根帯状像の中断，部分陰影欠損，走行異常がとらえられる[20)21)]．しかし，造影所見だけでは責任病巣の確認が不可能なことがあり，同時に神経根ブロックを併用し臨床的に判断することが必要となる[20)21)]．しかも，SRGは苦痛を伴う侵襲的検査であり，単一の神経根の評価が

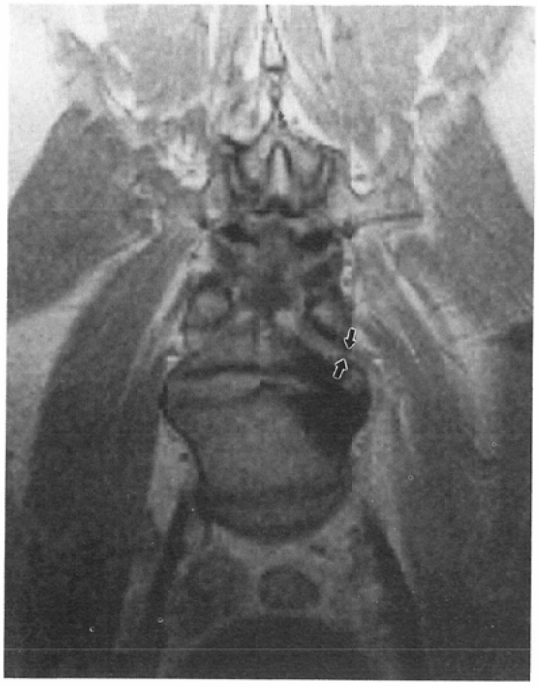

Fig. 6 Half coronal MR image with left lateral stenosis at L4/L5 (arrows) caused by bulging disc and spur arising from the posterolateral aspect of the L4 vertebral body.

可能であるにすぎない．また，再現性に乏しく，隣接する神経根のブロックでも症状の改善がみられるなどの問題点もあり，第一に選択される検査ではなく，責任病巣を絞った時点で施行されるべき検査法である[21]．

X線CTでは横断像から矢状断に再構成した画像による椎間孔の形態的評価と，横断像での神経根の腫大像などから外側型狭窄症を検討した報告がある[22)23]．横断像での神経根の同定は難しく，神経根は椎間孔の頭側の腹側を走行しており，横断像で観察される椎間孔像は神経根の走行するレベルを現すとは限らない．このため矢状断に再構成して神経根走行部位の椎間孔評価を加えようとする方法であるが，再構成には時間を要し，さらに，変性の高度な症例では再構成の設定も難しく，日常臨床での利用は困難と考えられる．

一方，冠状断，半冠状断MRIは多数の神経根描出が可能なうえ，非侵襲的で，しかも直接神経根を描出しており，神経根の解剖学的形態異常の評価に対する有用性は極めて高かった．椎間孔内で絞扼された神経根を限局性の狭小化として全根で確認できた．L4より上位の神経根は，椎間孔内では主として椎間孔の頭側に位置し，椎間板は神経根よりやや尾側に位置している．しかし，L5の椎弓根は他の腰椎の椎弓根より椎体の尾側に位置しているため，L5の神経根は他の神経根に比べ椎間孔内のやや尾側を走行し，椎間板に近い部位を走行している．また，神経根はHoffmann's ligament[24]などの線維性ないし靱帯様の構造物[12]により，椎弓根の尾側で椎間孔の腹側に比較的固定されたように存在し可動性に乏しい．この解剖学的特徴から，外側型狭窄症ではL5神経根が最も障害を受けやすく[12)~14]．今回の検討でも36根中24根と多数を占めていた．また，二次的変化として，絞扼部位前後の神経根の腫大がMRIで観察でき36根中24根に認められた．神経根腫大は，神経根周囲の小さな血管やリンパ管も同時に絞扼された結果生じた神経根の浮腫性変化によると考えられている[22)23]．さらに，神経根の走行異常像は32根で観察できた．

このように冠状断，半冠状断MRIは神経根の形態学的変化を容易にかつ直接描出でき，外側型狭窄症の診断に有用でスクリーニング検査法として最適と思われた．

これに対し，矢状断及び横断MRIは神経根の変化を客観的に把握することは困難であった．さらに，変性が高度になるにつれ，椎体の後外側の骨棘と上関節突起の骨増殖による，みかけ上の椎間孔が前外側にのびるため[22)23]，矢状断による評価はより困難となった．しかし，6根の外側型狭窄症では矢状断による椎間孔内の神経根走行部位の，特に背腹方向での椎間孔狭小化の評価が有用であり，矢状断MRIにより椎間孔の状態を観察することは，本症の診断に補助的な価値はあると考えられた．

また，椎間孔で神経根を絞扼する因子として，Macnab[15]，Kirkaldy-Willisら[25]は上関節突起と椎弓根の間での絞扼の頻度が高いと報告している．しかし，Heithoffら[22)23]は椎体後縁の骨棘と椎弓板の間の絞扼が多いとしている．今回の検討で

は椎体後縁の骨棘と椎弓根との間での神経根の絞扼が多かったが，症例が少ないためはっきりとした結論をだすことはできない．

外側型狭窄症は夜間痛を含む強い痛み，しびれなどを訴え，歩行困難をきたす．また，理学的にKemp徴候陽性となり，臨床的に外側型狭窄症の疑いをもつことができる[26]．しかし，明らかな臨床所見を示さない症例もあるほか，症状の消失・増悪を繰り返す症例もあり，臨床所見の評価には慎重に対処すべきと考えられる[22)23]．今回の検討症例で臨床的に最初から外側型狭窄症を疑ったのは半数にすぎない．また，分離辷り症で椎間腔狭小化のみられるもの，移行椎(特に仙椎化)，椎間板手術後では特に，外側型狭窄症の頻度は高いといわれており[22)23]，こういった症例では十分注意して読影する必要がある．分離辷り症ではこれまでfibrocartilagenous massやbody ragged edgeに関心がむけられていたが，椎体の後外側の骨棘や膨隆した椎間板による椎間孔内で神経根絞扼の有無を術前に知っておくことは重要である[27]．

また，冠状断，半冠状断MRIにより，ヘルニアによる腰仙部神経根障害の高位診断などの評価も容易になり，MRIの腰椎の変性疾患における診断的有用性は極めて高いと考えられた[28]．

## まとめ

MRIによる，日常臨床に利用可能な腰仙部神経根描出のための至適撮像方法の検討をおこない，手術で確認された外側型狭窄症36根のMRIをretrospectiveに検討した．

1）正中矢状断層像より，L3椎体下縁の後方とL5椎体上縁の後方を結んだ線を基準線とした冠状断像と，L4椎体上縁の後方とL5椎体下縁の前方を結んだ線を基準線とした半冠状断像を撮像した．

2）冠状断，半冠状断MRIは十分日常臨床に活用できる範囲の時間内で撮像可能であった．また，この両断層像を撮像することにより，臨床的に重要なL4からS1の神経根の描出が可能なことがわかった．

3）外側型狭窄症は椎間孔内で骨性に神経根が絞扼される疾患である．冠状断，半冠状断MRIで全例椎間孔内での神経根の骨性因子による絞扼像を直接確認可能であり，本症の診断に冠状断，半冠状断MRIによる神経根の評価は極めて有用であった．また，絞扼部位前後の神経根の腫大や神経根の走行異常などの神経根の二次的な変化の評価にも有用であった．

4）これらの冠状断像を基本とした撮像方法により，他の（ヘルニアなど）原因による神経根障害の高位診断にも有用で，腰椎疾患に対するMRIの診断能を高めると考えられた．

稿を終えるにあたり，御校閲を賜った加藤敏郎教授，論文作成に助言を頂いた新藤雅章講師に深謝致します．さらに快く症例の検討を許可された山本組合総合病院整形外科水谷羊一科長に厚くお礼申し上げます．

なお，本論文の要旨は第83回北日本地方会(1990年10月，札幌）において報告した．

## 文　献

1）Verbist H：A radicular syndrome from development narrowing of the lumbar vertebral canal. J Bone Joint Surg 36-B：230—237, 1954
2）McCulloch JA：Spinal stenosis. (In) Genant HK ed：Spine Update 1987, 191—202, 1987, radiology research and education foundation, San Francisco
3）Arnoldi CC, Brodsky AE, Cauchoix J, et al：Lumbar spinal stenosis and nerve root entrapment syndromes. Clin Orthop 115：4—5, 1976
4）Burton CV：Avoiding the "failed back surgery syndrome". (In) Cauthen JC ed：Lumbar spine surgery. p331—341, 1988, Williams & Wilkins, Baltimore
5）Burton CV, Kirkaldy-Willis WH, Young-Hing, et al：Causes of failure of surgery on the lumbar spine. Clin Orthop 157：191—199, 1981
6）Pheasant HC, Dyke P：Failed lumbar disc surgery：Cause, assessment, treatment. Clin Orthop 164：93, 1982
7）Crock HB：Isolated lumbar disc resorption as a cause of nerve root canal stenosis. Clin Orthop 115：109—115, 1976
8）Heithoff KB, Moyle JW, Dowdle JA, et al：Computed tomography versus myelography. (In) Genant HK ed：Spine Update 1987. p115—138, 1987, radiology research and education

foundation, San Francisco
9) Burton CV : Clinical review of the failed back surgery syndrome. (In) Genant HK ed : Spine Update 1987, 247－252, 1987, Radiology Research and Education Foundation, San Francisco
10) Burton CV : Lumbar spine surgery. 202—207, 1988, Williams & Wilkins, Baltimore
11) Burton CV : Spinal imaging : A modern inconvenience ? (In) Genant HK ed : Spine Update 1987, 81—87, 1987, Radiology Research and Education Foundation, San Francisco
12) Postacchini F : Lumbar spinal stenosis, 89—97, 1988, Springer-Verlag, New York
13) Schornstrom NS, Bolender NF, Spengler DM : The pathomorphology of spinal stenosis as seen on CT scans of the lumbar spine. Spine 10 : 806—811, 1985
14) Ray CD : Far lateral decompression for stenosis : The paralateral approach. (In) White AH, Ray RCD eds : Lumbar spine surgery, 175—186, 1987, Mosby, St Louise
15) Macnab I, McCulloch J : Backache, 2nd ed. 335—362, 1990, Williams & Wilkins, Baltimore
16) Burton CV : Diagnosis and treatment of latral spinal stenosis : Implications regarding the "Failed back surgery syndrome". (In) Genant HK ed : Spine Update 1984, 235—242, 1984, Radiology Research and Education Foundation, San Francisco
17) Ciric I, Michael MA, Tarkington JA, et al : The lateral recess syndrome. J Neurosurg 53 : 433—443, 1980
18) Michael MA, Ciric i, Tarkington JA, et al : Neuroradiological evaluation of lateral recess syndrome. Radiology 140 : 97—107, 1981
19) Macnab I : Negative disc exploration. J Bone and Joint Surg 53-A : 891—903, 1971
20) 田島　健，山川浩司，坂本隆彦，他：腰部神経根症状を示す神経根圧迫の形態的分析，臨整外，22：479—488, 1987
21) 吉田恒丸：神経根造影，日獨医報，35：266—277, 1990
22) Heithoff KB, Ray CD : Principles of the computed tomographic assessment of lateral spinal stenosis. (In) Genant HK, ed : Spine Update 1984, 191－233, 1984, Radiology Research and Education Foundation, San Francisco
23) Heithoff KB, Burton CV, Schellhas KP, et al : CT and MRI of lateral entrapment syndromes. (In) Genant HK, ed : Spine Update 1987, 203—236, 1987, Radiology Research and Education Foundation, San Francisco
24) Robertson GH, Llewellyn HT, Taveras jM : The narrow lumbar spinal canal syndrome. Radiology 107 : 89—97, 1973
25) Kirkaldy-Willis WH, Wedge JH, Yang-Hing K, et al : Pathology and pathogenesis of lumbar spondylosis and stenosis. Spine 3 : 319—328, 1978
26) 蓮江光男，菊池臣一：腰痛クリニック，107—108, 1986,新興医学出版社，東京
27) 鎧　邦芳，金田清志，倉上親治，他：神経根障害を伴う腰椎分離辷り症—除圧とTranspedicular Screu法による脊柱再建—，臨整外，25：555—562, 1990
28) 橋本　学，平野弘子，永谷羊一，他：腰椎椎間板ヘルニアの冠状断MRIによる評価—ミエログラフィーとの対比を中心に．日本医放会誌，51：1145, 1992