The University of Osaka
Institutional Knowledge Archive

Title	原発性胃肉腫のX線学的検討
Author(s)	中田, 太志; 藤田, 良樹; 田中, 睦雄 他
Citation	日本医学放射線学会雑誌. 1981, 41(12), p. 1153-1163
Version Type	VoR
URL	https://hdl.handle.net/11094/18048
rights	
Note	

The University of Osaka Institutional Knowledge Archive : OUKA

https://ir.library.osaka-u.ac.jp/

The University of Osaka

原発性胃肉腫のX線学的検討

山口大学医学部放射線医学教室（主任：中西　敬教授）
中田　太志　藤田　良樹　田中　陸雄　福山　勝
松本　常男　小林　盛子　中西　敬

（昭和56年3月16日受付）
（昭和56年4月21日最終原稿受付）

Radiological Diagnosis of Primary Gastric Sarcomas

Taishi Nakada, Yoshiki Fujita, Rikuo Tanaka, Masaru Fukuyama,
Tsuneo Matsumoto, Moriko Kobayashi and Takashi Nakanishi
Department of Radiology, School of Medicine, Yamaguchi University
(Director: Prof. Takashi Nakanishi, M.D.)

Reseach Cord No.: *512*

Key Words: *Primary gastric sarcomas, Leiomyosarcoma, Reticulum cell sarcoma, Hodgkin's disease, Malignant lymphoma, Malignant tumor of the stomach*

The present study is based on 19 cases of primary gastric sarcomas collected from the files of our clinic.

Six of the 19 cases in series were leiomyosarcomas, twelve reticulum cell sarcomas and one Hodgikin's disease. Two of the 12 reticulum cell sarcomas were also studied in follow-up observations. Our youngest patient was 22 years-old and the oldest was 78 years-old when the diagnoses were made. The average age was 56 years-old for the leiomyosarcoma group and 52 years-old for the malignant lymphoma group.

Radiological findings of leiomyosarcomas are as follows:

1) A filling defect with smooth margins.
2) No narrowing of the lumen.
3) Good elasticity of the wall.
4) Irregular central crater which is small (relative to the lesion).
5) No changes of surrounding mucosa.

Radiological findings of malignant lymphomas (especially reticulum cell sarcomas) are as follows:

1) Slight rigidity of the wall.
2) No narrowing of the lumen.
3) Relatively good elasticity of the lumen.
4) Giant folds.
5) Ulcerative type-irregular ulcer which is large with thin density.
6) Superficial type-malignant folds with giant folds and multiple ulcers.
7) Giant rugal type-flatness of saw toothed shadow.

I. はじめに

胃肉腫はまれな疾患であり，諸家の報告によれば全胃悪性腫瘍中に占める割合は1～3％である[1)2)]．本邦ではこれよりやや少なく1％前後であると云われている[3)4)]．

そのX線診断は，今日でも困難であり大部分は臨床診断で進行胃癌，早期胃癌などと誤診され手術または治療されている．

今回，胃肉腫19例を経験したので，そのX線像を分析しX線診断の可能性を検討した．

II. 対　象

対象とした胃肉腫は19例で，そのうち2例は経過観察出来たので時期別に検討した．

組織学的分類は，平滑筋肉腫6例，細網肉腫12例，ホジキン病1例である．

男女比は11対8で，年齢構成は22歳から78歳まで分布している．年齢のピークは50歳台にあるが，平均年齢では平滑筋肉腫は56歳，悪性リンパ腫は52歳であり諸家の報告とほぼ一致する[5)]．

III. 症　例

胃肉腫の肉眼分類は，胃癌のボールマン分類のごとき確固たるものがなく現在でも統一されたものはない．また平滑筋肉腫と悪性リンパ腫とでは発育形式，拡がりなどに大きな差があり別に検討を加えることにした．

1）平滑筋肉腫

平滑筋肉腫6例について Skandalakis の分類にしたがうと[6)]，胃内型4例，壁内型2例であり，潰瘍型5例，非潰瘍型1例である．

その占居部位は，潰瘍型では胃上部に多く，非潰瘍型の1例は前庭部に占居している．

文献的にも潰瘍型が多いとされ，占居部位も胃上部に多いと報告されている（Table 1）[7)8)]．

平滑筋肉腫の何らかの特徴を見いだす為に，胃癌の隆起型，ボールマンⅡ型および良性の平滑筋腫との鑑別を目的として，X線所見について陰影欠損，辺縁硬直，胃内腔の狭小化，胃壁の伸展性，隆起の表面の性状，辺縁の性状，中心性潰瘍の性状などについて検討した．6例のX線所見を分析すると Table 2 のごとくなる．これらをまとめると，

1．陰影欠損，辺縁硬直はあっても，胃癌に比して軽微であり，胃壁の伸展性は良好である．

2．隆起には中心性潰瘍をともなうことが多く，その潰瘍は隆起に比し小さく，境界は鮮明で不整形をしており濃度は均一で濃い．壁内型の場合は中心性潰瘍は大きい．

3．隆起の形態は，広基性で山田分類Ⅱ型が多い．などの特徴をもっている．

Fig. 1 は，症例 No. 2 の圧迫像である．体部後壁に山田分類Ⅱ型の隆起性病変をみ，辺縁は平滑で，中心性潰瘍は濃く均一で不整形を示している．中心性潰瘍は隆起に比して小さい．

2）悪性リンパ腫

経験した悪性リンパ腫は13例で，うち2例は長期間経過観察しえたもので，時期に応じてX線像の分析を行った．

悪性リンパ腫の分類は，諸家の報告によりまち

Table 1　Location of the lesion

	leiomyosarcoma		malignant lymphoma			
	endogastric type	intramural type	protruding type	ulcerative type	superficial type	giant rugal type
fornix	1		1	1	1	1
cardia		2	1			2
corpus	1			(1)	2	(1)
angle				1	1	
antrum	2			1	1	
total	4	2	2	3 (1)	5	3 (1)

(　): follow up cases

Table 2 Roentgen signs of leiomyosarcomas

case No.	1	2	3	4	5	6
location	antrum	corpus	fornix	antrum	cardia	cardia
filling defect	+	−	+	+	+	+
rigidity of the wall	+	−	+	−	+	+
narrowing of the lumen	−	−	−	−	+	−
elasticity of the wall	good	good	good	good	good	good
surface of the lesion	smooth	smooth	irregular	smooth	irregular	irregular
rand of the lesion	sharp smooth	sharp smooth	sharp irregular	sharp smooth	sharp smooth	sharp smooth
shape of the central crater		irregular	irregular	irregular	irregular	irregular
size of crater to the lesion		small	small	small	great	great
density of the crater		uniform thick	unequal faint	uniform thick	uniform thick	uniform thick
changes of surrounding mucosa	−	−	−	−	−	−
form of the lesion (according to Yamada's classification)	widely based (11)	widely based (11)	widely based (111)	widely based (11)	widely based (11)	widely based (11)

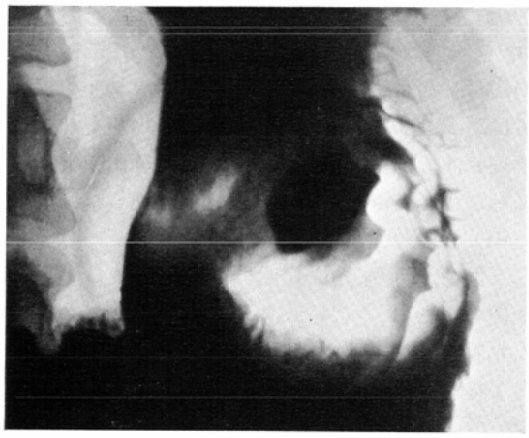

Fig. 1 Radiological findings of case No. 2.
A shadow defect with a central crater was shown with compression picture.

まちである．X線像より分類した熊倉の分類[9]，発育形式より分類した佐野らの分類[7]，最近では二宮らによる進行，早期別の分類があるが[4]，今回は佐野らの分類にしたがって各型別にX線所見を分析した．

隆起型2例，潰瘍型4例，表層浸潤型5例，巨大皺襞4例であり，前述の経過観察の2例は，浸潤型より巨大皺襞型に，浸潤型より潰瘍型に移行している．占居部位は，文献的には潰瘍型は胃下部に，浸潤型では胃上部に占居すると云う報告が多いが[10)11)12)]，われわれの症例では，隆起型は穹窿部，噴門部に，潰瘍型は一様な分布を，表層浸潤型では胃上部に多く，巨大皺襞型では穹窿部から体部にかけて占居していた（Table 1）．

悪性リンパ腫のX線像を見いだす為に，胃癌のボールマンⅠ，Ⅱ，Ⅲ，Ⅳ型との鑑別を目的として陰影欠損，辺縁硬直，胃壁の伸展性，胃内腔の狭小化について検討を行った．また各型別に鑑別診断に必要な特徴的X線所見を加えて，その分析を行った．

i）隆起型

2例とも細網肉腫である．隆起の表面の性状，辺縁の性状などを加えてX線像を分析した．Table 3 のごとく，病変の大きい割には辺縁硬直は少なく壁の伸展性が良好であるという以外に特徴的所見は見いだせない．

Fig. 2 は，症例 No. 8 の再立位二重造影像であるが，噴門部になだらかな腫瘤陰影をみ，壁の伸展性が良好であることが良くわかる．

ii）潰瘍型

4例とも細網肉腫である．潰瘍の性状，潰瘍縁の性状，周堤の状態，周辺粘膜の変化などを加えて分析すると Table 4 の如くなる．

Table 3　Roentgen signs of protruding type (malignant lymphoma)

case No.	7	8
location	fornix	cardia
filling defect	+	+
rigidity of the wall	−	+
narrowing of the lumen	−	−
elasticity of the wall	good	good
surface of the polypoid lesion	irregular	irregular
central crater	−	−
rand of the lesion	sharp irregular	sharp irregular
changes of surrounding mucosa	−	−
giant folds	−	−

これをまとめると，

1）陰影欠損，辺縁硬直はみられるが，弯在性であっても胃癌に比し軽微である．

2）胃壁の伸展性は良好である．

3）潰瘍の性状は不整形で，crater は隆起に比し大きく，濃度は淡く不均一である．

4）潰瘍縁は平滑で周堤の高まりがあり，周堤縁は鋭利平滑である．

5）周辺粘膜には巨大皺襞をともなうことが多い．などが特徴としてあげられる．

Fig. 3 は，症例 No. 11 の二重造影像，圧迫像であるが，前庭部後壁に境界鮮明な平滑な隆起をみ，そのなかにほぼ隆起全体を占める程の大きな crater をみる．その濃度は淡く不均一であり周堤の辺縁も鋭利で平滑である．ボールマンⅡ型胃癌では，周堤に凸凹不整がみられ crater も濃度が濃いわけで鑑別は可能である．平滑筋肉腫とは，隆起に占める潰瘍の大小で鑑別出来そうだ．

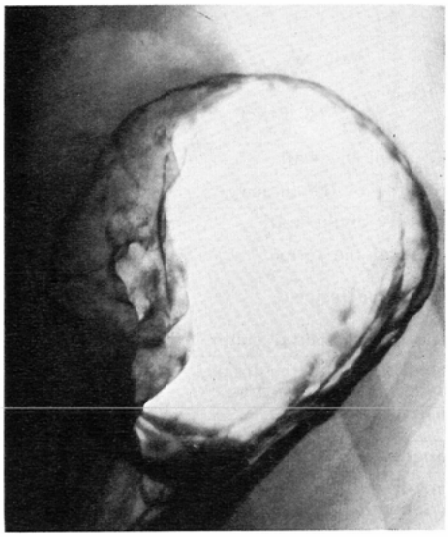

Fig. 2　Double contrast picture of case No. 8. Tumor shadow in the cardia was demonstrated.

iii）表層浸潤型

5例中，症例 No. 13 はホジキン病で，他は細網肉腫である．

粘膜の状態，巨大皺襞，ビランの有無などを加えて検討した（Table 5）．

Table 4　Roentgen signs of ulcerative type (malignant lymphoma)

case No.	9	10	11	12
location	fornix	corpus	antrum	angle
filling defect	+	+	−	+
rigidity of the wall	+	+	−	+
narrowing of the lumen	−	−	−	−
elasticity of the wall	good	good	good	good
shape of ulcer	irregular	irregular	irregular	irregular
size of ulcer to the lesion	middle	large	large	large
density of ulcer	dense unequal	thin unequal	thin unequal	thin unequal
rand wall	+	+	+	+
edge of rand wall	sharp smooth	sharp smooth	sharp smooth	sharp smooth
changes of surrounding mucosa	−	+	−	+
giant folds	−	+	−	+

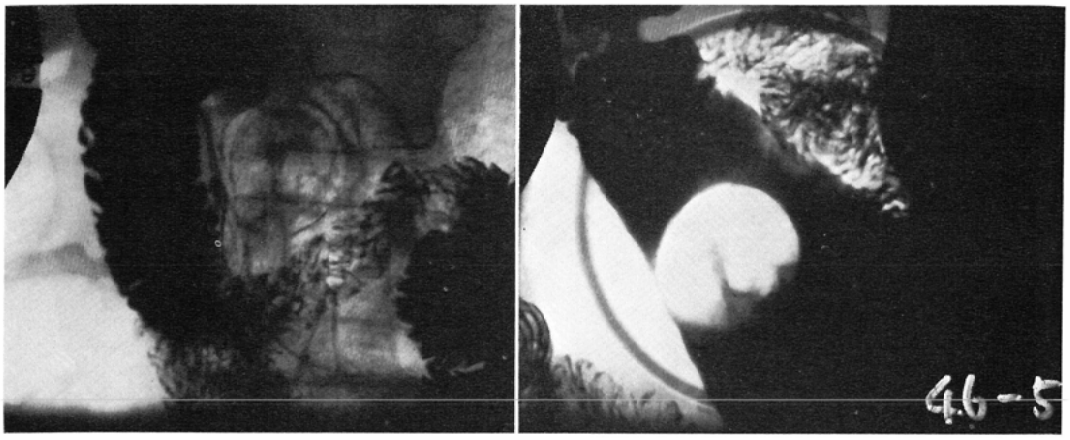

3. a) 3. b)

Fig. 3 Radiological findings of case No. 11.

a) double contrast picture.

b) compression picture.

Both was shown smooth shadow defect in the antrum.

Table 5 Roentgen signs of superficial type (malignant lymphoma)

case No.	13	14	15	16	17
location	fornix	corpus	corpus	angle	antrum
filling defect	++	−	−	−	+
rigidity of the wall	++	−	+	+	+
narrowing of the lumen	+	−	−	−	−
elasticity of the wall	decrease	good	good	good	good
malignant folds	+	−	+	+	+
irregularity of mucosa	+	−	+	+	+
convergence of the fold	+	−	+	+	+
giant folds	+	+ (located)	+	−	+
erosion	+ (multiple)	−	+ (multiple)	+ (multiple)	+ (single)

これらをまとめると，

1. 陰影欠損，辺縁硬直はみられるが軽微であり胃壁の伸展性は良好である．

2. 悪性粘膜皺襞（ふとまり，中断）を有し，多発するビランをともなう．

3. 巨大皺襞をともなうことが多い．

などの特徴があげられる．

これら表層浸潤型では，ボールマンⅢ型胃癌，Ⅱc 型早期胃癌，reactive lymphoreticular hyperplasia（以下 R.L.H.）などとの鑑別が重要である．

Fig. 4 は，症例 No. 15 の二重造影像，前壁薄層像であるが，胃体部前後壁にわたりビランがみられ，その部に粘膜集中をみる．集中像には中断，ふとりがみられる．しかし病変の大きさに比して辺縁硬直は軽微である．胃癌に比べると粘膜集中像における先端の所見および陥凹部辺縁の凸凹など何となく柔らかい感じがする．この症例は早期細網肉腫であった．

Fig. 5 は，症例 No. 16 の二重造影像である．

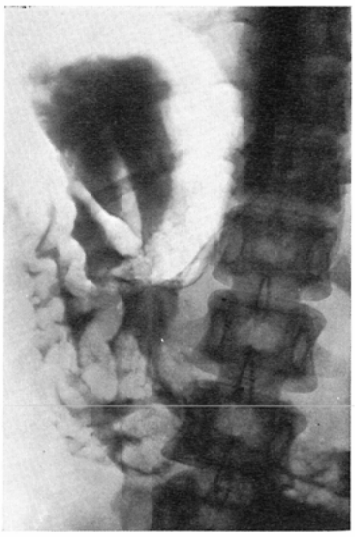

4a

4b

Fig. 4　Radiological findings of No. 15.

a) relief picture on the anterior wall.
b) double contrast picture.
Mucosal convergencys and erosions was recognized in the corpus.

胃角部小弯にビランをみ，周辺に巨大皺襞をともなっているが，辺縁硬直は少ない．この症例は1年6ヵ月経過観察できた例であり，Fig. 6 のごとく，平滑な周堤をもった潰瘍型に移行したと考えられる．この時期にも巨大皺襞はみとめられる（症例 No. 12）．

Fig. 5　Double contrast picture of case No. 16.
Erosions and irregularities of mucosal folds was shown in the angle.

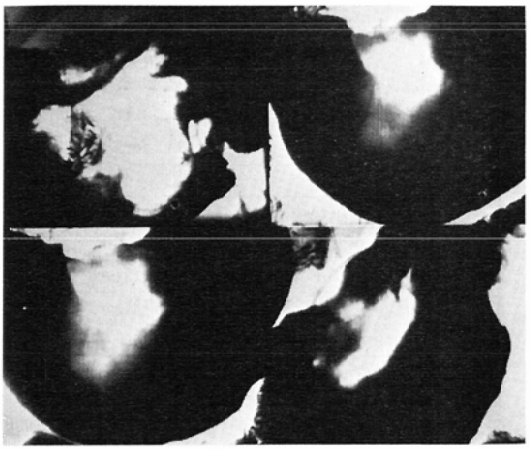

Fig. 6　Compression picture of case No. 12. (after a year and half of case No. 16)
A niche with smooth rand wall was demonstrated in the angle.

iv) 巨大皺襞型

4例とも細網肉腫である．巨大皺襞，ビランの有無，大弯側鋸歯状辺縁の性状などを加えて検討した（Table 6）．

これらをまとめると，

1．陰影欠損，辺縁硬直がみられるが，胃壁の

Table 6 Roentgen signs of giant rugal type (malignant lymphoma)

case No.	18	19	20	21
location	corpus	cardia	fornix	cardia
filling defect	+	−	+	+
rigidity of the wall	+	−	−	+
narrowing of the lumen	+	−	−	−
elasticity of the wall	decrease	good	good	good
giant folds	+	+	+	+
irregularity of mucosa	−	−	−	−
erosion	+	+	+	+
flatness of saw toothed shadow	+	+	+	+

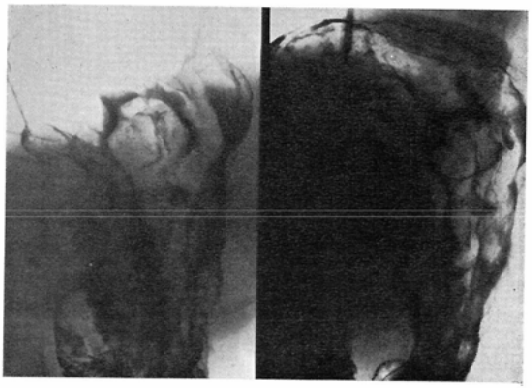

Fig. 7 Double contrast picture of case No. 19. (upright portion).
Giant folds with flatness of saw toothed shadow was shown.

伸展性は比較的良好である．

2．巨大皺襞がびまん性にみられ，ビランをともなう．

3．大弯側辺縁の平坦化がみられる．

巨大皺襞型では，ボールマンIV型胃癌，巨大皺襞症などとの鑑別が必要となる．

Fig. 7 は，症例 No. 19 の再立位二重造影像である．穹窿部から体下部までの巨大皺襞をみとめるが辺縁硬直も少なく伸展性は良好である．大弯側辺縁は平坦化を示している．

Fig. 8 は，症例 No. 18の圧迫像と二重造影像である．辺縁硬直，胃内腔の狭小化をみとめ，巨大皺襞とビランがみられる．胃壁の伸展性はやや

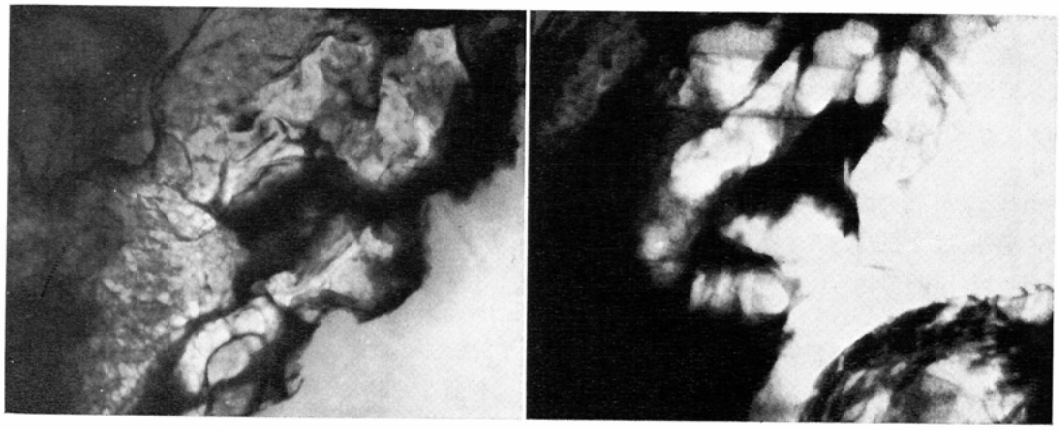

8a 8b

Fig. 8 Radiological findings of case No. 18.
a) double contrsat picture. b) compression picture.
Giant folds and erosions was recognized in the corpus.

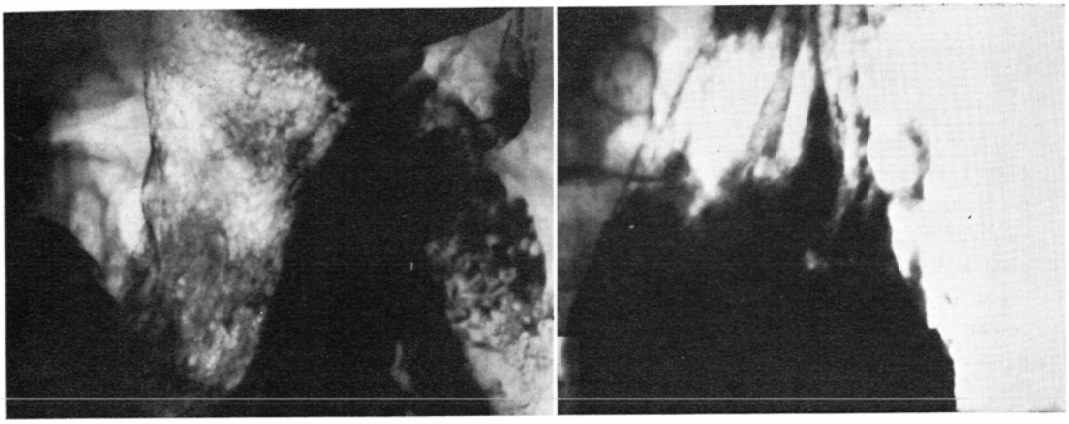

a)　　b)

Fig. 9　Radiological findings of case No. 10. (three years ago of case No. 18.)
a) double contrast picture.　b) compression picture.
Local giant folds was only shown.

不良である．この症例は3年間経過観察できたが，3年前のX線所見は症例 No. 14に示すごとくである．Fig. 9 は，そのときの圧迫像と二重造影像である．体部に限局性の巨大皺襞をみとめるのみで表層浸潤型と考えた．ボールマンⅣ型胃癌との鑑別は，癌では大弯側鋸歯状辺縁の凹凸不整がみられ，辺縁硬直がつよく胃壁の伸展性が全くないことなどが重要である．巨大皺襞症では，大弯側辺縁の平坦化がない点で鑑別できそうである．

経過観察しえた2例でもわかるように，各時期により型が変化する可能性が充分にあり，そこに悪性リンパ腫のX線像の複雑さがうかがえる．

IV. 考　案

胃肉腫は，平滑筋肉腫と悪性リンパ腫に分けられる．悪性リンパ腫は，リンパ肉腫，細網肉腫，ホジキン病があり外国ではリンパ肉腫，日本では細網肉腫の報告が多い．

そのX線診断に関する報告は多いが，平滑筋肉腫と悪性リンパ腫とでは発育形式，拡がりなどに大きな差を認めるため別に検討を加えた．

平滑筋肉腫では，ほとんど腫瘤形成を示しX線像では平滑な陰影欠損を認める．胃壁内の占居部位により胃内型，胃壁型，胃外型の3型に，さらに潰瘍形成の有無により潰瘍型，非潰瘍型に分けた Skandalakis の分類が広く用いられている．

平滑筋腫との鑑別では，中心性潰瘍の有無が重要である．阿南らは[13]，良性では大きさ 5cm 以下で中心性潰瘍がみとめられないが，肉腫では中心性潰瘍は20例中8例にみられ，5cm 以上では大きくなるにつれて中心性潰瘍をともなうと報告している．佐野らも中心性潰瘍をともなうものに肉腫が多いと報告している．われわれの症例では，全例とも大きさは 8cm 以上で，1例をのぞき中心性潰瘍をともなっていた．

胃癌との鑑別では，肉腫では隆起表面が平滑であること，隆起の辺縁に凸凹不整がないこと，何らかの粘膜下腫瘍の特徴を有していることなど重要な手がかりとなる．

噴門部，穹窿部に占居するものは，圧迫法が出来ないため，その示現能は時として悪く食道からの造影剤の流入の状態，再立位，第二斜位半臥位による二重造影像での壁伸展性，腫瘤陰影などの慎重な読影が必要である．

一方，悪性リンパ腫は，多彩な病変を呈する．佐野はその肉眼像を観察し[7]，

① 粘膜下腫瘍の性格を具備する粘膜隆起．

② Ⅱc 様の浅い粘膜陥凹．

③　固有粘膜層の巨大皺襞性肥厚.

④　不整な多発潰瘍の合併.

など種々組合わさっているときは，悪性リンパ腫の可能性が強いと述べている．そして悪性リンパ腫の肉眼分類を① 隆起型，② 潰瘍型，③ 表層浸潤型，④ 巨大皺襞型の4型に分類している．また W.T. Snoddy は，① ulceration，② polypoid formation，③ diffuse infiltration の三大特徴をもち，その三つのうち二つをそなえ，ほとんど潰瘍形成をもっているとのべている．また Sherrick らは[10]，リンパ肉腫のX線所見として，後壁か小弯の表在性潰瘍，隆起や潰瘍に近接する腫大した粘膜，胃壁の肥厚，腫瘤，平滑な粘膜表面，多発した隆起，多発潰瘍などあげている．熊倉らは[9]，Kisseler らの分類[15]を紹介し，自験例のX線像を詳細に分析し

Ⅰ. polypoid type. Ⅱ. localized, ulcerating type. Ⅲ. intermediate type. Ⅳ. diffuse type に分類している．

岡本らは[12]，腫瘤型，潰瘍型，浸潤型の3型に分類し，巨大皺襞を形成するものは，浸潤が主として大弯側のそもそも皺襞の多い所にあれば，この型を形成するという部位的な問題にすぎないとし，巨大皺襞型は浸潤型に含む見解を示している．二宮らは[4]，進行悪性リンパ腫を Borrmann 分類に従って分け，巨大皺襞 typeを B type 4 としている．著者らの見解は巨大皺襞を形成する例は，X線像で他の型と著しく相違を示すという理由から，巨大皺襞型を独立させた方が良いとの立場をとった．

今回われわれは，佐野らの分類にしたがってX線学的検討を行った．

隆起型2例は，ともに噴門部に占居し，術前診断は噴門部癌としたものである．retrospective にみると，造影剤の食道より胃内への流入はなめらかで壁の伸展性が良好である点癌とニウアンスがちがう．また腫瘤陰影も滑らかで粘膜下腫瘍を思わせる．岡本らも，この型のX線診断が最も鑑別が困難であり，どこかに粘膜下腫瘍を反映する所見を読みとれば診断可能な例もふえてくると述べている．

潰瘍型は，典型像では平滑な周堤をもち，隆起全体に占める淡い不均一な crater をみる．X線診断は比較的容易である．これに合った報告例は多い．しかし岡本らは，潰瘍の形として浅い巨大なものと深く不整で多発するものの二種類を区別し，後者が多かったと報告している．だが著者ら自身が，見方によっては浸潤型と言えると指摘しているように分類上の困難さがうかがえる．この点から云えば，Borrmann 分類に従った二宮の分類がわかりやすい様に思われる．一方，隆起に比して小さな crater を有する症例も散見されるが，平滑な周堤などの所見より診断が可能である．平滑筋肉腫の潰瘍型との鑑別は，隆起に比し中心性潰瘍が小さく均一で濃度が濃い点が，悪性リンパ腫の潰瘍型と異なる事を目安にしてよかろう．典型像以外のものでは，周辺粘膜に巨大皺襞，ないしは腫大した粘膜をみるものが多く浮腫との鑑別が重要である．

表層浸潤型は，早期胃癌のⅡc あるいはⅡc＋Ⅲとの鑑別が困難である．病変が広く，複雑多彩な所見を示しながらその割に狭小化や変形が少ない，胃癌に比してなんとなく柔らかそうだといったニウアンス的表現が多い．しかし最近では，早期悪性リンパ腫のX線所見を分析した報告があり[20]，癌，R.L.H との鑑別も試みられている[4]．二宮らによれば，早期症例を① Ⅱc type，② Ⅱa＋Ⅱc type，③ 巨大皺襞 type，④ Ⅱc simulating Borrmann type 3 の4型に分類した．それらの所見として，大小の顆粒状陰影とその中に不整形で小さな淡い陰影が散在する，顆粒状陰影の形は類円形で密である．粘膜集中のあるものは陥凹辺縁部でなだらかに太まり，陥凹部境界で中断あるいはヤセを示す，陥凹の辺縁に隆起を伴う場合は，その部は規模の小さい平皿状の陥凹所見を呈するなどをあげている．

Fig. 4，Fig. 5 に示した症例は，二宮らの分類ではⅡc type に相当する．粘膜集中のふとまり，多発するビラン，周辺の巨大皺襞の合併などが表層浸潤型の特徴としてあげられる．いろいろ

な病像があり今後検討を加えたい．弯在性のものでは充満像の変化を重視する事が大切であろう．R.L.H. との鑑別は，現在のところ困難であるとした報告が多い[4)18)19)]．

巨大皺襞型は，ボールマンⅣ型胃癌との鑑別が必要である．肉腫では，組織学的に，胃癌と異なって間質線維の増生をおこさない為，胃壁の伸展性は良好であるとされているがこの点が鑑別となる．体部大弯側鋸歯状辺縁の平坦化があることを指摘したが，巨大皺襞症，スキルスとの鑑別となる．巨大皺襞は浮腫状に肥大し直線的で，蛇行しないとの報告があるが，これらと同様の所見と考える．

2例の経過観察例があったが，長期観察であったが変化が強い．推定であるが早期から進行悪性リンパ腫に移行したと思われるX線像であった．R.L.H. から悪性化したと思われる症例[21)]，短期間に著明な変化を来たした症例，などの報告があるが，悪性リンパ腫のX線診断の困難さがうかがえる．

V. まとめ

平滑筋肉腫と悪性リンパ腫のそれぞれのX線像を分析し，文献的考察を加えて，胃癌など他疾患とのX線学的鑑別診断を試みた．

（稿を終るに，防府胃腸科南園義一，長崎　進，戸田智博諸先生の御協力を，そして川崎医科大学人体病理学教室山下貫司教授の御教示を深謝いたします．）

文　献

1) Gutgemann, A. und Schreiber, H.W.: Die Chirurgie des Magensarkoms. Georg. Thieme Verlag. Stuttgart, 1960
2) Marshall, S.F. and Meissner, W.A.: Sarcoma of the stomach. Ann Surg., 131: 824—837, 1950
3) 黒川利雄，山形敞一：胃肉腫．現代内科学大系 消化器疾患Ⅱa，中山書店，126—160，1962
4) 二宮　健，馬場保昌，丸山雅一，杉山憲義，竹腰隆男，斉藤達雄，高木国夫，加藤　洋：胃悪性リンパ腫のX線所見の検討．胃と腸，16：371—387，1981
5) 第6回胃癌研究会：胃肉腫（学会）．癌の臨床，12（5）：294—308，1966
6) Skandalakis, J.E., Gray, S.W. and Shepard, D.: Smooth muscle tumors of the stomach. Surg., Gynec. & Obst., 110: 209—226, 1960.
7) 佐野量造，広田映五，下田忠和，山本　浩，渡辺　弘：胃肉腫の病理．胃と腸，5：311—321，1970
8) 佐藤信泰，木戸長一郎，金子昌生，桜井邦輝，伊藤康爾，日比野清康，佐々木常雄：胃肉腫のX線像．臨床放射線，16（8）：632—636，1971
9) 熊倉賢二，丸山雅一，高田　亮，杉山憲義，落合英朔，竹腰隆男，佐藤哲郎，高木国夫，池田靖洋，中村恭一：胃肉腫のX線診断．胃と腸，5：271—284，1970
10) Sherrick, D.W., Hodgson, J.R. and Dockerty, M.B.: The roentgenologic diagnosis of primary gastric lymphoma. Radiology, 84(5): 925—932, 1965
11) 春日井達造，加藤　力，坪内　実，八木幹郎：胃肉腫．胃と腸，5：287—299，1970
12) 岡本真郎，牛尾恭輔，高田佳木，木下昭雄，松江寛人，笹川道三，土井偉誉，堀越　寛，山田達哉，市川平三郎：胃と腸，8：149—163，1973
13) 阿南郷一郎，三輪　剛，武藤征郎，崎田隆夫，松崎尚夫：胃平滑筋肉腫の経過．Gastroenterological Endoscopy, 14（3）：400—403，1972
14) Snoddy, W.T.: Primary lymphosarcoma of the stomach. Gastroenterology, 20: 537—553, 1952
15) Kisseler, B. und Thurn, P.: Zur Rontgenologie des Magensarkoms. Fortschr. Rontgenstr., 94(1): 14—30 1961
16) 浜田　勉，鎗田　正，荻原奉祐，岡田文親，盧誠一，三隅一彦，浅田修二，丸山俊秀，桑原紀之：Borrmann 2型進行癌と鑑別が困難で，生検にて診断した細網肉腫の1例．胃と腸，15：911—914，1980
17) 小原勝敏，佐藤英典，栗原陽一，矢吹孝志，服部好伸，藤原和雄，五十嵐　勤，粕川礼司，塩谷敏夫：Borrmann 2型進行癌と鑑別が困難であつた胃悪性リンパ腫の1例．胃と腸，16：455—458，1981
18) 飯田三雄，南部　匠，城戸英希，岩下明徳，八尾恒良，飯野治彦：胃原発性悪性リンパ腫と胃reactive lymphoreticular hyperplasia の鑑別診断．胃と腸，16：389—405，1981
19) 高杉敏彦，阿部荘一，光島　徹，木村　徹，森山紀之，牛尾恭輔，岡崎正敏，松江寛人，笹川道三，山田達哉，市川平三郎，小黒八七郎，広田映五，袖須紘一：初期にRLHと鑑別困難であつた悪性リンパ腫の1例．胃と腸，13：403—409，1978
20) 杉山憲義：胃悪性リンパ腫の肉眼所見とX線診断—とくに早期例について—．日本消化器病学会雑誌，71：1118—1129，1974

21) 大門秀光，宮川全孝，須古博信，木下昭雄，出水善文，須古修二：2年間経過観察した早期胃悪性リンパ腫の1例．胃と腸，15：1037—1042，1980
22) 山崎　信，中泉治雄，白崎修市：短期間に急速に変化した早期胃細網肉腫の1症例．胃と腸，9：51—55，1974
23) 高田　洋，近藤台五郎，佐田　博，渡辺修，浦上二郎，下田忠和，前田昭二，湯浅錄介：短期間に病像の変化した胃悪性リンパ腫の1例．胃と腸，16：437—441，1981