

Title	稀な腹部大動脈およびその主要分枝の先天奇形-血管造影および発生学的考察-
Author(s)	梶原, 哲郎; 岸川, 高; 田村, 正三 他
Citation	日本医学放射線学会雑誌. 1983, 43(11), p. 1255-1259
Version Type	VoR
URL	https://hdl.handle.net/11094/18054
rights	
Note	

Osaka University Knowledge Archive : OUKA

<https://ir.library.osaka-u.ac.jp/>

Osaka University

稀な腹部大動脈およびその主要分枝の先天奇形

—血管造影および発生学的考察—

九州大学医学部放射線科

梶原 哲郎 岸川 高 田村 正三

蓮尾 金博 崎野 郁夫 松浦 啓一

同 第三内科

江 頭 健 輔

(昭和58年 1月12日受付)

(昭和58年 2月21日最終原稿受付)

A Rare Anomaly of the Abdominal Aorta and its Branches: A Case Report with Angiography and Embryological Consideration

Tetsuro Kajiwara, Takashi Kishikawa, Shozo Tamura, Kanehiro Hasuo,
Ikuo Sakino and Keiichi Matsuura

Department of Radiology, Faculty of Medicine, Kyushu University

Kensuke Egashira

Third Department of Internal Medicine, Kyushu University

Research Code No.: 508,4

Key Words: Abdominal aorta, Anomaly, Angiography

We report a case of rare anomaly of the abdominal aorta and its branches. The anomaly of this case consists of coarctation of the abdominal aorta and coeliaco-mesenteric trunk which gives rise to the right renal artery.

To our knowledge, this type of anomalous branching of the abdominal aorta has never been reported in the literature. The embryological basis of this anomaly is briefly discussed.

はじめに

大動脈の奇形に関する報告では、胸部大動脈に関するものが圧倒的に多く、腹部大動脈に関するものはまれで、腹部大動脈狭窄症の報告例がみられるぐらいである。我々は、膵臓癌の患者に動脈造影を施行したところ、稀な腹部大動脈およびその主要分枝の奇形を経験したので、若干の発生学的考察を加えて報告する。

症 例

61歳、女性。1981年7月頃より体重減少、食欲低下・全身倦怠感が出現し、同年10月に近医にて高血糖を指摘された。その後、便秘・背部痛が出

現し、超音波検査で膵腫瘍を指摘され、同年12月に当院入院となった。入院時現症では、血圧130/80mmHg、心窩部に圧痛・抵抗および血管雑音を認めた。入院時検査では、軽度の貧血・白血球減少、血沈の亢進、CEA値の上昇が認められた。放射線学的検査では、上部消化管造影・低緊張性十二指腸造影で異常所見なく、膵シンチで膵体尾部の欠損、超音波検査で膵体部腫瘍を認めた。CTでは膵体部腫瘍とともに、腹部大動脈に接して大きな動脈を認めた(Fig. 1)。ERCPでは主膵管の途絶がみられた。

血管造影所見：下行大動脈はTh₁₁の高さで、ほ

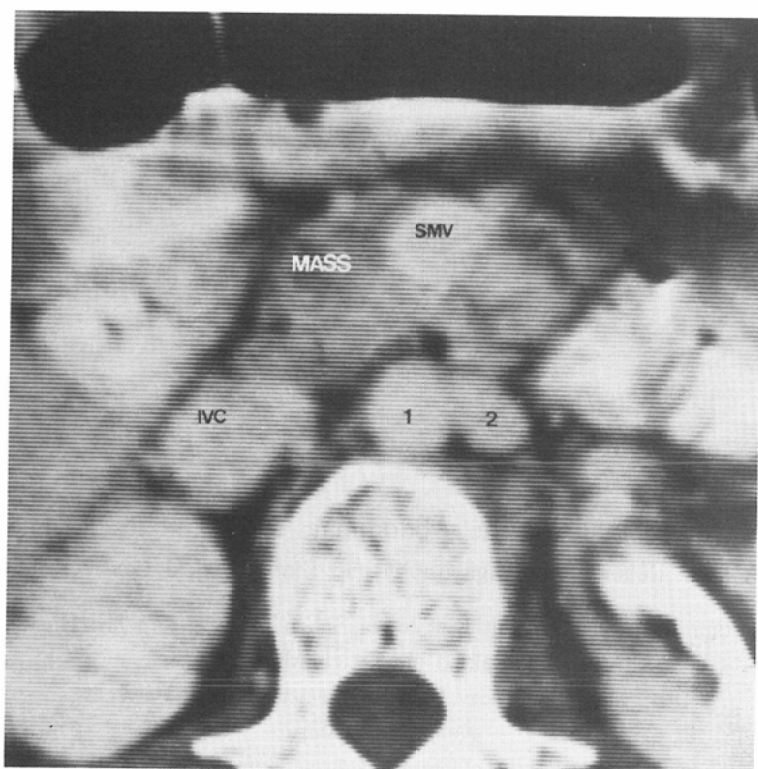


Fig. 1 CT shows abdominal aorta (1) and coeliac-mesenteric trunk (2). Pancreas cancer is seen as a low density mass.

ほぼ同じ太さの2本の動脈に分岐している (Fig. 2-A). その1本の動脈は本来の腹部大動脈と考えられ、L₅下縁の高さで両側の総腸骨動脈に分岐している。この動脈は、Th₁₁の高さで分岐直後よりL₂下縁の高さまで蛇行した走行をとり、この部には管腔のsmoothな狭窄もみられる。この間、本動脈は左腎動脈のみを分岐している。下行大動脈より分岐するもう一方の動脈からは、最初に、Th₁₂上縁の高さで腹腔動脈が分岐し、それよりさらに総肝動脈・左胃動脈および脾動脈を分岐している (Fig. 2-B). 脾動脈には、膵体部癌による明らかな encasement を認め、総肝動脈の起始部にも encasement を認める。腹腔動脈のすぐ末梢側から右腎動脈が分岐し、そこから末梢は、本来の上腸間膜動脈となっている。この上腸間膜動脈から右肝動脈が分岐し、両者の起始部に明らかな encasement を認める。上腸間膜静脈は良好に描出されており奇形を認めないが、門脈との移行部、Th₁₂

の高さで encasement を認めた。

この症例に認める腹部大動脈およびその主要分枝の奇形を図示すると Fig. 3 のようになる。すなわち、下行大動脈が大きく二分し、その一方は腹腔・腸間膜動脈幹というべきもので、さらにこれより右腎動脈が分岐する破格を呈し、腹部大動脈は蛇行し縮窄症様の狭窄部を有する奇形になっている。

考 案

腹部大動脈の奇形のうち、縮窄症ないし形成不全の報告は、これまで Ludin¹⁾、D'Abreu²⁾、Bahnsen³⁾、Maycock⁴⁾らによってなされている。Sloan⁵⁾は大動脈縮窄症の一型として腹部大動脈縮窄症を記載している。Staniczek ら⁶⁾は、腹部大動脈の形成不全に伴う Truncus coeliacomesenterico-mesenteriale を報告しているが、これは腹腔動脈および上・下腸間膜動脈の起始部の狭窄のため下部大動脈から発達した側副血行路で

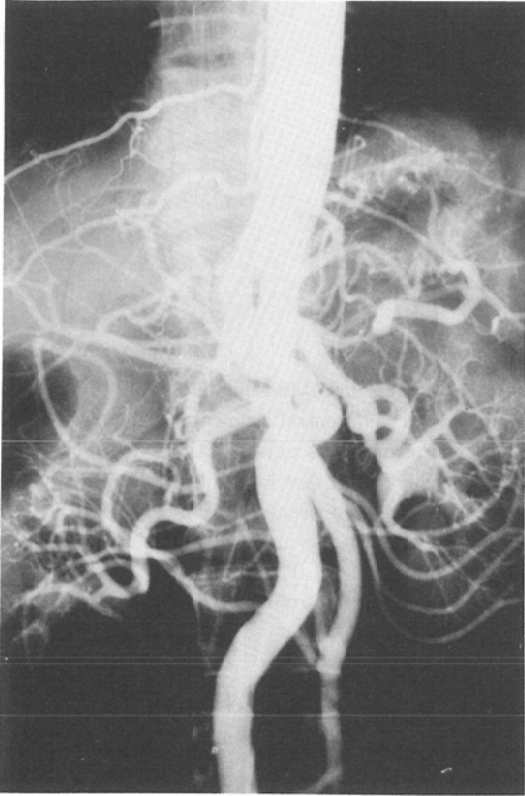


Fig. 2-A Abdominal aortogram.

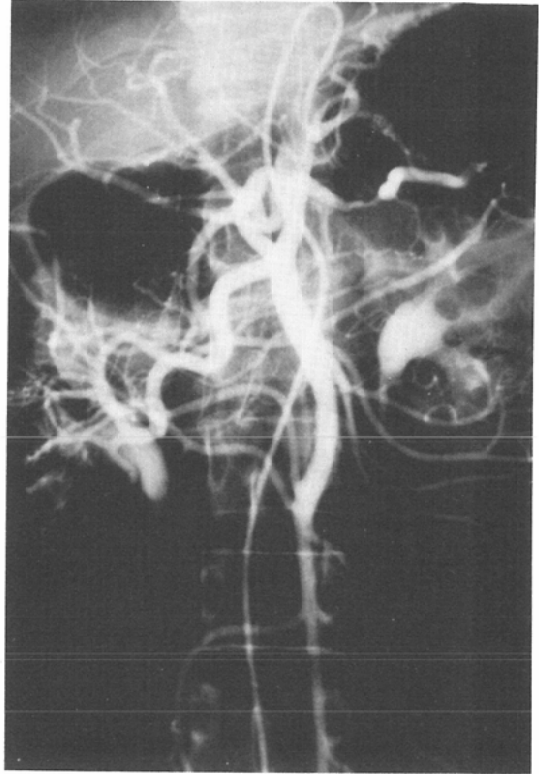


Fig. 2-B Selective arteriogram of the coeliacomesenteric trunk.

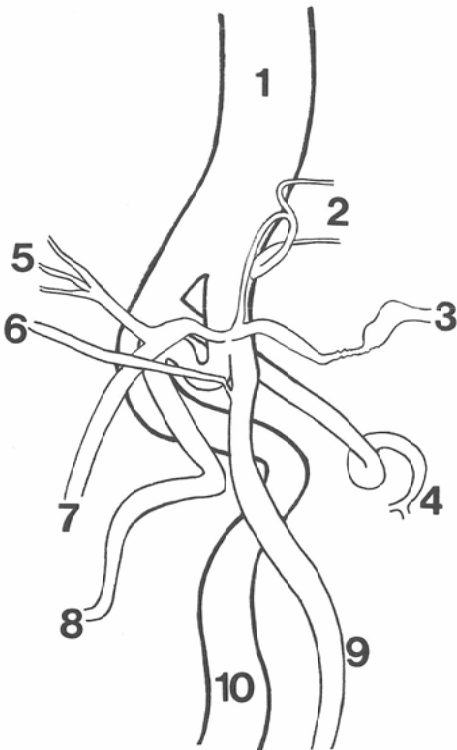


Fig. 2-B Selective arteriogram of the coeliacomesenteric trunk.

Fig. 3 Schematic drawing illustrating branching of the abdominal aorta.

- 1. Descending aorta
- 2. Lt. gastric a.
- 3. Splenic a.
- 4. Lt. renal a.
- 5. Lt. hepatic a.
- 6. Rt. hepatic a.
- 7. Gastroduodenal a.
- 8. Rt. renal a.
- 9. Superior mesenteric a.
- 10. Abdominal aorta

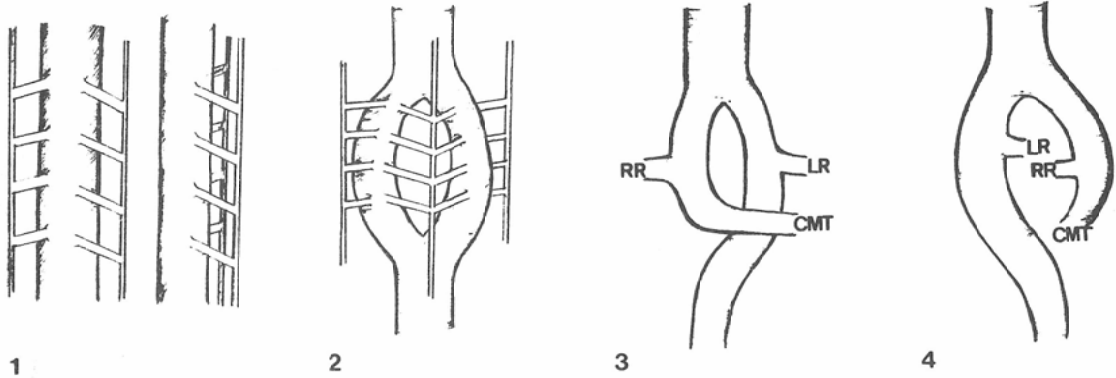


Fig. 4 Diagrams illustrating possible embryological explanation of the anomaly.

1. There are a pair of the dorsal aortae and lateral and ventral segmental arteries. (The 3rd to 4th week of fetal life)
2. Fusion of a segment of the dorsal aortae is incomplete. (About the 4th to 8th week)
3. Development of the right (RR) and left (LR) renal arteries and the coeliac-mesenteric trunk (CMT). Anastomosis of the coeliac-mesenteric trunk with the incompletely fused segment of the aorta is shown. (The 8th week)
4. The rotatory movement interchanges the positions of coeliac-mesenteric trunk and abdominal aorta. (After 8th week)

あり、両側の腎動脈は正常に腹部大動脈から分枝している。本報告例のように、腹部大動脈が縮窄症様の狭窄部を有して屈曲蛇行した走行をとり、腹腔・腸間膜動脈幹から右腎動脈が分枝するのは、極めて稀な先天性奇形と思われる。腹腔・腸間膜動脈幹は、0.5～2.5%の頻度^{7)~9)}でみられ、その発生機序に関しては、Tandler¹⁰⁾、森田¹¹⁾¹²⁾らの報告があり、現在の発生学の成書はほとんどこれになっている。腎動脈が上腸間膜動脈ないし腹腔動脈から分枝するのは、足立⁷⁾の剖検例(腹腔および上腸間膜動脈252例、腎動脈169例)の分析にも記載がなく、現在まで類似の報告例を認めない。そこで、その発生機序に関して若干の発生学的考察を加える。

胎生期3～4週において、背側大動脈(Aorta dorsalis)より外側分節動脈(Aa. segmentales laterales)および腹側分節動脈(Aa. segmentales ventrales)が発生する。前者は泌尿器系に分布し結局腎動脈が発生する。後者は原始腸管に分布し、やがて自由な吻合をくりかえし、腹腔動脈・上腸間膜動脈・下腸間膜動脈となる。このように、腹腔・腸間膜動脈と腎動脈の発生母地となる血管は異なっている。しかし、胎生4週まで背側大動脈

は左右2本あり、このあと相癒合して1本の下行大動脈となる。このときの癒合に不完全が生じ、さらに癒合不全部の大動脈の一方が腹腔・腸間膜動脈幹と吻合し、左腎動脈と右腎動脈の左右が替わるような回転が加われば、本症例のような奇形が発生しうると考えられる。この経過を図に示すと、Fig. 4のようになると考えられる。

このような大動脈の奇形に、臨床的に遭遇する機会は少ないと思われるが、腹部病変の検索、特にCT所見の解析や血管造影に際して、その存在を認識しておくことは必要なことであろう。本報告例は脾癌の検索を進める段階で偶然発見されたものであるが、今後CTや血管造影を行なう機会が更に増加するにつれて類似の大動脈奇形の発見もふえるだろうと考えられる。

まとめ

脾臓癌の患者に、下行大動脈が大きく二つに分岐する大動脈の奇形を経験した。分岐した一方の動脈は、左腎動脈のみを分枝して両側の総腸骨動脈となるもので、他方は、腹腔動脈・右腎動脈・右肝動脈を分枝して上腸間膜動脈となって終わっていた。後者は、腹腔・腸間膜動脈幹と呼ぶべきものであり、この動脈幹から右腎動脈が分枝する

ことは極めて稀な破格と考えられ、その発生機序について若干の発生学的検討を加えた。

文 献

- 1) Ludin, H. und Elke, M.: Abdominale Aorten-koarktation. Aortographische Diagnose in einem Fall. Fortschr. R., 104, 1: 34—39, 1966.
- 2) D'Abreu, A.L., Rob, C.G. und Vollmar, J.F.: Die Coarctatio aortae abdominalis. Langenbecks Arch. Klin. Chir., 290: 521—546, 1959
- 3) Bahnsen, H.T., Cooley, R.N. and Sloan, R.D.: Coarctation of the aorta at unusual sites: report of 2 cases with angiocardigraphic & operative findings. Amer. Heart. J., 38: 905—913, 1949
- 4) Maycock, W.D.: Congenital stenosis of the abdominal aorta. Amer. Heart. J., 13: 633—646, 1937
- 5) Sloan, R.D. and Cooley, R.M.: Coarctation of the aorta. Radiology, 61, 5: 701—721, 1953
- 6) Staniczek, S., Strzelc, S. und Szkandera, J.: Die Blutversorgung der Bauchorgane durch ein einzelnes Gefäß, den Truncus coeliacus mesentericus mesenterialis, kombiniert mit Hypoplasie der Aorta abdominalis. Fortschr. R., 120, 5: 546—549, 1974
- 7) Adachi, B.: Das Arteriensystem der Japaner, Br II. pp. 11—87, 1928, Maruzen Co., Kyoto
- 8) Eaton, P.B.: The coeliac axis. Anat. Rec., 13: 369—374, 1917
- 9) Meschan, I.: Anatomy basic to radiology. pp. 836—837, 1975, W.B. Saunders Co., Philadelphia
- 10) Tandler, J.: Über die Varietäten der Arteria coeliaca und deren Entwicklung. Anat. Hefte., 25: 473—500, 1904
- 11) 森田 信: 腹腔動脈及び上腸間膜動脈域二於ケル異常三例ニソノ考察. 医学研究. 9: 1993—2006, 1935
- 12) 森田 信: 腹腔動脈分岐異常三例(追加). 医学研究. 10: 473—478, 1936
- 13) Arey, L.B.: Developmental anatomy: A textbook and laboratory manual of embryology. 7th ed.: The Vascular System. pp. 332—374, 1965, W.B. Saunders Co., Philadelphia.
- 14) Hamilton, W.M., Boyd, J.D. and Mossman, H. W.: Human embryology: Prenatal development of form and function. 4th ed.: Cardiovascular system. pp. 261—290, 1976, the Williams & Wilkins Co., London
- 15) 溝口史郎: 発生学提要: 脈管系の発生. pp. 52—69, 1966, 金原出版, 東京
- 16) 藤本十四秋: 人体発生学入門: 脈管系および心臓の発生概観. pp. 72—87, 1972, 南山堂, 東京