Osaka University Knowledge Archive

Title	超選択的肝動脈塞栓術における0.035inchガイドワイヤーの通るコアキシャルシステムの評価
Author(s)	藤田, 正人; 佐藤, 修; 高橋, 健 他
Citation	日本医学放射線学会雑誌. 1992, 52(10), p. 1400-1407
Version Type	VoR
URL	https://hdl.handle.net/11094/18066
rights	
Note	

Osaka University Knowledge Archive : OUKA

https://ir.library.osaka-u.ac.jp/

Osaka University

日本医放会誌：52（10），1400—1407，1992（平4）

超選択的肝動脈塞栓術における0.035 inch ガイドワイヤーの通るコアキシャルシステムの評価

1）京都府立医科大学放射線医学教室
2）大阪鉄道病院放射線科
3）明石市民病院放射線科

藤田　正人[1)]　佐藤　修[1)]　高橋　健[1)]　勝盛　哲也[1)]
山下　正人[1)]　村上　晃一[1)]　秋本　昌一[2)]　大野　浩司[3)]

（平成3年11月15日受付）
（平成4年2月4日最終原稿受付）

Assessment of a Coaxial System Accommodated to a 0.035 Inch Guide Wire in Superselective Hepatic Angiography and Embolization

Masato Fujita[1)], Osamu Satoh[1)], Takeshi Takahashi[1)], Tetsuya Katsumori[1)], Masato Yamashita[1)], Koichi Murakami[1)], Syoichi Akimoto[2)] and Koji Ohno[2)]

1) Department of Radiology, Kyoto Prefectural University of Medicine
2) Department of Radiology, Osaka General Hospital of West Japan Railway Company
3) Department of Radiology, Akashi Municipal Hospital

Research Code No. : 501.4

Key Words : Coaxial catheter, Superselective catheterization, Hepatic arteriography, Embolization

A special coaxial catheter system accommodated to a 0.035 inch guide wire was recently developed. The four-part coaxial system is composed of a central 0.035 inch flexible guide wire, a 4-French inner catheter (strainght, 90 cm in length), a 6-French outer catheter (fook-shaped, 60 cm in length), and a hemostatic valve. The 4 French inner catheter is large enough in diameter to allow a larger volume of contrast medium and greater amount of embolic material than the earlier coaxial system.

Using this coaxial catheter system, we performed successful superselective hepatic arteriography and embolization in 44 patients with malignant hepatic tumors. Catheterization of the celiac and superior mesenteric arteries with the 6 French outer catheter was easy, and the angiogram obtained was very distinct. The 4 French inner catheter was easily and safely advanced into the segmental hepatic artery, and even common hepatic arteriography with this catheter provided clear images on conventional cut films. Therefore, in most cases, both angiography and embolization can be accomplished using this coaxial system alone.

はじめに

肝悪性腫瘍の経カテーテル治療の普及・進歩は著しい．それだけに，腹部血管造影を施行する者にとって肝動脈へのカテーテル挿入術は，最も重要な手技の一つである．我々はプレシェイプドカテーテルやロングテーパーカテーテルを用いてき

たが，固有肝動脈付近からの造影や塞栓術にはこの手技で十分目的を果たしえた[1]．しかし，最近新しいコアキシャルカテーテル[2)3)]が開発されるのと相前後して，腫瘍の存在する部分だけを集中的に塞栓し，その他の部分を温存するsegmental TAE[4)]も施行されるようになってきた．すなわち，固有肝動脈は当然こととして，区域肝動脈より末梢血管へのカテーテル挿入が要求されるようになりつつある．

コアキシャルカテーテルは末梢血管へのカテーテル挿入を可能にしたが，子カテーテルの内径が小さいため，造影能と塞栓物質の通過に問題がある．最近開発された，0.035inchガイドワイヤーが通過する内径が大きい子カテーテルを用いたコアキシャルシステム（Hanaco Disposable High-Flow Catheter）を肝動脈造影・塞栓術に使用する経験を得たので，造影能と塞栓物質の通過性が改善されたかどうかについて検討し，操作性や問題点について考察する．

対象と方法

1．コアキシャルカテーテルシステムの概要

親カテーテルは6F（外径2.0mm，内径1.5mm），ナイロン性で金属ブレード入りである．子カテーテルは4F（外径1.34mm，内径0.98mm），ポリエチレン製で0.035inchガイドワイヤーが通過する．子カテーテルの最大耐圧は330PSIでイオパミロン370を秒間6mlで注入する時の圧力は200PSIである．本システムは1990年4月に発売されたが，カテーテルの長さや形状は未定であった．当初RH型形状の親カテーテルで挿入を試みたが，カテーテル壁が薄く固いので総肝動脈への挿入には適さないと判断した．そこで，確実に腹腔動脈に挿入できること，ガイドワイヤーが肝動脈に向かい易いことを目的として，フック型で先端にわずかな肝動脈方向へのカーブをつけた．カテーテル先端にはテーパリングや側孔はない．全長は操作性を高めるため通常よりも短く，親カテーテル60cm，子カテーテル90cmとした（Fig. 1）．

カテーテル挿入の手順は，6Fのシースを介して0.035inchガイドワイヤーを先行させて親カテーテルを大動脈内に進め，上腸間膜動脈造影と腹腔動脈造影を施行．その後，親カテーテルを腹腔動脈の起始部に留置，二方活栓に逆止弁を取りつける．子カテーテルを親カテーテルの半ばまで挿入，ガイドワイヤーを操作して目的の肝動脈に先行させ固定し，子カテーテルを追随させた．ガイドワイヤーは0.035inchラジフォーカスアングル型を多用した．これらの手技は術者一人で施行可能であった．

2．操作性と造影能の検討

1990年7月から1991年9月までの間に大阪鉄道病院と京都府立医大病院で本コアキシャルシステ

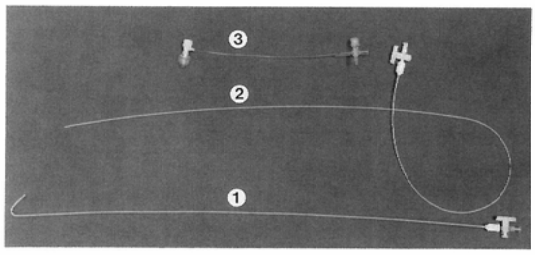

A

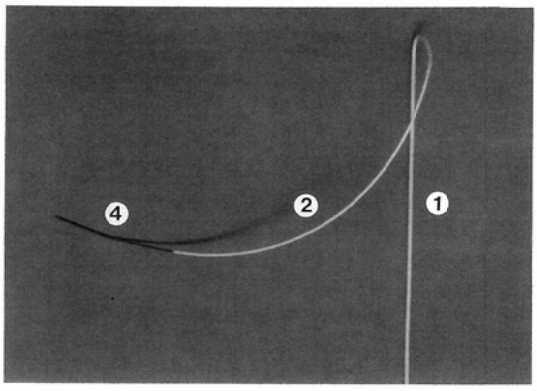

B

Fig. 1　The coaxial catheter system.
A：①；6 French outer catheter, ②；4 French inner catheter, ③；hemostatic valve. B：①；6 French outer catheter, ②；4 French inner catheter, ④；0.035 inch guide wire.

ムを使用して肝動脈造影を施行した44例（肝細胞癌35例，肝転移8例，その他1例）について検討した．撮影にはほとんどコンベンシャナルなカットフィルムを用い，その内43例に子カテーテルから肝動脈塞栓術を施行した．これらの症例について，子カテーテルにより造影された血管と右肝動脈前区域枝・後区域枝の起始部と左肝動脈 umbilical point 直前の直径を腹腔動脈造影のフィルム上で計測した．カテーテル挿入に伴う合併症の有無についても造影写真と診断のレポートから検討した．

3. 塞栓物質注入試験

ゼラチンスポンジ細片のカテーテル内通過性について検討した．メスとはさみでスポンゼルを細かく切り，0.5mm，1.0mm，1.4mm，2.0mmの篩い（JIS規格，Iida Manufacturing Co., Ltd. Osaka)を用いて，0.5mm～1.0mm未満，1.0mm～1.4mm未満，1.4mm～2.0mm未満の3種類の大きさの細片を作成した．スポンゼル細片を水に浮遊させたのちツベルクリンシリンジ（テルモシリンジ）に吸引し，数個まばらな状態で子カテーテルから注入した．対照として Tracker-18 Hi-Flow（Target Therapeutics Inc.）を用いて同様の方法を行った．この試験はそれぞれ3本の子カテーテル，Tracker カテーテルについて施行した．

結　果

操作性と造影能：親カテーテルを腹腔動脈・上腸間膜動脈に挿入することは容易で，造影能も十分であった．子カテーテルによる肝動脈造影は44症例すべてに成功し，計75回施行された．総肝動脈4回，固有肝動脈20回，右肝動脈11回，前区域枝7回，前上区域枝7回，後区域枝6回，後上区域枝3回，後下区域枝1回，中肝動脈（左肝動脈とは別分岐[5]）5回，左肝動脈11回であった．造影剤は秒間1～5mlで注入し，カットフィルムでも造影は良好であった．最初から本システムで始めた症例では，ほとんど他のカテーテルを追加使用することなく検査・治療が完了した．血管の選択は0.035inch アングル型のガイドワイヤーを操作して行うことが多かった．透視下で視認可能な子カテーテルとの相性は良く操作性は良好であった．造影あるいは塞栓のために右・中・左肝動脈の入れ分けを15例で施行したが，操作中に子カテーテルが大動脈内に反跳することはなかった．肝動脈塞栓術は44症例中43例に施行された．塞栓術のためだけに子カテーテルを区域枝より末梢に挿入した回数が7回あり，43例とも固有肝動脈より末梢から塞栓物質が注入された．子カテーテルは6例で目的とした血管に挿入できず，5例は中枢側の肝動脈からの塞栓術となり，1例は子カテーテルを介して Tracker-18を用いた．合併症としては軽度のスパスムが6回の造影で認められたが，診断や塞栓物質注入に支障を来すことはなかった．カテーテルおよびシース抜去後の圧迫止血時間については，大半の症例で10～15分であった．

Table 1 Diameter of Hepatic Arteries on Celiac Angiogram in 44 Patients

Diameter(mm)	Catheterized	Rt. Anterior	Rt. Posterior	Lt. hepatic
~0.99	0	0	0	0
1.00~1.49	1	1	0	0
1.50~1.99	1	3	1	1
2.00~2.49	6	6	10	6
2.50~2.99	7	4	3	12
3.00~3.49	18	11	16	17
3.50~3.99	5	5	3	1
4.00~4.49	12	11	8	6
4.50~4.99	6	1	1	0
5.00~	19	2	2	1

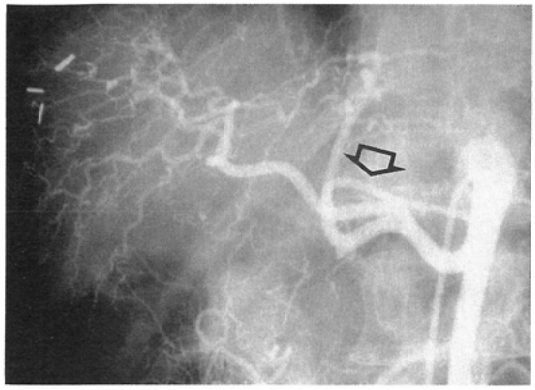

A

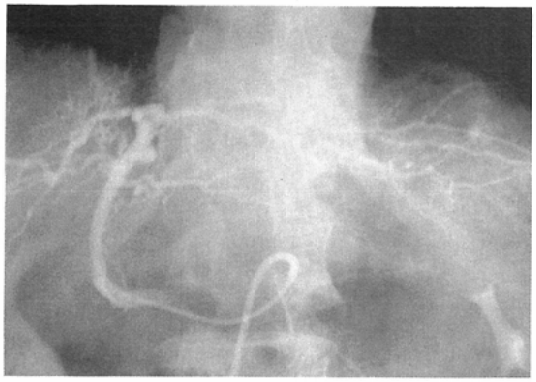

B

D

Fig. 2　Case 1

A : Superior mesenteric arteriogram using the 6F outer catheter shows right gastric artery (arrow) originating from left hepatic artery. B, C : Left hepatic arteriogram using the 4F inner catheter (black arrow) shows recurrent tumor (white arrow). Consequently chemoembplization has done successfully. D, E : Right hepatic arteriogram using the 4F inner cathether reveals recurrent nodules (arrow).

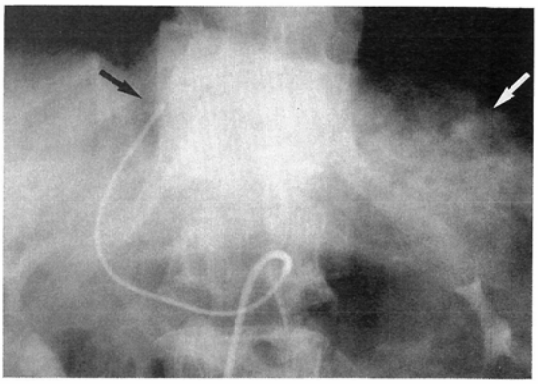

C

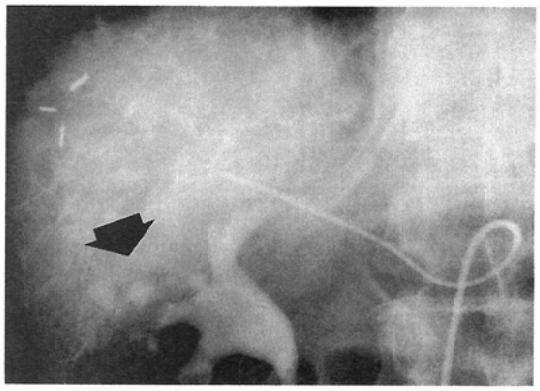

E

造影された血管の直径をTable 1に示す．1mm未満のものはなく，2mm未満も2例のみである．5mm以上が19例認められた．一方，前区域枝・後区域枝・左肝動脈の直径は6例を除いて2mm以上であり，1mm未満はなかった（Table 1）．

塞栓物質注入：数回の注入をくり返したが0.5mm～1.0mm未満，1.0mm～1.4mm未満，1.4mm～2.0mm未満の3種類の大きさの細片すべてについて通過はスムーズであった．注入の途中塞栓物質がカテーテル内に存在する時に，5mlの

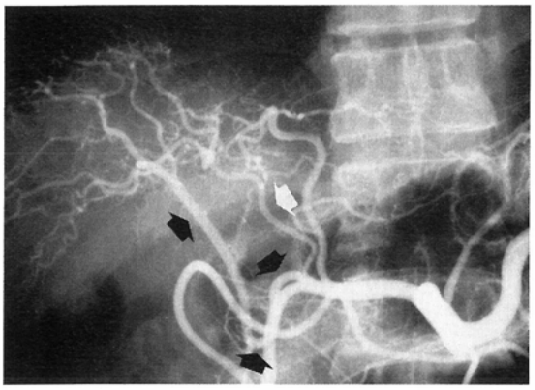

A

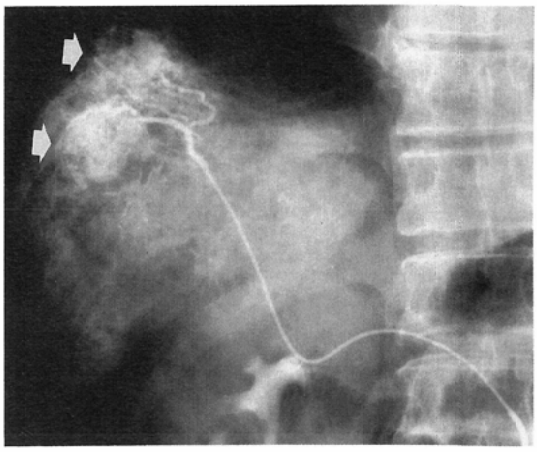

B

C

Fig. 3 Case 2
A : Celiac arteriogram using the 6F outer catheter shows curved right hepatic artery (black arrow) and middle hepatic artery (white arrow). Left hepatic artery is originating from common hepatic artery. B : The 4F inner catheter is advanced into anterior branch of right hepatic artery. Tumor stains (arrow) are obvious. C : The inner catheter is also advanced into middle hepatic artery.

シリンジで吸引したところ，0.5mm～1.0mm未満，1.0mm～1.4mm未満まで通過はスムーズであった．Tracker-18 Hi-Flowで同様の試験を施行したところ，0.5mm～1.0mm未満では注入はスムーズであった．1.0mm～1.4mm未満，1.4mm～2.0mm未満でも注入することは可能であったが，通過はスムーズではなく抵抗があった．吸引については，0.5mm～1.0mm未満でも不可能であった．

症　例

(1) 55歳男性，肝細胞癌手術後再発．親カテーテルによる上腸間膜動脈造影により，総肝動脈が分岐し胃十二指腸動脈は起始部で結紮されている像が認められる（Fig. 2A）．太い右胃動脈（矢印）が左肝動脈から分岐しているため，塞栓術施行にあたってはカテーテルをより末梢まで進めなければならない．子カテーテルによる左肝動脈造影で，外側区域に腫瘍濃染が認められる（白矢印）ため，塞栓術を施行した．カテーテル先端（黒矢印）は右胃動脈よりも末梢にあり，安全に十分な塞栓術が可能であった（Fig. 2B, C）．さらに子カテーテルで右肝動脈造影（Fig. 2D, E）を施行したところ，腫瘍濃染（矢印）が認められるため，この部の塞栓術を施行した．この際，左右肝動脈の入れ

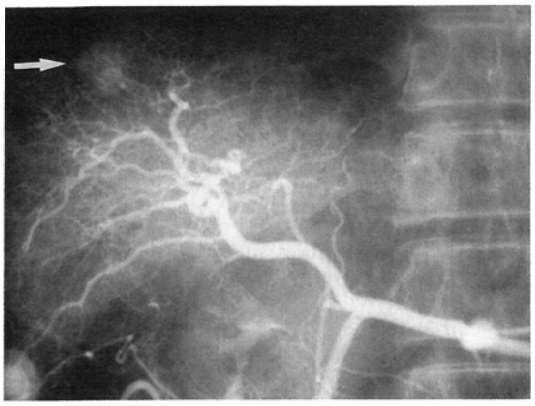

A

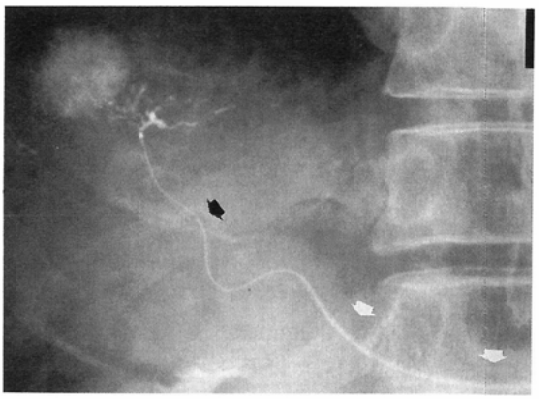

B

Fig. 4　Case 3
A : Common hepatic arteriogram using the 4F inner catheter shows a tumor stain (arrow) in the anterior superior segment of the liver. B : A Tracker-18 catheter (black arrow) is advanced into the tumor vessel through the 4F inner catheter (white arrow).

分けのため子カテーテルからガイドワイヤーを操作したが，親カテーテルで上腸間膜動脈を確保してあるため，余裕をもって先端の方向を変えることができた．

（2）60歳男性，肝細胞癌．親カテーテルによる腹腔動脈造影（Fig. 3A）では腫瘍濃染は不明．左肝動脈は総肝動脈から分岐，右肝動脈（黒矢印）は中肝動脈（白矢印）と共通幹である．子カテーテルによる前区域動脈造影で2個の腫瘍濃染（矢印）が明らかで（Fig. 3B），ひき続き動脈塞栓術を施行した．さらに子カテーテルを総肝動脈までもどし，アングル型ガイドワイヤーを操作してDSAによる中肝動脈造影（Fig. 3C）・左肝動脈造影を施行したが，明らかな腫瘍濃染は認めなかった．本例では右肝動脈に著明な屈曲が認められたが，子カテーテルの追随性は良好であった．

（3）66歳男性，肝細胞癌．子カテーテルからの総肝動脈造影（Fig. 4A）で前上区域に腫瘍濃染（矢印）が認められる．0.035inch ラジフォーカスアングルガイドワイヤーの選択的挿入は困難であったため，子カテーテル内にTracker-18を挿入し，付属のプラチナガイドワイヤーを用手屈曲させて挿入したところ，腫瘍血管への超選択的カテーテル挿入が可能になった（Fig. 4B 黒矢印はTracker-18，白矢印は子カテーテル）．

考　察

固有肝動脈に対するcatheterizationには，1）preshaped catheter 法，2）catheter exchanged 法，3）balloon catheter 法が一般に行われる[6)~8)]．さらに肝動脈末梢の分枝にカテーテルを進めるためには，long tapering catheter や PU カテーテルをガイドワイヤーに追随させるガイドワイヤー先行法[1)7)8)]が用いられる．今回我々が用いたのはコアキシャル法であり，子カテーテルはガイドワイヤーに加え，親カテーテルでも支えることになる．そのため子カテーテルが大動脈内に反跳することはなく，ガイドワイヤー先行法よりも優れていると考える．とくに腹腔動脈が大動脈より尾側に分岐していたり，肝動脈が上腸間膜動脈から分岐する場合や，左右の肝動脈に入れ分ける場合に有用である．しかし，従来のコアキシャルシステムは子カテーテルの内径が小さいため[9)]，操作性に劣り造影能も不十分であった．内径を大きくすればこれらの欠点を解消できるが，親カテーテルの外径が大きくなる傾向にあった[10)]．ところが，本コアキシャルシステムでは子カテーテルの内径が大きいが，親カテーテルの外径は大きすぎない．使用するガイドワイヤーのサイズはシースから子カテーテルまで0.035inch のみであり，簡便で使い勝手は良好であった．透視下で確認可能な子カ

テーテルとラジフォーカスガイドワイヤーとの相性は良く，アングル型を利用することにより，血管の選択性が向上した．子カテーテルの流量は大きく，カットフィルムでも良好な総肝動脈造影像が得られた．塞栓物質の通過性については2mm未満のゼラチンスポンジ細片がスムーズに注入でき，1.4mm未満の細片は吸引できることが判明した．実際の肝動脈塞栓術では，よほど大きなshuntがないかぎり2mmまでの細片が使用されるので，注入に関しては十分と考えられる．透視下で慎重に注入して行けば吸引することはほとんどないが，1.4mm未満の細片は吸引できるので必要以上の塞栓を避ける場合にも有用である．カテーテル抜去後の止血に関しては，重度の肝硬変を合併している患者で20分以上圧迫することがあったが，ほとんどの症例で10～15分で済んでおり，親カテーテルの外径が6Fあることが術後止血の障害とはならなかった．当初，子カテーテルを肝動脈に導き易いように親カテーテルの形状をRH型にしたが，先端が固いため総肝動脈から末梢に挿入するのは適当でないと判断した．フック型に近いものにしたところ，大動脈の一次分枝に挿入が容易で安定性に優れており，かえって都合が良かった．したがって，本システムでは親カテーテルで腹腔動脈・上腸間膜動脈造影を施行し子カテーテルで総肝動脈から末梢の超選択的造影と塞栓術を分担することになる．親カテーテルは秒間10ml以上で造影剤を注入する門脈描出を目的とした造影でも，大動脈内に反跳することはなかった．子カテーテルを用いたカットフィルム造影でも総肝動脈から亜区域枝まで良好な造影像が得られるため，最初から本システムで始めた症例では，ほとんど他のカテーテルを追加使用することはなかった．

最近開発されたTracker Catheterやマイクロカテーテルなどは，柔軟で優れた超選択性を備えている．しかし，内径が小さいため流量も少なく，カットフィルムでの肝動脈造影には無理がある．DSAを用いれば造影能に関しては問題ないが，DSAステレオ撮影は一般化しておらず，腫瘍血管の同定が血管の重なりのため紛らわしい時には，カットフィルムでのステレオ撮影のほうが望ましい場合もある．Tracker-18 Hi-Flowで2mmの近くの細片まで注入可能であることは臨床的にも予測が可能であったが，1mm以上ではかなりの注入圧が必要でありスムーズな注入は困難である．吸引に関しては0.5mm以上の細片では難しく，Tracker-18 Hi-Flowを用いてゼラチンスポンジ細片を注入する際の留意点となろう．

今回の検討で，子カテーテルは6例で目的血管まで挿入できなかったが，そのなかには分岐角度が急であったり屈曲が著明であったためガイドワイヤーさえ挿入できないものが4例含まれている．他には，血管径が1mm以下と細いので挿入をためらった症例，腹腔動脈の起始部が狭窄しており親カテーテルの固定が不十分になった症例がそれぞれ1例あった．カテーテル挿入の難易は，目的肝動脈までの分岐の回数と角度および血管の屈曲に左右されるところが大きいことは明らかである．しかし，屈曲の角度などは3次元の要素があり，フィルム上で正確に評価するのは困難である．一方，目的とする血管の直径が小さい場合も挿入困難であると予想される．本システムの子カテーテルは外径が4Fと大きいため，とくに注目すべきところである．実際の症例では，子カテーテルは腹腔動脈造影像で1mm以上の直径を持つ血管に挿入されており，その大半は2mm以上であった．ところが，肝動脈区域枝の直径も多くは2mm以上あるため，多くの症例で挿入可能であったものと考えられる．すなわち，4Fサイズの子カテーテルでも多くの症例で区域肝動脈塞栓術が施行可能であると考えられる．佐藤ら[11]が区域肝動脈塞栓術における超選択的catheterizationについて検討し，肝右葉前区域枝・後区域枝および左葉枝には5.5Fのカテーテルか先端4.5Fのロングテーパーカテーテルを使用したと報告していることからも裏付けられる．

合併症としては，軽度のスパスムが6例に認められた．ガイドワイヤーとカテーテルの両者により生じたものである．ミリスロール動注[12]などを用いることにより，造影や塞栓術に支障を来すことはなかった．しかし，子カテーテルの柔軟性に

関しては材質を変更するなどしてさらに改善して行く必要がある．そうすれば，ガイドワイヤーに対する追随性がいっそう向上し，ガイドワイヤー自体もさらに柔軟で安全なものが使用できるようになる．当然，スパスムも起こりにくくなると考えられる．外径を小さくすれば，細い血管に挿入するのには有利であるが，内径を保ったままこれ以上小さくするのには限界があり，本システムの長所が損なわれる恐れもある．したがって，本システムで挿入可能な血管径には限界があるが，前述のように多くの症例でsegmental TAEが施行可能である．また，子カテーテル内を3FのTracker 18が通過するため，必要に応じて三重管法としてさらに細い血管にもアプローチ可能であることをつけ加えたい．

おわりに

子カテーテルに0.035inchガイドワイヤーを使用可能なコアキシャルシステムの有用性について評価した．本システムの特徴は，子カテーテルの内径が大きいが，親カテーテルの外径は大きすぎないことである．使い勝手が良く簡便であり，肝動脈末梢枝の造影・塞栓術に適している．今後さらに改善を加え活用して行きたい．

文　献

1) 大野浩司，山下正人，秋本昌一，他：肝細胞癌の血管造影，臨床画像，6：45—57, 1990
2) Chuang VP: Superselective hepatic tumor embolization with Tracker-18 catheter. J Intervent Radiol 3: 69—71, 1988
3) 堀　信一，竹内規之，鳴海善文，他：Flow direct microcatheterによる肝動脈塞栓術，臨放，33：377—381, 1988
4) Uchida H, Ohishi H, Matsuo N, et al: Transcatheter hepatic segmental arterial embolization using lipiodol mixed with an anticancer drug and gelfoam particles for hepatocelluar carcinoma. Cardiovasc Intervent Radiol 13: 140—145, 1990
5) 吉村　均，本田伸行，大上庄一，他：肝血造影における左葉内側区域動脈枝の同定—M-pointの有用性について—，臨放，29：457—462, 1984
6) 井戸邦雄，平松京一：腹部血管造影のコツ，画像診断，4；828—840, 1984
7) 草野正一，村田晃一郎，大内　寛，他：選択的肝動脈カテーテル挿入術の標準化—long tapered curved catheter法，日本医放会誌，45：807—820, 1985
8) 打田日出夫，吉岡哲也，阪口　浩，他：腹腔動脈・上腸間膜動脈造影，臨放，33：1319—1349, 1988
9) 鈴木　敞，川部克己：腹腔外科と動脈撮影，臨外，22：103—114, 1971
10) 久保田仁，光島　徹，大城宏之，他：コアキシアルカテーテルによる肝動脈塞栓術，臨放，32：455—460, 1987
11) 佐藤　修，折田日出夫，西峯　潔，他：抗癌剤混入Lipiodol併用肝動脈塞栓術における超選択的catheterizationの検討，臨放，35：685—690, 1990
12) 藤田正人，佐藤　修，高橋　健，他：ニトログリセリン注射剤の肝動脈拡張作用とカテテリゼーションにおける有用性，交通医学，43：343—346, 1989