Osaka University Knowledge Archive

Title	肺癌術後の肺内転移巣の高分解能Thin-section CT像
Author(s)	栗山, 啓子; 門脇, 弘一; 鳴海, 善文 他
Citation	日本医学放射線学会雑誌. 1989, 49(1), p. 48-54
Version Type	VoR
URL	https://hdl.handle.net/11094/18094
rights	
Note	

Osaka University Knowledge Archive : OUKA

https://ir.library.osaka-u.ac.jp/

Osaka University

日本医放会誌：49（1），48—54，1989（平1）

肺癌術後の肺内転移巣の高分解能 Thin-section CT 像

大阪府立成人病センター放射線診断科
栗山　啓子　門脇　弘一　鳴海　善文
藤田　真　佐藤　正之　酒井　淑子
田中　元　梶田　明義　藤野　保定

（昭和63年4月5日受付）
（昭和63年8月10日最終原稿受付）

Thin-Section Computed Tomography of Intrapulmonary Metastases After Surgical Resection for Lung Cancers

Keiko Kuriyama, Koichi Kadowaki, Yoshifumi Narumi, Makoto Fujita,
Tadayuki Sato, Yoshiko Sakai, Hajime Tanaka,
Akiyoshi Kajita and Yasusada Fujino
Department of diagnostic Radiology, The Center for Adult Diseases, Osaka

Research Code No. : 506.1

Key Words : Lung cancer, Lung metastasis, CT

To evaluate the morphology of small peripheral intrapulmonary metastases of lung cancers, we studied thin-section computed tomography (CT) images of 12 lesions in 5 cases (1 squamous cell carcinoma, and 4 papillary adenocarcinomas). All lesions were resected, and histopathological diagnosis of them was performed in comparison with primary lesions to differentiate multiple primary lung cancers from intrapulmonary metastases.

Thin-section CT images showed mildly lobulated nodules in connection with supplying pulmonary vessels, however, indented pleura and vascular convergence were less frequently seen in intrapulmonary metastases in contrast with primary lung cancers.

Thin-section CT is helpful for distinguishing multiple primary lung cancers from intrapulmonary metastases in patients with a history of surgical resection for lung cancers.

はじめに

肺癌は他臓器の癌に比べて予後の悪い癌の一つであり，近年肺癌死亡率は著しい増加を示し，今後も増加するものと推定される．その一方で，早期発見・早期治療を目的とした集団検診の普及により治癒切除可能な症例の発見が増加している．

肺癌（非小細胞癌）において，原則として遠隔転移を有するⅣ期以外は治療の主体は外科的切除であり，その治療成績は年々向上している．われわれの施設における肺癌外科治療の成績は，5年生存率40％であり，これは初期の成績と比較すると格段に向上している．

術後の経過における肺内転移の発生は，その予後に大きな影響を与えるために，肺内転移においても手術適応の是非は別として早期発見・早期治療は強調されることと思われる．

肺癌は血行性・リンパ行性および経空性の3経路によって肺および遠隔部位に転移するが，いずれの経路によっても肺内転移巣が孤立性もしくは限局性（1区域か1葉に集簇性）の分布をする場合に，われわれは脳・骨などの肺以外の臓器に遠隔転移がなければ，肺機能の許すかぎり外科的切

Table 1　Patient clinical and pathological data

Case/Age/Sex	1st operation	Clinical stage	Histology	2nd operation	Interval time	CT findings of metastases	Preoperative cytologic diagnosis
1 55 M	Lt pneumonectomy	p-$T_3N_0P_0$ Stage III	Squamous cell ca. mod. diff.	Rt S^6 segmentectomy	1yr5m	mildly lobulated cavitary nodule 20×18mm	not done
2 59 M	Lt upper lobectomy	p-$T_1N_2P_1$ Stage III	Papillary adenoca. mod. diff.	Rt upper wedge resection	1yr10m	lobulated nodule with irregular border 12×11mm	adenoca.
3 66 F	Rt middle lobectomy & wedge resection of lower lobe	p-$T_1N_2P_0$ Stage III	Papillary adenoca. mod. diff.	Rt lower lobectomy	7yr3m	multiple fluffy nodules with localized distribution 8×7, 10×9, 13×8, 13×11mm	not done
4 58 F	Rt upper lobectomy	p-$T_2N_1P_1$ Stage II	Papillary adenoca. well. diff.	Lt upper lobectomy	4yr10m	lobulated fluffy nodules 22×19, 4×3mm	negative
5 66 M	Lt upper lobectomy	p-$T_3N_0P_1$ Stage III	Papillary adenoca. mod. diff.	Rt upper lobectomy	1yr3m	conglomerated multiple fluffy nodules 8×6, 9×10, 13×10, 13×11mm	adenoca.

除を試みている．

肺癌術後の経過観察中に肺野の腫瘤影および限局性の浸潤影を認めた場合に，肺内転移の他に結核などの良性病変や異時性肺多発癌の可能性もあり，治療方針および手術適応の決定のために良性・悪性の鑑別診断のみならず正確な病変の進展範囲を把握することが必要となる．われわれは，原発巣と肺内転移巣の鑑別の参考とするために，肺内転移巣に対して外科切除が施行され，病理組織学的検討の行なわれている5症例12病巣の高分解能 Thin-section CT 像を検討したので報告する．

対象および方法

1986年2月から1987年12月までの期間に大阪府立成人病センター放射線診断科でCT検査を施行し，外科切除により病理組織診断がなされている肺癌術後の肺内転移5症例12病巣に対し検討を加えた．患者の性別は男3例女2例で，年齢は55歳から69歳で平均61歳であった．組織は扁平上皮癌が1例，中・高分化型乳頭腺癌が4例であった．原発巣術後の臨床病期は Stage II が1例，Stage III が4例と手術例のうちでは比較的臨床病期は高かった．原発巣の手術時より肺内転移の発見までの期間は1年1カ月から7年1カ月で平均3年1カ月であり，肺内転移巣の術前に経気管支鏡的擦過細胞診により1例，経皮的肺針性検により1例に腺癌細胞が証明されているが，他の3例については1例は経気管支鏡的擦過細胞診陰性であり，他の2例は確定診断を試みていない（Table 1）．

使用したCT装置はGE社製CT/T9800で，スキャンはすべて最大吸気の状態で行なった．肺内転移巣の検索のために全肺をスライス厚10mm，スキャン間隔10mmで検査後，病巣の位置決めを行ない，病巣の濃度・空間分解能を上げてより詳しく描出するためにスライス厚1.5mm，スキャン間隔3mm，FOV 13cm，Matrix 512にて高分解能 thin-section CT 像を得，腫瘤性病変や血管・気管支の辺縁を鮮明にする bone detail algorithm にて画像処理を行なった．

肺内転移の病理診断は初回手術時の原発巣と肺内転移巣の病理組織標本を対比し，組織型・組織亜型・分化度が一致し，同一の組織像を呈するものを肺癌の肺内転移とした．

結　果

肺癌の肺内転移巣5症例12病巣（単発例2，複数集簇例3）の占拠部位，形，分葉傾向，辺縁の性状，胸膜との関係，血管・気管支との関係，腫瘤影の濃度，腫瘤影内の細気管支透亮像について検討を行なった．

病巣の大きさは最大径が4mmから22mm，平均12mmで，占拠部位は2例を除き全てが肺野末梢部に分布していたが，胸膜に接するものや胸膜直下のものは12病巣中2病巣であった．形は円形を呈するものが半数，楕円形が半数であり，分葉の程度は殆ど認めないか軽度のものが9病巣であった．辺縁の性状は比較的鮮明であるものが8病巣であるが，過誤腫などの良性の結節性病変に比べると胸部単純写真では辺縁が鮮明であってもCT像はやや不鮮明であった．

胸膜との関係は病巣の占拠部位が胸膜の近傍にあっても，胸膜陥入像を伴わないものが10病巣あり，胸膜陥入像を高頻度に認める原発性肺癌に比べて特徴的であった．血管の集束像はないか軽度のものが10病巣と多く，血行性の転移の特徴である肺動脈との連続性は9病巣において良好に描出された．

腫瘤内濃度は腺癌において大部分は淡いものが多く，腫瘤影内に細気管支透亮像を認めるものが6病巣あった．扁平上皮癌例において腫瘤内濃度はやや高く，中心部に比較的大きな空洞を伴っていた．

全ての病巣において明らかな石灰化巣は検出できなかった．

病理組織所見では，扁平上皮癌の肺内転移例では圧排性の進展を呈し，中央に壊死性の空洞を認めた．腺癌の肺内転移例は全て原発巣と同じ中・高分化型乳頭腺癌であり，3症例10病巣において肺胞腔を保ちながら肺胞壁に沿って周囲の肺組織へ進展する部分が認められた．

原発巣術後の臨床病期は手術症例（Stage IVの遠隔転移を含まない）では進行したものが比較的多く，これは肺多発癌において第1癌の臨床病期が比較的早期のものが多いのと対象的であった．

症　例

症例1（症例No. 1, Fig. 1a, b）

55歳男性．1年3ヵ月前に扁平上皮癌（Stage III）にて左肺切除を受けている．胸部X線像にて右中肺野に，空洞を有する辺縁比較的鮮明な腫瘤影を認め，抗結核剤療法を試みるも増大するために肺内転移と診断し，右S^6の区域切除を行なった

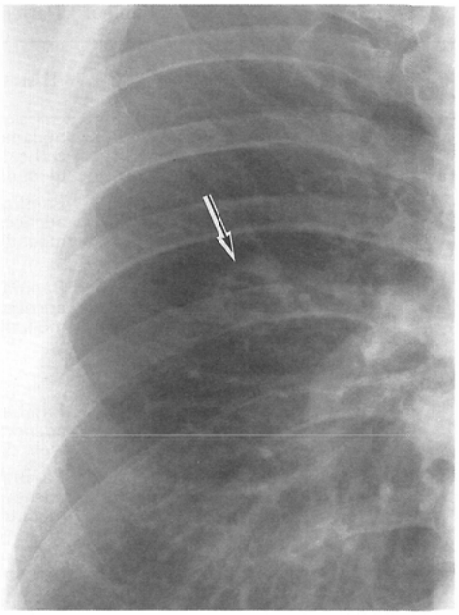

a

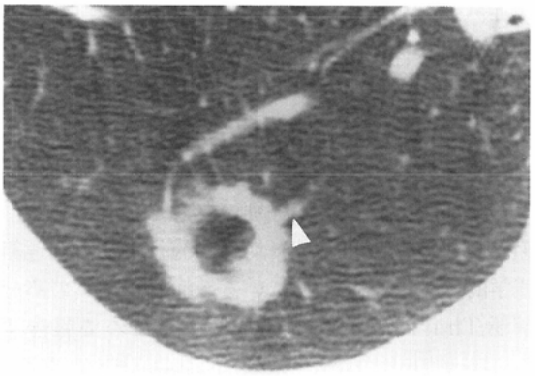

b

Fig. 1　Case 1 ; A 55-year-old man with a history of left pneumonectomy for squamous-cell-carcinoma of the lung. (a), Chest radiograph shows cavitary mass (arrow) in the right middle lung. (b), Preoperative thin-section CT shows mildly lobulated mass with central cavitation in right S^6, and pulmonary artery is seen passing into the lesion (arrowhead).

(Fig. 1a)．術前のCT像では右S^6末梢部に辺縁やや不鮮明な軽い分葉傾向を有する直径20mmの空洞を有する腫瘤影を認める．空洞壁は5～8mmと比較的厚く内面は不整で，肺動脈との連続性が

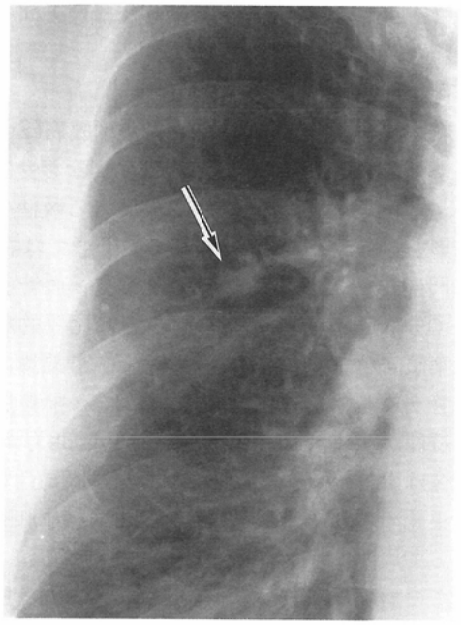

a

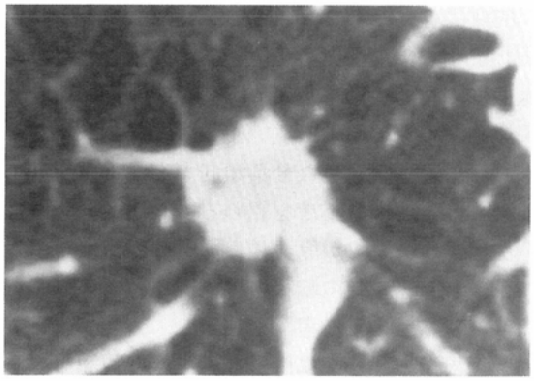

b

Fig. 2　Case 2 ; A 59-year-old man with a history of left upper lobectomy for papillary adenocarcinoma of the lung. (a), Chest radiograph shows well defined nodule (arrow) in the right middle lung. (b), Preoperative thin-section CT shows nodule with irregular border in right S^2.

明瞭に描出されている(Fig. 1b)．病理組織像は中分化型扁平上皮癌で中央に腫瘍壊死を呈する部分を認め，周囲正常肺組織に対して圧排性の増殖を呈する転移性肺癌であった．

症例２（症例 No. 2, Fig. 2a, b）

59歳男性．１年９カ月前に中分化型乳頭腺癌

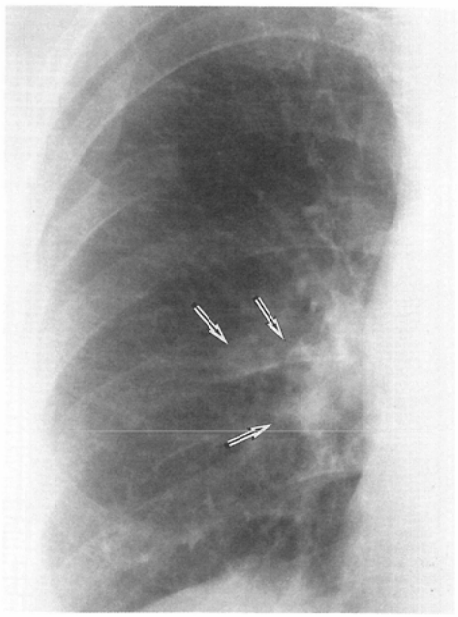

a

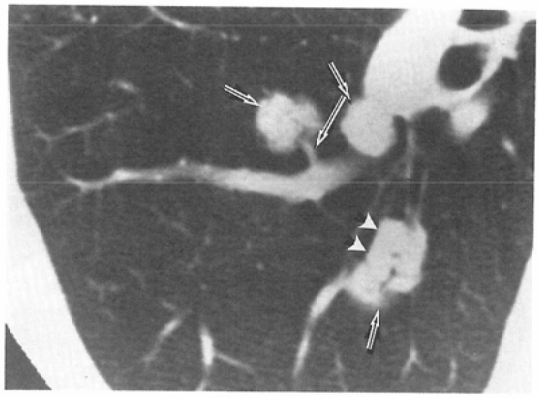

b

Fig. 3　Case 3 ; A 66-year-old woman with a history of right middle lobectomy for papillary adenocarcinoma of the lung. (a), Chest radiograph shows multiple nodules (arrows) in the right hilar region. (b), Preoperative thin-section CT shows multiple lobulated nodules (arrows) with fluffy density in right S^6, and pulmonary artery is seen passing into the lesion (long arrow). Advancing margin is restricted by bronchial wall (arrowheads).

(Stage III)にて左上葉切除を受けている．胸部Ｘ線像にて右中肺野に，辺縁鮮明な小結節影を認める（Fig. 2a)．術前の CT 像では右 S^2中間部に辺

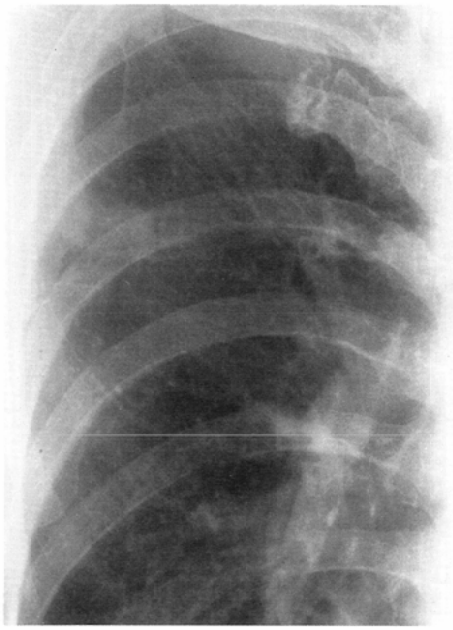

a

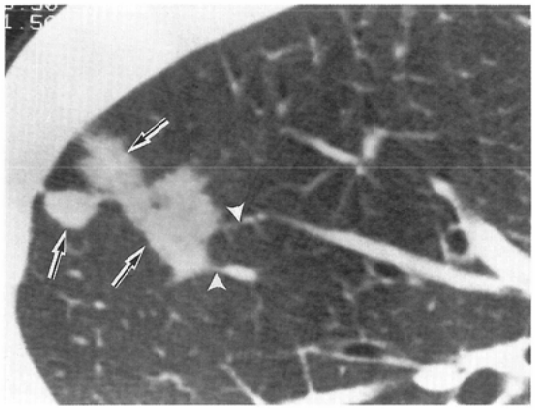

b

Fig. 4　Case 5 ; A 66-year-old man with a history of left upper lobectomy for papillary adenocarcinoma of the lung. (a), Chest radiograph shows patchy shadow in axillary portion of the right upper lung. (b), Preoperative thin-section CT shows multiple conglomerated nodules with fluffy density (arrows), and pulmonary artery is seen passing into the lesion (arrowheads).

縁鮮明で不整な分葉傾向を有する直径12mm の結節影を認める．周囲血管影の軽度の集束像を伴っている(Fig. 2b)．病理組織像は中分化型乳頭腺癌で初回手術時の原発巣の病理組織像と同一であり肺内転移の可能性が大きい．

症例 3 （症例 No. 3, Fig. 3a, b）

66歳女性．約 7 年前に中分化型乳頭腺癌(Stage III) にて右中葉切除および下葉部分切除を受けている．胸部 X 線像にて右肺門部に重なる数個の小結節影を認める(Fig. 3a)．術前の CT 像では右 S^6 で肺門部から中間部にかけて気管支・血管影にそって分布する直径1cm 前後の辺縁比較的鮮明な分葉傾向を有する結節影を認める．腫瘤影内に細気管支透亮像を認め，栄養血管である肺動脈との連続性が明瞭に描出されている(Fig. 3b)．病理組織像は中分化型乳頭腺癌で右下葉に限局性して 4 病巣認められ，腫瘍内に原発巣と同様に肺胞壁に沿って周囲に増殖する部分が認められる．4 病巣全ての病理組織像が原発巣と同一であり，肺癌の転移と考えられる．

症例 4 （症例 No. 5, Fig. 4a, b）

66歳男性．1 年 1 ヵ月前に中分化型乳頭腺癌 (Stage III)にて左上葉切除を受けている．胸部 X 線像にて右上肺野外套部に，辺縁不鮮明な淡い浸潤影を認める (Fig. 4a)．術前の CT 像では右 S^3 末梢部に辺縁不鮮明な分葉傾向を有する直径1cm 前後の小結節影の集簇を認める(Fig. 4b)．病理組織像は 4 病巣全てが原発巣と同一の組織像を呈しており，肺癌の肺内転移の可能性が大きい．

考　察

肺癌術後の経過中に肺野に孤立性の腫瘤影もしくは限局性の浸潤影を認めた場合に，肺内転移か異時性肺多発癌かの診断は治療方針および手術適応の決定のために必要である．しかしながら，異時性肺多発癌の場合でも肺内転移の場合でも病巣が小さく確定診断が困難である場合が多く，CT 検査を含めた画像診断が必要となる[1)~3)]．また経気管支鏡的擦過細胞診や経皮的肺針生検で同一の組織が証明された場合でも，悪性病変の確定診断は可能であるが，原発巣なのか転移巣なのかの鑑別診断は困難であり，CT 検査を含めた画像診断の役割は同様である[4)]．

肺癌では血行性転移が高頻度にみられ，転移頻度の最も多いのは肺である．また組織型別では扁

平上皮癌で転移率が低く，腺癌が高率であり，なかでも肺転移が最も高頻度である[5]．

原発巣がなんであれ，一般に血行性の肺転移は肺実質の外1/3(皮質部)でかつ下葉に多い．また，胸部単純写真では辺縁が滑らかで鮮明であり，扁平上皮癌からの肺内転移巣は中心部に空洞を伴いやすい[5]．

肺皮質部における肺内転移巣の腫瘍血管は殆どが肺動脈であり[6)7)]，これらの関係を描出するためには従来の10mmの厚みのCTスキャンでは末梢部肺血管の描出が不鮮明であり，スキャンの厚みが薄く濃度・空間分解能の良いthin-section CTが有用である[6)~8)]．また，良性の結節性病変との鑑別診断のために病巣内の石灰化巣の描出やCT値の定量を行なう際に，対象とする病変が小さい場合に高分解能thin-section CTが有用である[9)~11)]．

肺癌の転移部位での増殖・進展の様式は扁平上皮癌で圧排性の増殖を呈したのに対し，腺癌では原発巣同様に肺胞壁に沿って癌細胞が連続的に増殖するものがみられ，肺内転移巣が良性の腫瘤性病変と比べthin-section CT像で辺縁がやや不鮮明であったことに相当するものと思われる[12)~14)]．

肺多発癌も含めて原発性肺癌のthin-section CT像と肺癌の肺内転移巣は胸膜陥入像や血管・気管支の集束像といった周囲の2次変化が少なく，腫瘤影自体も円形・楕円形が多く，分葉の程度も軽度であった．

病理組織学的にも腺癌の肺内転移において，原発巣と同一の進展様式を呈し，壊死傾向も少なく，初回手術時の原発巣の病理像と対比し，同一であれば転移巣と診断しており，厳密な意味での鑑別は非常に困難である．よって画像診断においても病理診断の枠を越えることは難しく，現在この領域での診断の限界と思われる．

肺癌の肺内転移に対し，積極的に外科切除も含めて治療することの是非はこれからの予後の評価に委ねるとして，肺多発癌が原発性肺癌と同様に積極的に縦隔リンパ節隔清を行なうのに対し，肺内転移に対しては基本的には肺機能の温存のために部分切除もしくは区域切除が選択される場合が多い[15]．よって肺内転移と肺多発癌との鑑別診断は治療方針の選択のために必要であり，かつ画像診断の占める役割は重要である．

CTは肺の全ての部位にわたり病変を描出でき，術後変化の加わった肺においても比較的小型の病変であっても描出され，肺血管・気管支との関係を正確に把握することが可能で，今回われわれが検討した肺癌術後の肺内転移巣の描出においても，肺多発癌を含めた原発性肺癌と同様に有用であった[3)16)17)]．

稿を終るにあたり，病理所見について御教示いただきました本院病理部建石龍平先生に謹んで感謝の意を表します．

文　献

1) Martini N, Melamed MR: Multiple primary lung cancers. J Thorac Cardiovasc Surg 70: 606—612, 1975
2) 谷村繁雄，梶田正文，土屋了介，他：多発性原発性肺癌の診断・治療および予後，肺癌，22: 45—51, 1982
3) 栗山啓子，三谷　尚，鳴海善文，他：同時性肺多発癌（末梢型腺癌）に対する高分解能Thin-section CTの応用，日本医放会誌，48: 687—693, 1988
4) Chung MT, Padilla ML, Teistain AS: Flexible fiberoptic bronchoscopy in metastatic cancer to the lungs. Cancer 52: 1949—1951, 1983
5) 岡田慶夫，赤嶺安貞：肺癌の転移，Medicina, 12: 1812—1816, 1975
6) Milne ENC: Circulation of primary and metastatic pulmonary neoplasms. AJR 100(3): 603—619, 1967
7) Milne ENC: Pulmonary metastases: Vascular supply and diagnosis. Int J Radiat Oncol Biol Phys 1: 739—742, 1976
8) Milne ENC, Zerhouni EA: Blood supply of pulmonary metastases. J Thorac Imag 2(4): 15—23, 1987
9) Siegelman SS, Zerhouni EA, Leo FP, et al: CT of the solitary pulmonary nodule. AJR 135: 1—13, 1980
10) Siegelman SS, Khouri NF, Leo FP, et al: Solitary pulmonary nodules: CT assessment. Radiology 160: 307—312, 1986
11) Siegelman SS, Khouri NF, Scott WW, et al: Pulmonary hamartoma: CT findings. Radiology 160: 313—317, 1986
12) 田中建蔵：肺癌の発育進展と間質，癌の臨床，14: 235—242, 1968
13) 会美知明：肺癌の発育形態に関する病理学的なら

びにX線学的研究，日胸外会誌，17：710—742, 1969
14）田内　久，三浦　馥，折茂謙一，他：肺癌の発育進展についての病理学的考察，癌の臨床，14：24—30, 1968
15）井上権治，原田邦彦，越智友成，他：肺癌に対するlimited operation，肺癌，19：1—9, 1979
16）Kuriyama K, Tateishi R, Doi O, et al：CT-pathologic correlation in small peripheral lung cancers. AJR 149：1139—1143, 1987
17）栗山啓子，梶田明義，藤野保定，他：肺野部小型肺癌に対するThin-section CTの有用性．肺癌，27(6)：671—678, 1987