The University of Osaka
Institutional Knowledge Archive

Title	膀胱癌の深達度診断におけるdynamic MRIの有用性についての再検討 : T2強調像,経尿道的超音波断層法(TUUS)との比較
Author(s)	水野, 恵子; 佐々木, 泰輔; 斉藤, 陽子 他
Citation	日本医学放射線学会雑誌. 2001, 61(9), p. 496-501
Version Type	VoR
URL	https://hdl.handle.net/11094/18097
rights	
Note	

The University of Osaka Institutional Knowledge Archive : OUKA

https://ir.library.osaka-u.ac.jp/

The University of Osaka

膀胱癌の深達度診断におけるdynamic MRIの有用性についての再検討：T2 強調像，経尿道的超音波断層法(TUUS)との比較

水野　恵子[1)]　佐々木泰輔[2)]　斉藤　陽子[2)]　板橋　陽子[2)]
三浦　弘行[2)]　淀野　　啓[2)]　阿部　由直[2)]　川口　俊明[3)]

1)岩手県立中央病院放射線科　2)弘前大学医学部放射線科　3)弘前大学医学部泌尿器科

Gadolinium-enhanced MR imaging, T2-weighted MR Imaging, and Transurethral Ultrasonography

Keiko Mizuno[1)], Taisuke Sasaki[2)], Yoko Saito[2)], Yoko Itabashi[2)], Hiroyuki Miura[2)], Hiraku Yodono[2)], Yoshinao Abe[2)] and Toshiaki Kawaguchi[3)]

Purpose: To assess the value and problems of dynamic gadolinium-enhanced MR imaging, T2-weighted MR imaging, and transurethral ultrasonography (TUUS) in staging of urinary bladder cancer.
Materials and methods: Dynamic gadolinium-enhanced MR imaging and FSE T2-weighted MR imaging of 64 patients with urinary bladder cancer who subsequently had surgery were retrospectively reviewed and compared with TUUS findings.
Results: Specificity for muscular invasion was 90.5% with TUUS, significantly better than with dynamic MR imaging (64.9%) ($p < 0.05$). The rates of overestimation of superficial cancer (pT1) with dynamic MRI and T2-weighted MR imaging were 35.1% (13/37) and 24.3% (9/37), respectively. The staging accuracy of invasive cancer (pT2 or over) was 85.2% with dynamic MR imaging, which was better than the rate of 75.0% achieved with T2-weighted MR imaging.
Conclusion: Although TUUS was a better modality for diagnosing superficial cancer (pT1), dynamic MR imaging was found to be better for diagnosing invasive (pT2 or over) cancer.

Research Code No.: 518.9

Key words: *Bladder cancer, Staging, MR imaging, TUUS*

Received Feb. 26, 2001; revision accepted June 27, 2001

1) Department of Radiology, Iwate Prefectural Central Hospital
2) Department of Radiology, Hirosaki University school of Medicine
3) Department of Urology, Hirosaki University school of Medicine

別刷請求先
〒020-0066　盛岡市上田1-4-1
岩手県立中央病院放射線科
水野　恵子

はじめに

膀胱癌の術前腫瘍深達度診断は，治療法の決定や予後判定において重要である．術前深達度診断には従来施行されてきたcomputed tomography(以下CT)や経尿道的超音波断層法(transurethral ultrasonography，以下TUUS)，conventional magnetic resonance imaging(以下MRI)に加えて，近年dynamic MRIの有用性が数多く報告され，日常的に施行されている[1)-7)]．しかし，一方でdynamic MRIの正診率はconventional MRIやCTと統計学的には有意差がないとの報告[1)]や，pT1b症例で過大評価の率が高い[2),3)]との報告もみられる．今回われわれはdynamic MRI，MRI T2 強調像，TUUSによる術前深達度診断と術後病理組織学的深達度の比較を行い，その有用性，問題点，ならびに膀胱癌進達度診断における画像診断の進め方について検討した．

対象および方法

1997年2月から2000年5月までに弘前大学医学部附属病院において経尿道的膀胱腫瘍摘出術(transurethral resection，以下TUR)あるいは膀胱摘出術が施行された90例中，術前に同院でdynamic MRIが施行された64例を対象とした．MRIと手術の間に化学療法が施行された症例は対象から除外した．男性49例女性15例，年齢は16～89歳(平均68.2歳)であり，TURが34例，膀胱部分切除術が7例，膀胱全摘術が23例に施行された．うちTUUSの施行されたのは50例であった．MRIの使用機種は1.5T超電導MRI MAGNETOM Vision(Siemens Medical Erlangen製，Germany)で，body array coilを用いた．検査前2時間の排尿を禁じるか，あるいは生理食塩水150ml を経尿道的に膀胱内に注入し，膀胱壁が伸展された状態で背臥位にて撮影した．撮像方法は，横断面のT1 強調像(spin echo法，540/15/2 = TR/TE/excitations，FOV 25cm，matrix size 192 × 256，スライス厚5～7mm，スライスギャップ0.20mm，撮像時間3分31秒)，T2 強調像(fast spin echo法，以下FSE法と略す．3000/98～105/2 = TR/TE/excitations，FOV 25cm，matrix size 198 × 256，スライス厚5～7mm，スラ

イスギャップ0.20mm，撮像時間３分21秒～４分７秒)にて腫瘍の位置を確認し，腫瘍基部の膀胱壁に直行する任意の面でT2 強調像(FSE法3000/96～99/2～3 = TR/TE/excitations，FOV 25cm，matrix size 198×256，スライス厚４～5mm，スライスギャップ0.20～0.25mm，撮像時間３分７～21秒)を撮影，さらにGd-DTPAあるいはGd-DTPA-BMA 0.1mmol/kgを急速静注し，0～10秒後から20秒間隔で安静呼吸下に６回Fast Low Angle Shot(以下FLASH．111～113/4.1/90°/1～2＝TR/TE/FA/excitations，FOV 30cm，matrix size 256×120あるいは512×143～177，スライス厚４～5mm，スライスギャップ0.20～0.25mm，撮像時間19秒)によるdynamic scanを施行した．

TUUSの使用機種はSSD-2000(Aloka社製，24Fr経尿道性プローベ7.5MHz使用)である．男性は腰椎麻酔下に，女性は無麻酔で，膀胱鏡および生検と併せて，泌尿器科医が施行した(T.K.)．

MRIの評価は腫瘍基部の膀胱壁に垂直な断面で撮影したT2 強調像およびdynamic MRI それぞれについて，３名の放射線科専門医(T.S.，Y.S.，K.M.)が症例の情報なしにすべて独立してretrospectiveに行った．診断基準は日本泌尿器科学会膀胱癌取り扱い規約[8]に則り，Tanimotoら[4]やKimら[1]の診断基準を参考に膀胱筋層の低信号帯が保たれているものをT1，筋層表層に不整がみられるものをT2，筋層深部まで信号異常あるいは造影効果がみられ，かつ膀胱周囲浸潤を認めないものをT3a，膀胱周囲浸潤を認めるものをT3b，隣接臓器への浸潤を認めるものをT4 とした．併せて，それぞれのMRIの画像の評価も，A：画像良好，B：artifactがあるが腫瘍深達度の評価可能，C：artifactのため，腫瘍深達度の判定困難，の３段階に分けて行った．３名の診断結果はKappa検定により，interobserver differenceを検討した．

TUUSの評価は日本泌尿器科学会膀胱癌取り扱い規約[9]に準じ，高エコーを示す膀胱筋層像が保たれているものを表在癌(T1)，膀胱筋層像が腫瘍基底部で陥凹あるいは消失しているものを浸潤癌(T2 以上)とし，筋層浸潤の有無を判定した．筋層内および壁外への浸潤程度(T2 以上)の区別については，TUUS正診率が高くないと報告されており[10),11)]，当院泌尿器科での日常診療においても，筋層浸潤の有無の判定のみ診断しているので，今回の検討には含めなかった．主病変の描出不良により判定困難な症例はTXと表記した．

病理組織学的深達度判定は膀胱癌取り扱い規約[8]に準じて行った．すなわち乳頭腫および乳頭状非浸潤癌がpTa，粘膜固有層内に浸潤したものがpT1，筋層浸潤はあるが筋層の半ば以上を越えないものをpT2，筋層深部に及ぶものをpT3a，膀胱周囲脂肪織に浸潤するものをpT3b，骨盤内臓器，骨盤壁または腹壁に浸潤するものをpT4 と定義されているが，今回の検討では筋層浸潤がない表在性病変という意味でpTaおよびpT1 を併せてpT1 として扱った．

各画像診断間の比較には，Fisherの直接確率法を用いて統計学的検討を行った．

結　果

対象症例の病理組織学的深達度はpT1 37例，pT2 6 例，pT3a 4 例，pT3b 11例，pT4 6 例であった．MRI施行から手術までの間隔は2～65日，平均19.2日であった．TUUS施行から手術までの間隔は0～42日，平均13.8日であった．

MRI T2 強調像およびdynamic MRIでは全例で深達度の評価が可能であった．深達度診断における読影者間の一致率はT2WIについては κ = 0.798806～0.876099(平均0.835880)，dynamic MRIについては κ = 0.764125～0.896574(平均0.829815)と高かった．３名の評価がわかれた症例については２名の意見が合致したものを最終的診断とした．３名とも異なるstageを挙げた症例はなかった．dynamic MRIおよびMRI T2 強調像による術前腫瘍深達度診断と腫瘍摘出術後の病理組織学的深達度診断との比較をTable 1，2 に示す．dynamic MRIでの深達度の正診率(accuracy)は，全体で73.4％であった．pT1 37例中T1 と正しく診断されたのは24例(64.9％)であり，13例(35.1％)では筋層に造影効果がみられ(Fig. 1A，B) 過大評価された．pT2 以上では85.2％で正確に深達度を診断しえた．精嚢浸潤を伴うpT4の１例は精嚢が萎縮しており，dynamic MRIおよびT2 強調像による浸潤の判定が困難であった．

T2 強調像での正診率は全体で75％であった．pT1 37例中T1 と診断できたのは28例(75.7％)でdynamic MRI(64.9％)に比して高い傾向にあったが統計学的有意差はなかった．

Table 1　Dyanamic MR imaging and pathological staging

	T1	T2	T3a	T3b	T4	total
pT1	24	7	6			37
pT2	1	4	1			6
pT3a			3	1		4
pT3b				11		11
pT4				1	5	6
total	25	11	10	13	5	64

The overall accuracy of dynamic MR imaging was 73.4%

Table 2　T2-weighted MR imaging and pathological staging

	T1	T2	T3a	T3b	T4	total
pT1	28	4	4	1		37
pT2	2	2		2		6
pT3a		2	2			4
pT3b				11		11
pT4				1	5	6
total	30	8	6	15	5	64

The overall accuracy of T2-weighted imaging was 75.0%

pT2 以上で深達度を正確に診断しえたのは75％とdynamic MRI(85.2％)に比して低い傾向にあったが，有意差はなかった．dynamic MRIで過大評価されたpT1 13例中，T2 強調像でT1 と正確に診断されたのは 4 例あり(Fig. 2A～C，Fig. 3 A～C)，9 例はdynamic MRIと同様に過大評価された(Fig. 4A～C)．

TUUSによる術前腫瘍深達度診断と腫瘍摘出術後の病理組織学的深達度診断との比較をTable 3 に示す．TUUS施行された50例中，石灰化のacoustic shadow によるartifactで腫瘍基部の描出が不明瞭であった 5 例，膀胱頂部の腫瘍のた

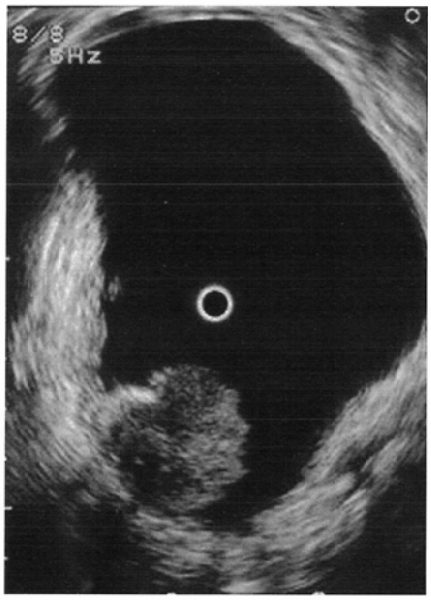

(A)

(B)

Fig. 1A, B　72-year-old man with stage pT1 bladder tumor
A: TUUS shows a smooth bladder wall clearly demarcated from the tumor.
B: Sagittal dynamic gadolinium-enhanced MR image(FLASH 111/4.1/90° = TR/TE/FA, 50 seconds after contrast material injection) showed total interruption of the bladder wall at the base of the tumor, and overestimated the tumor as stage T3a.

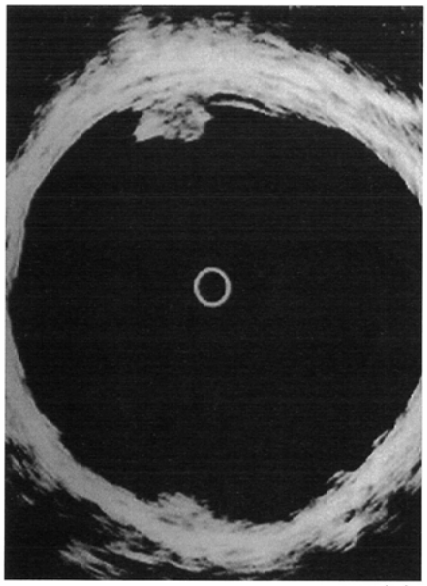

(A)

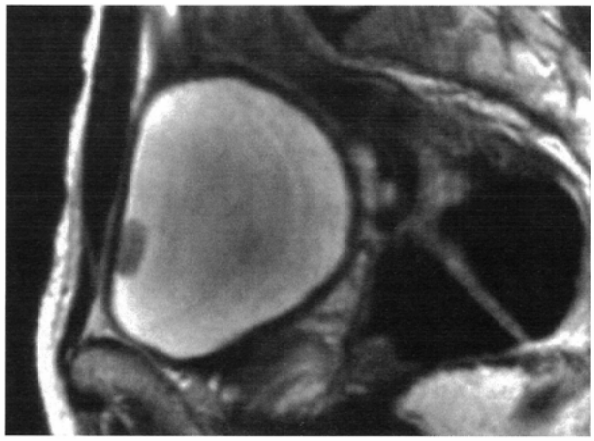

(B)

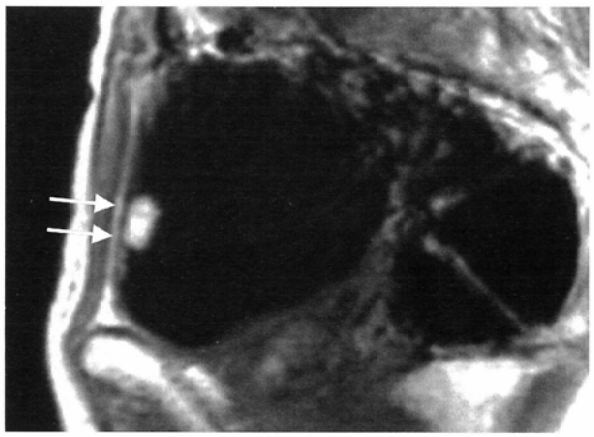

(C)

Fig. 2A～C　74-year-old man with stage pT1 bladder tumor
A: TUUS shows a smooth bladder wall clearly demarcated from the tumor.
B: Sagittal T2-weighted MR image(3000/98 = TR/TE) shows the bladder tumor with intermediate signal intensity. Linear hypointensity of the bladder wall was intact, and the tumor was diagnosed as stage T1.
C: Sagittal dynamic gadolinium-enhanced MR image (FLASH 111/4.1/90° = TR/TE/FA, 50 seconds after contrast material injection) shows superficial enhancement of the bladder wall adjacent to the tumor (arrow), and overestimated the tumor as stage T2.

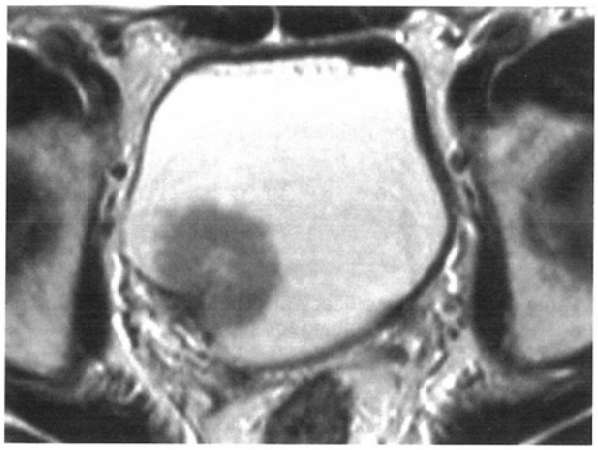

(A)

(B)

(C)

Fig. 3A～C　71-year-old man with stage pT1 bladder tumor
A: Axial T2-weighted MR image (3000/98 = TR/TE) shows bladder wall deformity at the base of the tumor. The hypointensity line of the bladder wall is not disrupted.
B: Oblique sagittal T2-weighted MR image shows papillary tumor and intact hypointensity of the bladder wall. The tumor was diagnosed as stage T1.
C: Oblique sagittal dynamic gadolinium-enhanced MR image (FLASH 111/4.1/90° = TR/TE/FA. 50 seconds after contrast material injection) showed total interruption of the bladder wall beneath the well-enhanced tumor (arrow), and overestimated the tumor as stage T3a.

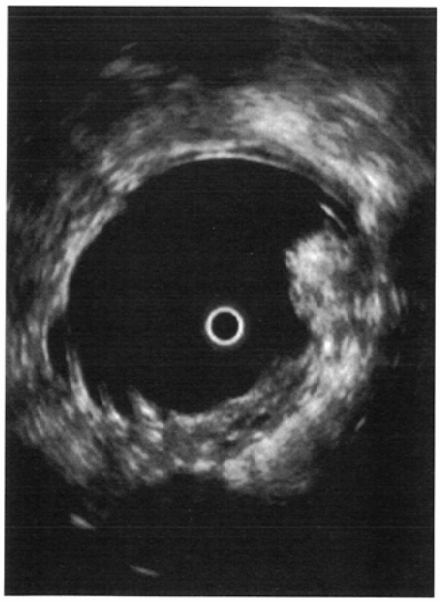

(A)

(B)

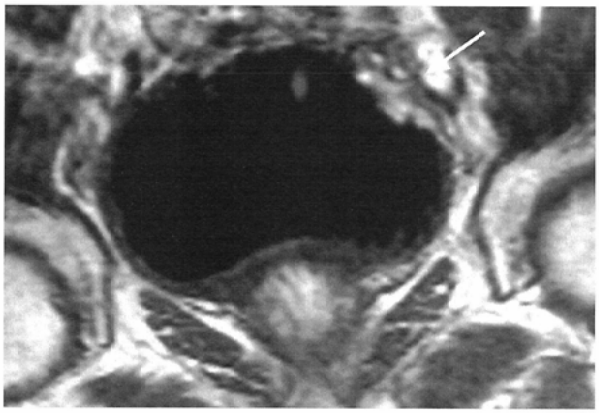

(C)

Fig. 4A～C　75-year-old man with stage pT1 bladder tumor
A: TUUS showed irregularity of the bladder wall at the base of the tumor, and overestimated the tumor as an invasive tumor.
B: Coronal T2-weighted MR image (3000/98 = TR/TE showed interruption of the bladder wall at the dome of the tumor, and overestimated the tumor as stage T3a.
C: Coronal dynamic gadolinium-enhanced MR image (FLASH 111/4.1/90° = TR/TE/FA. 30 seconds after contrast material injection) showed interruption of the bladder wall beneath the dome of the tumor (arrow), and overestimated the tumor as stage T3a.

め腫瘍基部に垂直な画像を得られなかった3例，腫瘍を描出できなかった3例の計11例(22%)を除く39例(78%)で深達度の評価が可能であった．腫瘍を描出できなかった3例のうち2例はpTis，1例がpTaであった．stage T1とT2以上の判別，すなわち腫瘍の筋層浸潤の有無判定における各画像診断の比較をTable 4に示す．筋層浸潤のsensitivityはTUUS 94.4%(17/18)，dynamic MRI 96.3%(26/27)，T2強調像92.6%(25/27)といずれも高率で，特にdynamic MRIで高かった．specificityはTUUSが90.5%(19/21)で，dynamic MRIの64.9%(24/37)に比して有意に高く($p < 0.05$)，T2WIの75.7%(28/37)に比して高い傾向にあった．TUUSにて筋層浸潤ありと過大評価されたpT1の2例はdynamic MRIやT2WIでも過大評価され，膀胱部分切除術および膀胱全摘術が施行された(Fig. 4A～C)．negative predictive valueはTUUS 95.0%(19/20)，dynamic MRI 96.0%(24/25)，T2強調像93.3%(28/30)といずれも高く，T1と診断した場合の確実性が高いことを示している．T2以下とT3a以上の判別，すなわち深部筋層浸潤の有無の判定についてT2強調像とdynamic MRIの診断能を比較すると(Table 5)，深部筋層浸潤のsensitivityはdynamic MRI100%(21/21)で，T2強調像90.4%(19/21)に比して高い傾向にあったが両者に有意差はみられなかった．specificityはいずれも83.7%(36/43)であった．

壁外浸潤の有無の判定(T3a以下とT3b以上との判別)におけるsensitivityはdynamic MRI，T2強調像ともに100%(17/17)と高く，specificityはdynamic MRIが97.9%(46/47)でT2強調像93.6%(44/47)より高い傾向にあったが，統計学的有意差はなかった(Table 6)．

考　察

膀胱癌の治療法決定および予後判定のうえで臨床的深達度診断がきわめて重要である．特に経尿道的腫瘍摘出術(TUR-Bt)の適応となるT1と，膀胱摘出術の適応となるT2以上との正確な鑑別が，術式選択において最も重要となる．次いで，T2以下とT3a以上との鑑別が重要となる．従来施行されてきたCTやconventional MRIでは，T3a以下の鑑別能は低い[1),4),12)-14),16)]．膀胱腫瘍は造影剤注入後，膀胱筋層より早期に造影されるので[15),16)]，Tanimotoらの報告[4)]以降，dynamic MRIによる膀胱癌壁内深達度および周囲臓器浸潤の判定における有用性は数多く報告されている[1),2),5)-7)]が，正診率は73～81%で必ずしも確実な診断法とはいえず，dynamic MRIの正診率は統計学的にはconventional MRIやCTと有意差がないとの報告や[1)]，T1b症例で過大評価の傾向がある[2)]との報告がみられ，腫瘍血管の増生や炎症細胞浸潤[17)]，TUR-Btあるいは生検後の線維化などが筋層の造影効果の原因，すなわち過大評価の要因となるとの報告もある[11),16),18)]．また腫瘍基底部に垂直なスライス選択時の角度のズレや，膀胱の過伸展や伸展不良など，手技上の問題も過大評価の要因となりうると考えられる．特にFig. 2に示す症例のように腫瘍基底部の膀胱壁の変形を伴う場合や，近傍に憩室を伴う場合などにおけるスライス選択，および診断の際には注意を要すると考えられる．

今回の検討では，dynamic MRIによる筋層浸潤，深部筋

Table 3　Staging by TUUS and pathological staging

	T1	≧T2	Tx	total
pT1	19	2	8	29
≧pT2	1	17	3	21
total	20	19	11	50

Table 4　Diagnostic efficacy of TUUS, dynamic MR imaging and T2-weighted MR imaging for superficial muscular invasion

	TUUS	dynamic MRI	T2WI
sensitivity	17/18 (94.4%)	26/27 (96.3%)	25/27 (92.6%)
specificity	19/21 (90.5%)*	24/37 (64.9%)	28/37 (75.7%)
PPV	17/19 (89.5%)*	26/39 (66.7%)	26/34 (76.5%)
NPV	19/20 (95.0%)	24/25 (96.0%)	28/30 (93.3%)
accuracy	36/39 (92.3%)	50/64 (78.1%)	53/64 (82.8%)

Note: *Significantly ($P<0.05$) different from dynamic MR imaging
PPV: positive predictive value
NPV: negative predictive value

Table 5　Diagnostic efficacy of dynamic MR imaging and T2-weighted MR imaging for deep muscular invasion

	dynamic MRI	T2WI
sensitivity	21/21 (100%)	19/21 (90.4%)
specificity	36/43 (83.7%)	36/43 (83.7%)
PPV	21/28 (75.0%)	19/26 (73.1%)
NPV	36/36 (100%)	36/38 (94.7%)
accuracy	57/64 (89.1%)	55/64 (85.9%)

Note: No significant difference was found between dynamic MR imaging and T2-weighted MR imaging in the evaluation of deep muscular invasion.
PPV: positive predictive value
NPV: negative predictive value

Table 6　Diagnostic efficacy of dynamic MR imaging and T2-weighted MR imaging for perivesicular invasion

	dynamic MRI	T2WI
sensitivity	17/17 (100%)	17/17 (100%)
specificity	46/47 (97.9%)	44/47 (93.6%)
PPV	17/18 (94.4%)	17/20 (85.0%)
NPV	46/46 (100%)	46/46 (100%)
accuracy	63/64 (98.4%)	61/64 (85.9%)

Note: No significant difference was found between dynamic MR imaging and T2-weighted MR imaging for evaluating perivesicular invasion.
PPV: pesitive predictive value
NPV: negative predictive value

層浸潤，壁外浸潤に対するsensitivityはそれぞれ96.3％(26/27)，100％(21/21)，100％(17/17)といずれも高率で，浸潤癌の深達度診断において有用性が高いと考えられた．しかし筋層浸潤のspecificityは64.9％(24/37)と低く，pT1を過大評価する傾向にあった．T2強調像によるpT1の過大評価は24.3％で，dynamic MRIよりは低い傾向にあるもののやはり高率であった．筋層浸潤および深部筋層浸潤のT2強調像によるsensitivityは92.6％(25/27)および90.4％(19/21)とdynamic MRIに比して低い傾向にあり，またpT2以上で正確に深達度を診断しえた割合も75％とdynamic MRI(85.2％)に比して低い傾向にあった．すなわち浸潤癌の診断においてはT2強調像よりもdynamic MRIのほうが有用であることを示している．

一方，TUUSは表在癌(T1)の診断に有用で，表在癌の正診率は98％と報告されている[10]．今回の検討でもpT1の正診率は91.7％とdynamic MRI(64.9％)に比して有意に高く($p<0.05$)，T2強調像(75.7％)に比して高い傾向にあった．TUUSで過大評価された2例は，dynamic MRIやT2強調像でも過大評価されていることから，TUUSはT1とT2以上との区別において有用性が高いと考えられた．しかし，TUUSには浸潤癌の正診率が低い[10),11)]，石灰化によるアーチファクトや腫瘍の部位により判定困難な例が少なくない[5),10),11),19)]などの問題点があり，われわれの検討でも22％で評価困難であった．以上から，TUUSにてT1と診断された症例ではMRIの追加の必要性はほとんどないことが分かった．dynamic MRIの施行により過大評価を招く危険性もあり，検査の効率や費用面でも問題がある．一方，dynamic MRIは任意の断面で撮影可能で腫瘍の部位や石灰化にかかわらず良好な画像が安定して得られること，ならびに浸潤癌の深達度診断に有用性が高いことから，TUUSにて筋層浸潤の疑われる症例や評価困難であった症例に施行されるのが望ましいと考えられた．

結　論

1)dynamic MRIおよびMRI T2強調像は，表在癌(pT1)を過大評価する傾向にあった．

2)TUUSは筋層浸潤の有無の判定(T1とT2以上の判別)に有用であった．

3)T2強調像とdynamic MRIを比較すると，表在癌(pT1)の過大評価はT2強調像のほうが少ない傾向にあるが，浸潤癌(pT2以上)の深達度診断の正診率はdynamic MRIのほうが高い傾向にあった．

4)TUUSにてT1と診断された症例ではMRIの追加の必要性はほとんどないことが分かった．

5)dynamic MRIはTUUSで評価困難な症例や筋層浸潤が疑われる症例を対象とするのが望ましいと考えられた．

文　献

1) Kim B, Semelka RC, Ascher SM, et al: Bladder tumor staging: Comparison of contrast-enhanced CT, T1-and T2-weighted MR imaging, dynamic gadolinium-enhanced imaging, and late gadolinium-enhanced imaging. Radiology 193: 239–245, 1994
2) 川口俊明，小野寺孝文，工藤誠治，他：膀胱癌のStage診断における造影MRIの有用性．泌尿器外科 9：751–754，1996
3) Scattoni V, Luigi F, Colombo R, et al: Dynamic gadolinium-enhanced magnetic resonance imaging in staging of superficial bladder cancer. J Urol 1594–1599, 1996
4) Tanimoto A, Yuasa Y, Imai Y, et al: Bladder tumor staging: Comparison of conventional and gadolinium-enhanced dynamic MR imaging and CT. Radiology 185: 741–747, 1992
5) 三神一哉，大江　宏，中川修一，他：膀胱癌の深達度判定における経尿道的超音波断層法，CT，MRIの比較検討．超音波医学 23：513–518，1996
6) 宮川絢子，橘　政昭，中村　薫，他：ガドリニウム増幅dynamic MRIによる膀胱癌深達度診断．尿路悪性腫瘍研究会記録 22：14–18，1996
7) 鳴海善文，高橋　哲，金　東石，他：膀胱癌の診断　CT，MRI．臨床画像 11：134–143，1995
8) 日本泌尿器科学会，日本病理学会編：膀胱癌取り扱い規約．第2版，81，1993，金原出版，東京
9) 日本泌尿器科学会，日本病理学会編：膀胱癌取り扱い規約．第2版，32-33，1993，金原出版，東京
10) 川口俊明，吉川和暁，鈴木唯司：膀胱癌の術前stage診断－画像診断について－泌尿器外科 7：467–469，1994
11) Barentsz JO，Ruijs SHJ, Strijk SP: The role of MR imaging in carcinoma of the urinary bladder. AJR 160: 937–947, 1993
12) Fisher MR, Hricak H, Tanagho EA: Urinary bladder MR imaging.「 .Neoplasm. Radiology 157: 471–477, 1985
13) Rholl KS, Lee JKT, Heiken JP, et al: Primary bladder carcinoma: evaluation with MR imaging. Radiology 163: 117–121, 1987
14) Buy JN, Moss AA, Guinet C, et al: MR staging of bladder carcinoma: Correlation with pathologic findings. Radiology 169: 695–700, 1988
15) Narumi Y, Kadota T, Inoue E, et al: Bladder Tumor s: Staging with gadolinium-enhanced oblique MR imaging. Radiology 187: 145–150, 1993
16) Neuerberg JM, Borndorf K, Sohn M, et al: Urinary bladder neoplasm: Evaluation with contrast-enhanced MR imaging. Radiology 172: 739–743, 1989
17) 浜田郁人，荒井　卓，宮川三樹夫，他：膀胱癌2症例における組織学的所見とMRI所見の検討．泌尿器外科 12：382，1999
18) Barentsz JO, Jager GJ, Vierzen PBJ, et al: Staging urinary bladder cancer after transurethral biopsy: Value of fast dynamic copntrast-enhanced MR imaging. Radiology 201: 185–193, 1996
19) 中村昌平：膀胱腫瘍．泌尿器外科 9：467–471，1996