The University of Osaka
Institutional Knowledge Archive

Title	頭蓋内腫瘍診断の基準としての石灰化松果体の位置計測法
Author(s)	石原, 昭友
Citation	日本医学放射線学会雑誌. 1961, 21(1), p. 1-12
Version Type	VoR
URL	https://hdl.handle.net/11094/18113
rights	
Note	

The University of Osaka Institutional Knowledge Archive : OUKA

https://ir.library.osaka-u.ac.jp/

The University of Osaka

頭蓋内腫瘍診断の基準としての石灰化松果体の位置計測法

大阪大学医学部放射線医学教室（主任　立入弘教授）
石　原　昭　友

（昭和36年2月17日受付）

A Method for Localization of the Calcified Pineal Body used as a Standard of Diagnosis of Intracranial Tumors.

By
Akitomo Ishihara
Depertment of Radiology, Osaka University Medical School
(Director: Prof. Hiromu Tachiiri)

1) A study was made of the localization of the pineal body in 180 normal subjects who showed pineal calcification on lateral skull x-ray and in 52 cases with intracranial tumors. (Table 1)

2) A new method was introduced for the orientation of the pineal body, concerning its normal and pathological state.

3) The measurement was made by an angle (α), and a ratio (γ) of intracranial distances as follows: (Fig. 2)

i) The angle (α) designates what is formed by a linear portion of the supraorbital ridge and a line connected between the pineal and point zero which makes the vertex of this angle. This is a point where the prolonged line of the supraorbital ridge meets the dorsum sellae.

ii) The ratio (γ) refers to that of the length between point zero and the pineal calcification to the distance between point zero and the inner table of the parietal bone on the prolongation of the former line.

4) A normal range of α varies from 102 to 118 degrees. (Fig. 5)

5) A normal range of γ varies from 0.31 to 0.36 (Fig. 4)

6) This measurement can be simplified in clinical practice by the use of a transparent guide provided with a normal range of the pineal distribution. (Fig. 6)

7) Several other methods for the measurement of the calcified pineal body, were reviewed.

8) It was concluded that a normal ranges in Vastine-Kinney's method should be modified so as to be applicable to the Japanese people. (Fig. 10)

9) Fray's method revealed 36% of inmeasurable cases. Only 61% of the normal

cases on the present method belonged to a normal category on Fray's method.

10) Crinis-Rüsken's method showed 33% inmeasurable cases. It was with an apparent discrepancy in the established range of normal category. It did not seem so satisfactory for diagnostic purposes in that a constant distance is established as absolute irrespective of individual sizes of the skull. (Table 3)

I 緒言及び研究目的

頭部X線像で生理的な石灰沈着像を示すものとしては松果体，脈絡叢，脳硬膜などが挙げられるが，脈絡叢や脳硬膜の石灰化はいずれも稀であり，しかも前者は石灰化像の性質から，後者は移動性の少い点で脳腫瘍のX線診断に役立つことは少いとされている．これに対して松果体の石灰化は，しばしばみられるもので，欧米の報告[3)9)21)26)]では成人にあつては約半数にみられるものとされている．日本人に関するものとしては，千葉，山田の報告[7)]があるが，これによれば20才以上で13.7%と，非常に低い頻度を挙げている．しかしながらこれは人種及び生活条件のような一般的問題の他に，感光材料や撮影装置など技術的な問題にも負うところが大きく，フイルムが改良され，廻転陽極の小焦点管球が一般に普及した現今では，この値はかなり引上げられるのではないかと想像される．

日本人には比較的低頻度とはいうものの，石灰化松果体は頭蓋内容のうちで，生理的に石灰沈着をきたして，単純像の上で位置を示すものとしては殆んど唯一に近く，しかも，各種の脳腫瘍や膿瘍，あるいは血腫などによつて位置の移動をきたすことから，この位置の評価は病巣の有無やその局所診断に重要な役割をなすことが強調されている[2)6)9)11)20)21)26)27)]．

この重要性を最初に認めて，その位置に関する報告をしたのが Schüller[24)] である．その後 Vastinne-Kinney[26)]氏法をはじめとして，いくつかの計測法が提案されてきたが，それも数種にすぎず，また残念ながら本邦におけるこの種の研究は極めて少く，殆んどその報告に接しないというのが現状である．

それでこの度，簡便な1計測法を考案したのでこれを提案すると共に，既存の計測法も検討したのでこの結果についても併せ報告するものである．

なお正面像における側方移動の問題は，松果体が正中面上にあることから，個人差による多少の偏位は別として，一般には容易に判断がつくので特に計測の必要はない．したがつて，本研究も，他の計測法と同様もつぱら側面像に関するものである．

II 研究材料

材料として用いた頭部X線像はすべて大阪大学医学部附属病院放射線科で撮影されたものであり，焦点－フイルム間距離は90cm，使用されたX線管球は実効焦点面積 $2 \times 2\ mm^2$ の廻転陽極管球である．

A．正常例

正常例として下記の条件に合致するもの 180例を選んで材料とした．

(1) 頭部全体が欠けることなく撮影されている．

(2) 側面像で松果体に石灰沈着を認める．

(3) 脳腫瘍などのような容積をもつ病巣の存在を疑わせる訴えや，徴候はなく，かつX線像の

Table 1. Number of cases examined.

Normal cases	180
Tumor cases	52
Pituitary T.	6
Craniopharyngioma	4
Pinealoma.	4
Frontal T.	7
Parietal T.	5
Temporal T.	3
Occipital T.	2
Pons &. medullar T.	2
Acoustic T.	5
Cerebellar T.	10
Others	4
Total	232

Fig. 1 Age distribution

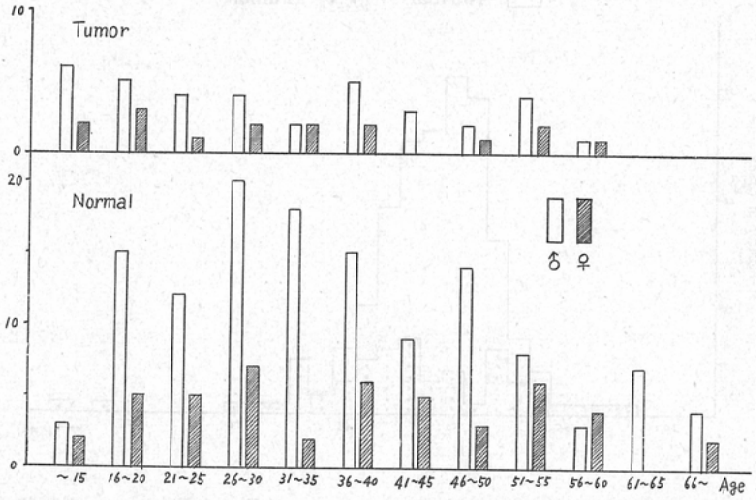

上にも病的所見がない．

(4) 撮影方向は頭の正中面に対して，ほゞ垂直である．

(5) 露出その他の撮影条件や現象処理が適正である．

B．腫瘍例

一般神経学的諸検査や眼科的検査，脳波検査をはじめとして，X線学的には頭部単純撮影，脳血管撮影（Carotid angiography, Vertebral angiography），脳室撮影（Pneumoencepharography, Pneumoventriculography）などを行い，確実に局所診断まで決定し得た脳腫瘍例52のX線像を材料とした．このうちには，単純像で松果体に石灰化がみられないものでも，脳室像で第3脳室後部の松果体陥没が明瞭にみられるものは，これより松果体の位置を決定したもの7例が含まれている．この内訳は Table. 1 に示すように位置的には諸所のものが含まれるが，また病期的にも極めて早期に発見された小腫瘍から大きな容積をもつ末期的なものまで雑多のものが混在している．尚 Fig. 1 は材料の年令分布である．

III 著者の計測法

A．計測の基準となる点，線及び角

計測の基準となる部を示すと（Fig. 2）

O点は前頭蓋窩の底部で眼窩の天井部にあたる

Fig. 2 Angle and distances measured by authors method

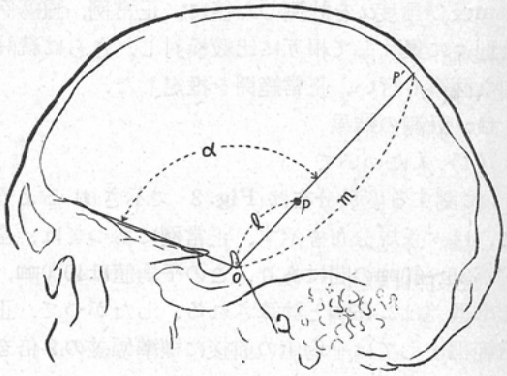

直線状の部を延長して鞍背と交叉する点．

P点は松果体

P′ 点はOPの延長上で頭頂骨内面と交叉する点．

l はOP間距離

mは OP′ 間距離

γは l/m

αは眼窩天井部とOPのなす角度

B．計測

松果体の石灰沈着像は個人により，あるときは点状であり，あるときはかなりの大きさをもち，さらには線状を示すこともあり，また数個の集合

Fig. 3 Frecuency distribution of l.
Normal　Tumor

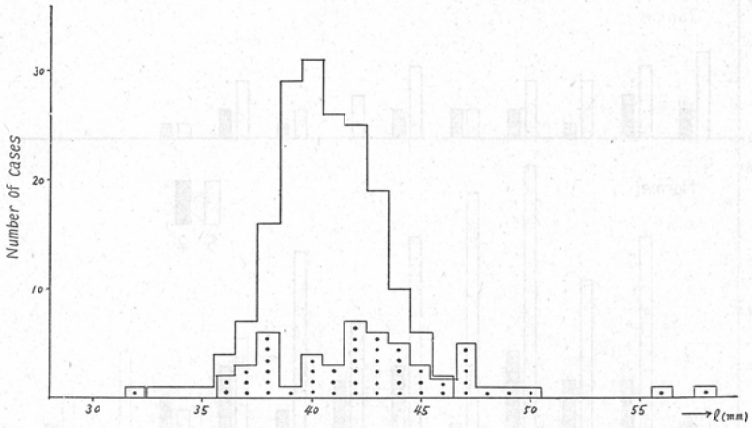

であることもあるので，計測にあたつては，すべてこれらの中心の1点をP点とした．

こゝで前述の材料のおのおのについて，長さl, m及び角度αを計測した後に，正常例，腫瘍例を別々に集計して相互に比較検討し，さらに統計的な観察も行い，正常範囲を推定した．

C．計測の結果

(1) lについて

lに関する度数分布は Fig. 3 で示されるように，ほゞ正規分布を示す．正常例にあつては，全例が35～40mmの間にあり，この平均値は40.0mm，標準偏差は2.45mmと計算される．したがつて，正常範囲としては平均値の前後に標準偏差の2倍をとれば，大略35mmから45mmまでということになる．しかしながら40mm程度の長さに対して，10mmの巾はあまりにも大きく，またこの範囲を正常として異常例との区別に利用することの價値の低いことは，腫瘍例との比較で明らかである．すなわち，腫瘍例の場合でも，52例中40例（76%）がこの範囲に入つてくるからである．もつとも，腫瘍例における分布には中心的な山となる部が不明瞭で，しかも広い範囲に散在して，一見して正常例の正規分布とは趣を異にしていることが判る．このような相違はあるにしても，この分布の相を別にして，たゞ35mmより45mmの間を限つて，この間に入る頻度だけで比較するときには正常例でも腫

Fig. 4 Frecuency distribution of γ
Normal　Tumor

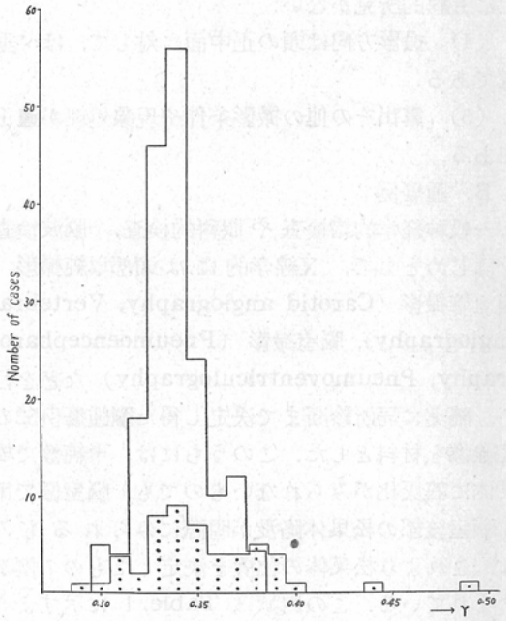

瘍例でも大きな差はないという結果に落着する．

(2) γについて

γとはmに対するlの比であるが，Fig. 4はγの度数分布である．

松果体の位置を，O点からの距離をそのまゝ用いて，判断しようとすると前項で述べたような結論になることは，いうまでもなく頭蓋の大きさを

無視したことから生じた結果であることは容易に想像される．すなわち，同一の大きさの頭蓋でも起こる個人差に，さらに頭蓋の大小からくる変動が加わつたことによると判断してよい．それで，頭蓋の大きさに応じて当然変化するPの位置を示すには，lをそのまゝ用いるよりもγを用いる方が，より妥当性のあることは充分予想される事柄である．γを用いるために，予めlとmとの関係を明らかにする目的で，相関係数を求めた結果0.81が得られ，この両者の間には，かなり密接な一次相関のあることが証明された．

さて，γの分布を正常例について観察すると，平均値0.34を中心にして，極めて小範囲に集中しており，しかもその標準偏差は僅かに0.017にすぎない．この値から正常例の95%までが入る範囲を推定すると0.31〜0.36になる．そして，腫瘍例でこの範囲に入るものは52例中34例（65%）で，この割合は直接lを用いた場合より，かなり小さいことが認められる．このことからもlに代つてγを用いる妥当性が認識される．

（3） αについて

Fig. 5はαに関する度数分布である．正常例の分布には多少の歪みは認められるが，その形は正規分布である．αの平均値は110°，標準偏差は4.1であることから正常の場合，αは102°から118°の間にあると考えられる．これに対して腫

Fig. 5 Frecuency distribntion of α

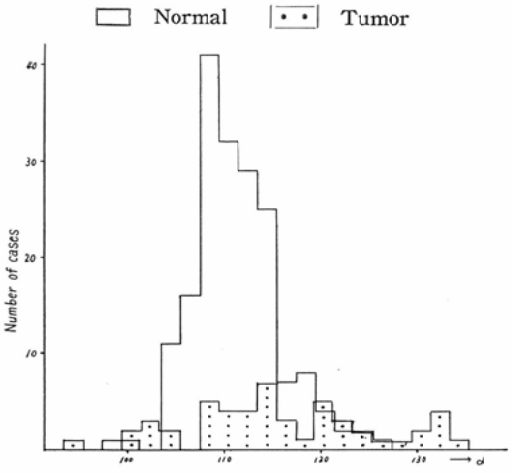

Fig. 6 Author's transparent guide.

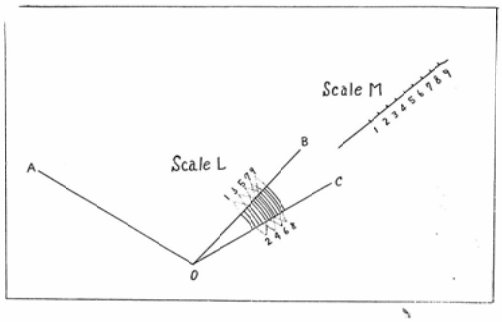

瘍例の分布には正常例にみられるような規則性はくずれて凹凸が著しく，かつその分布域も広範で，概して大きい値をとるものが多いことが認められる．腫瘍例では，102°から118°の間に入るものは52例中わずかに22例（42%）にすぎず，過半数がこの範囲から逸脱する．

D．基準板（Transparent guide）

以上の結果からα及びγを計測することにより，松果体の位置の判断に充分役立つことを知り得たが，臨床上これを応用するにあたつては，いちいちl, mを計つてγを知り，さらにαを計測しなければならぬことは，それほど手数のかかることではないが，やはり面倒の感は免れない．そこでこの方法を手軽に応用するためにFig. 6に示すようなスケールを描いた基準板（ガイド）を製作し，これを直接X線像と重ね合せることにより，直ちに位置の判断が可能となり，その手間は省けて非常に簡便なものとなる（Fig. 7, 8, 9）

このスケールについて説明を加えると，∠AOB＝102°，∠AOC＝118°で，M目盛はmの大きさを判断するものであり，L目盛はM目盛の同一値に対応して，mに対してそれぞれ0.31から0.36になるように目盛つてある．ただし，M目盛の数値は直接mの大きさを示しているものではなく，L目盛に移して読むための単なる記号である．著者の場合，O点からの距離10cmを目盛1として5mm毎に2, 3,……9として使用している．使用法を具体的に述べると，

（1） 前に規定したX線像のO点に，ガイドのO点を一致させる．

Fig. 7 Transparent guide used in normal skull.

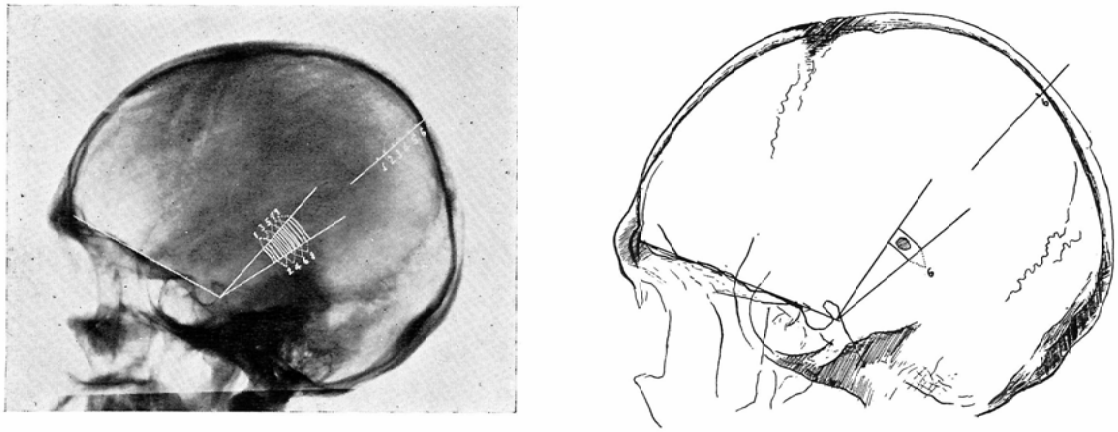

Fig. 8 A case of temporal tumor. Dawnward displacement of calcified pineal body.

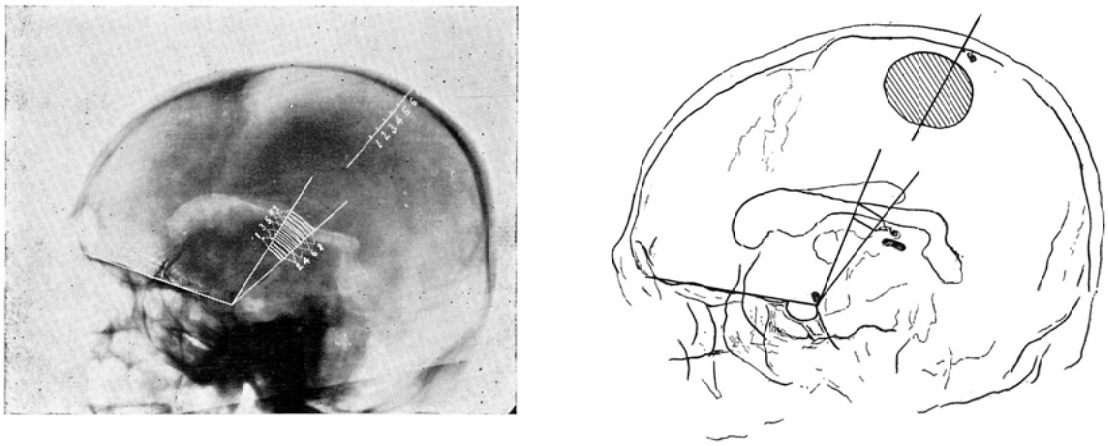

Fig. 9 A case of cerebellar tumor. Displacement of the pineal bcdy by marked dilatation of the ventricle.

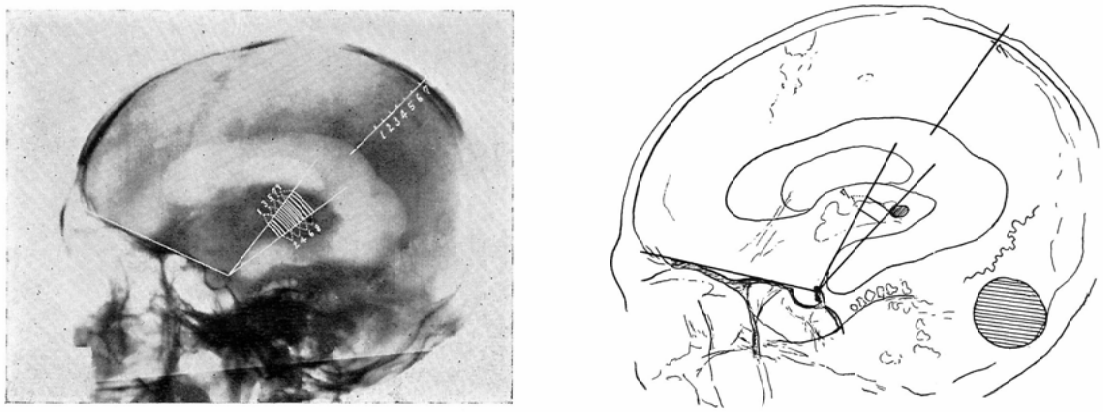

(2) X線像の眼窩天井部を直線とみなしてガイドのOAと重ね合わせる.

(3) M目盛で頭頂骨内面と交叉する部を目盛で読む.

(4) 松果体が(3)で読んだ目盛に対応するL目盛の2本の平行弧とOB, OCで囲まれた扇形内にあるときは正常範囲である.

IV 既存諸法の検討

著者の計測法を考案するについては, 前もつて既存の諸計測法についての検討を行つた. その主眼とするところは, これらの方法が実際に利用するにあたつて不都合がないかどうか, 特に欧米人を対象として定められた正常範囲が吾々日本人にもそのまゝ適用されるや否やという点にあつた. こうした当然の疑問に対する解明も未だなされた報告もないので先に研究材料の項で述べたと同じ材料で, これらの諸法を追試再検討を行つたものである.

従来の方法のうちでも, Schüller[22] 氏法や Delmas-Marsalet氏法[8]はたゞ歴史的なものとして残るのみで, 現在一般に用いられていると思われる方法としては, Vastine-Kinney氏法[26] (Dyke's modification[10]), Lilja 氏法[20], Fray 氏法[12][13] (Proportional method及び Cranioangle method があるが特に後者), Crinis-Rüsken 氏法[6] などが挙げられる.

このうち, 正確性の点では Lilja 氏法に最も信頼がおけるように思われるが, その方法があまりにも繁雑すぎるため, かえつて実用性に乏しい. というのは, 如何に複雑な手続の上で松果体の位置を厳密に評價しても, 正常人であつても平均的な分布域より, かけはなれるものもあり, また正面像における側方偏位は別として, 側面像の上では位置異常を認めても, それだけで頭蓋内疾患があると断定できるものではない. この逆も又真である. たゞ位置異常のある場合には頭蓋内疾患の存在する可能性が高まるといつた性質のものであるから, 他の諸種の検査法が手軽に実施されるようになつた現在の計測法としては簡便であることが必須の条件である. このような理由から前述の計測法のうち, Lilja 氏法については検討の対照から除外した.

A. Vastine-Kinney 氏法

本法は歴史的にはかなり古い方法であるにもかかわらず, 今もつて広く用いられているようである.

本法は松果体よりそれぞれ

(1) 前頭骨内面の最遠点(この距離をaと假定する)

(2) 後頭骨内面の最遠点(この距離をbと假定する)

(3) 円蓋部内面(この距離をcと假定する)

(4) 頭蓋底の高さ(この距離をdと假定する)

までの距離をはかり, a とb との合計はほゞ頭蓋の前後径に近いものとみなし, グラフの上でこれを縦軸に, a を横軸にとつて記入して前後方向の位置を判断し, 垂直方向には, 同様にc とd の合計をほゞ垂直径に近いものとして, これを横軸に, c を縦軸にとつて記入して判断する方法で一名グラフ法ともいわれている.

Vastine-Kinney が定めた帯状の正常域については異論があり, 後に Dyke は前後方向に関して, 全体として4㎜前方に移動すべきだとしており, さらにこれに対して Fray は, 2㎜の移動を適当としており, これによつて正常でありながら正常域から外れるものの数が減少することを主張している[13].

著者が正常例についてこの方法を用いた結果, Fig.10のような分布が得られた. これによれば, Vastine-Kinney がいうような比例的な関係——松果体より前頭骨内面の最遠点までの距離及び松果体より円蓋部内面までの距離が, それぞれ頭蓋の前後径, 垂直径と比例的な関係にある——が成立することは充分認められるが彼等が原著に示したように整然として全体が, ある一定の範囲に入るということは, この種の計測ではむしろ奇異に感じられ, 当然, 著者がFig.10で示したような分布であつて然るべきである.

この分布については, およそ次のようなことが

Fig. 10. a.　Fig. 10. b. Pineal distribution obtained by author after Vastine-Kinney's method.
····· Vastine-Kinney
- - - - Dyke's modification
——— Author's modification

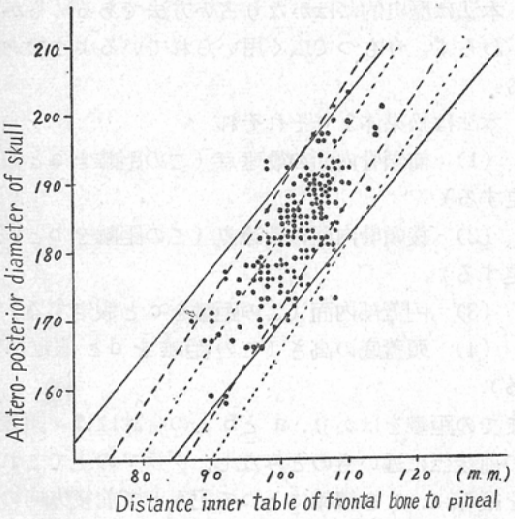

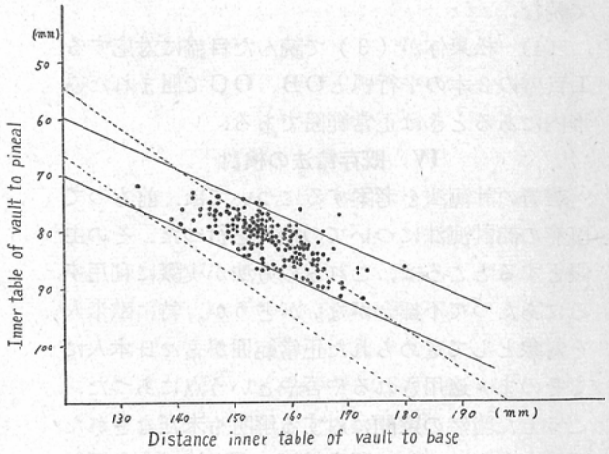

いえる．

前後方向に関しては（Fig.10a）

（1）Vastine-Kinney の指摘した比例的関係は，そのまゝ認めてよいが，その正常範囲に入らぬ正常例が多数にみられ，一般にこれより上部に位置を占めるものが多い．

（2）Dyke's modification の範囲には比較的よく合致するが，それでもなおかなりのものがこの範囲外にある．

垂直方向に関しては（Fig.10b）

（1）比例的傾向は前後方向におけるよりはさらに明瞭である．

（2）頭蓋の垂直径の小さい例では，比較的よく彼等の正常範囲と合致するが，大きくなるにつれて，この範囲の上部に位置を占める傾向がみられる．

以上の事実を要約すれば，本法の骨子となる比例関係は容認できるが，その正常範囲をそのまゝ正常域として認めることはできない．

統計的観察

Fig.10は勿論すべてが正常例であるが，これでみられるように，この種の計測では例外的な値を示すものもあり，どこまでを正常とするかは極めて困難な問題である．そこで統計学的に95%までが入る範囲を推定するために，最小自乗法により回帰直線を求め，これを中心としてその上下に標準偏差の2倍をとる方法を採用した．その結果，次の式で示される範囲が得られた（グラフの縦軸，横軸をそのまゝx軸，y軸とする）．

前後方向には

$y=1.27x+52.90\pm10.00$ ……（1）（Fig. 10a 実線）

垂直方向には

$y=0.45x+11.08\pm5.04$ ……（2）（Fig. 10b実線）

（1）式で表わされる範囲は Dyke のそれと類似するが，さらにこれを拡げなければ正常の95%までを含め得ないことを示している．換言すれば，同一の前後径をもつものでも，松果体・前頭骨間距離の動揺は，さらに大きいことを示し，それだけ異常例との鑑別が困難であることを意味している．

垂直方向に関しては，xとyとの相関係数が0.84を示すことから，この両者の間には，かなり密接な一次相関のあることが判り，標準偏差も2.52と小さく，したがつて Vastine-Kinney が与えた

帯状域とは巾においては類似するが，傾斜の差位のあることから，頭蓋の垂直径が大きくなるにつれて，元の正常域から離れることになる．

B．Fray 氏法

Fray は1937年及び1938年に異つた計測法を提案した．これはそれぞれProportional method, Cranioangle methodと呼ばれるものであるが，前者の基礎は Vastine-Kinney 氏法から出発しており，したがつて計測の原理も方法も両者の間には殆んど差はないとしてよいが，Cranioangle method は全く別のものであり，今回検討の対象とした Fray 氏法というのは専ら後者の方法である（以下単に Fray 氏法と呼ぶ).

この方法は側面像で鞍結節を頂点として，これとラムダ（Lambda）とを結ぶ直線に対して，この上部に11°の角を考え，他方オピスチオン（Opisthion）を頂点として，これとブレグマ（Bregma）を結ぶ直線に対して，この後方に8°の角を想定して，この2つの角が相交叉してできる四辺形の中に松果が位置する場合を正常とみなす方法である．この方法は予め2枚の透明フイルムの上に11°及び8°の角を描いておけば，これを直接X線像と重ね合せることにより直ちに位置の判断ができる点で割合に簡便である．

著者の症例に対して，このルーラーを使用して判定した結果，計測の基準となる点がX線像の上に指摘できないために本法を適用することができないものが36%に及んだ．鞍結節はすべての場合に明瞭で問題はないが，ブレグマやラムダは判断に苦しむことがしばしばであり，さらにオピスチオンにいたつては，頭蓋標本に手を加えて撮影した標本像で，予めこの位置に関する予備的知識を充分にしたうえでも，やはり判然としない例が多数に見出された．この事実は本法のもつ大きな短所の1つとして指摘されねばならない．

つぎに位置判断に対する適中度の問題であるが，判定可能例について述べると，正常例が正常と判断されたものは43%と意外に少く，石灰像の中心は4辺形の外にあつても，周辺のごく一部でも中にある場合をも含めて，適中例に算入しても64%にすぎない．この不一致の原因を日本人という人種的差異によるものと一応解釈して，固有の正常範囲を求めようとすれば，角度の外に鞍結節とラムダを結ぶ線，オピスチオンとブレグマを結ぶ線をも変更する必要があり，これらの線を変更することは本法の意味をなくすることになる．

以上本法追試の結果を要約すれば，使用上の簡便さでは比較的すぐれており気軽に利用できる方法であるが，計測不能例の多いことと並んで適中頻度の低い点が最大の難点といえる．

C．Crinis-Rüsken 氏法

Table. 2は Crinis 及び Rüskenが正常例250について計測した結果である．

Table 2. Normal range by Crinis-Rüsken's method.

Pineal body-Porus acusticus internus
35～45 mm (70%, 38～40 mm)
Pineal body-Dorsum Sellae
36～46 mm (70%, 39～42 mm)
Pineal body-Tuberculm Sellae
50～60 mm

これについて，著者が追試を行つたところでは，Fray 氏法と同様に計測不能例があり，その数は33%に及んだ．これは内耳孔の位置不明によるものである．

Table. 3 Data obtained by the author after crinis-Rüsken's method.

Pineal body-Porus acusticus internus
34～48 mm (70%, 38～44 mm)
Pineal body-Dorsum Sellae
32～44 mm (70%, 39～42 mm)
Pineal body-Tuberculm Sellae
42～56 mm

Table. 3は著者が同じ距離について計測した結果をまとめたものである．この表で示した数値は著者の場合，平均値を中心としてその前後に標準偏差の2倍をとつた範囲で示してあり，70%が入る範囲としては同じく前後に標準偏差の値だけをとつた範囲である．これにみられる範囲はCrinis-Rüsken のそれと比較して，概して小さいことが認められるのは，頭蓋の大きさとの関連から当然としても，範囲そのものが，いずれの距離に

ついても巾広くなつており，本法の價値を低めている．これは頭蓋の大きさを考慮に入れず，絶対距離を用いたことから，この範囲には頭蓋の大きさからくる動揺も，個人差によるものもすべてを含むためである．したがつて，この種の距離の計測から松果体の位置を判断することは，余程極端な値でも示さない限り，まずは不可能としてよい．

V 考　按

角度と距離の比で松果体の位置を評價する新しい方法を提案したが，これに考按を加えると共に，従来の諸方法との比較も行つた．

一般に計測法としては，およそつぎのような条件を具備するものでなければならない．

（i）X線像のうえで，計測の基準となる場所が明瞭であること

（ii）その方法が簡便であること

（iii）正しい位置の評價を与えること

そこでこれらの諸点について，順に検討を進めたい．

A．基準点の検討

Fray 氏法や Crinis-Rüsken 氏法がX線像のうえで，基準点が不明のため計測不能例のでたことは，既に述べたが，この事実は計測法の價値を半減するものといわねばならない．Vastine-Kinney 氏法はこの点では比較的すぐれているが，原著の表現に，松果体から "The inner table of the vault,, 及び "The level of the base of the skull,, までの距離とあるのは厳密にどこを指すのか判然としない．もつとも，距離を測定する場合，これらの場所が松果体に対して同心円的な円弧上にあるので大きな誤差はなく，実際上には差支えはないと思われるが正確性を欠くうらみがある．

著者の方法で基準とする点や線について，一考すれば，まず問題となるのは直線とみなす前頭蓋窩である．この大部分は前頭骨眼窩部（pars orbitalis）の大脳面（facies cerebralis）であるが，トルコ鞍に近い部は蝶形骨小翼より構成される．眼窩部大脳面は軽度な凸面であることが多く，通常この部には脳隆起，脳回圧痕が著しいが，X線側面像では，ほゞ直線とみなされる場合が多い．トルコ鞍に近い部は，鞍結節に小翼突起が重なるので，わずかながら上に凹となることが多いが著者の假定する直線は鞍結節を含む直線を指すもので，小翼突起とは関係がない．これらの部はすべてのX線像で甚だ明瞭であるので，この部の延長と鞍背と交叉するO点を決定することも，いとも容易である．なお撮影方向に歪みのある場合は，前記直線部は2本の線となるが，これが極端な場合は別として，普通には両者の中間をとつて差支えない．このことは実験的には，X線の中心線が頭蓋正中面と垂直な方向に対して上下の傾きが，5°以内ならば中間線を代用して大差のないことが確められた．

トルコ鞍の拡大や鞍背の消失など，この部の周辺に病的所見のある場合にはO点の決定が困難となることがあり，トルコ鞍の拡大の結果，鞍背が後方に移動しているときには，O点を求め得たとしても計測基準の位置としては意味がない．かかる際は頭蓋内疾患としての徴候は既に明らかであるので，松果体の位置を評價することそのものに意味が失われている．しかし強いて計測しようとするならば，前記直線の延長上で鞍結節より14㎜の点を選んでO点の代用にして実用上充分である．この値は正常50例についての平均値を求めたものである．

つぎに，γ は l と m の計測から計算される値であるが，前に記したガイドを使用すれば距離の計測や計算は全く不要で，スケールで頭頂骨内面との交点を知ればよい．この部は煩しい前後の重なりもなく非常に単純な位置であるので，何らの考慮もなしに全く機械的に指摘することができる．

B．簡便性の検討

Vastine-Kinney 氏法は4カ所の距離について計測し，しかもこれをグラフに記入して，はじめて結果を知ることになるので，臨床上何としても不便の感は免れない．しかし Geffen[14] の考案によるルーラーを使用すれば，この繁雑さは大い

に軽減されて簡便なものとなるがそれでもなお前後方向及び垂直方向に分けて判別しなければならない．このことは Fray 氏法についてもいえることで，この両者は同程度の手間で，まずは簡便な部類に入るといえよう．

一方，著者のガイドでは同時に2方向についての判断をするものであるからX線像との重ね合せは1度でよく，何らの手間も時間も必要としない．したがつて簡便さの点では，なお一段と優れていると断言してよい．

C．適中性の検討

Crinis-Rüsken氏法は脳腫瘍診断の一助とするには不適当であることは既に述べた通りである．これを除いた Vastine-Kinney 氏法，Fray 氏法及び著者の方法について比較考按してみたい．

いずれの方法についてもいえることであるが，正常域といえども，すべての正常例がこの範囲に含まれるものではなく，いかに大きな範囲をとつたとしても，何パーセントかは，これからはみだす性質のものである．著者の場合でもα及びγがそれぞれ獨立事象として統計的に95%までが含まれる範囲を推定して正常域としたにすぎない．したがつて正常例でもα,γ双方共にこの正常範囲に入るものは約90%と考えてよい．

腫瘍例に適用した結果にふれる前に，こゝで用いた材料について一言すると，前にもふれたが，腫瘍例として一括されるもののなかには雑多のものが含まれ，発生部位の関係からも，また腫瘍の大きさからも，おそらくは松果体の位置には何らの影響もないはずのものも多数含まれていることは当然である．したがつて，判定結果の適中率の値をもつて計測の意義を云々することは危険であるが，各種の方法についての比較は，その計測法の價値や正常範囲のとり方の適正さとの判断には役に立つ．

(1) Vastine-Kinney 氏法で，今回著者の正常例で修正した正常範囲を用いると，腫瘍例でありながら正常範囲に入るものは54%である．

(2) Fray 氏法では，原法をそのまゝ用い，かつ計測可能例についてのみでは，腫瘍例のうち，55%が正常範囲に入る．

(3) 著者の方法では，腫瘍例で正常範囲に入るものは29%である．具体的にその内訳を示すと

α,γ ともに正常範囲	29%
α のみ異常範囲	31%
γ のみ異常範囲	19%
α,γ ともに異常範囲	21%

となり，前2者が約半数に正確な判断を示したのに対して，本法はおよそ3分の2を上廻る成績を示した．特にαに関して異常値をとるものが多く約半数にみられるが，一般に大にすぎるものが多い(Fig. 5)．このことは，普通には松果体の移動が後方又は下方に起り易い事実と合致するし，また正常域を界する線がこの移動し易い方向とほゞ垂直になつていることは，まことに好都合である．さらに本法の正常域は頭蓋の大きさに応じて位置が変化すると共に，その面積も変化するので，他の諸法よりも小面積の正常域で示されることは甚だ合理的であり，本法が好成績を示す要素とも思われる．

VI 総 括

(1) 頭部のX線側面像で松果体に石灰化のみられる正常例 180と腫瘍例52について，松果体の位置に関して検討した．

(2) つぎに示す角度(α)と距離の比(γ)で松果体の位置を判定する新しい1計測法を考案した．

i) 角度(α)は側面像で前頭蓋窩の眼窩天井部にあたる直線狀部の延長と鞍背の交叉する点(O)を頂点として，この直線部と松果体のなす角

ii) 距離の比(γ)はO点と松果体を結ぶ直線の延長上で，O点松果体間距離(l)とO点から頭頂骨内面までの距離(m)の比($\gamma=l/m$)

(3) αの正常範囲は 102°～118°である．

(4) γの正常範囲は0.31～0.36である．

(5) 本法はガイドを用いることにより，臨床上の応用は極めて簡便となる．

(6) 欧米人を対象として考案された既存の方法についても検討を加えた．

(7) Vastine-Kinney 氏法の正常域は日本人

には修正して適用する必要があり，その範囲を決定した．

(8) Fray 氏法は計測不能例が36%にみられ正常例でこの正常域に入るものは61%にすぎない．

(9) Crinis-Rüsken 氏法は33%の計測不能例があり，その正常範囲との喰い違いも大きく，頭蓋の大きさを無視して絶対距離を用いる方法は診断的價値に乏しい．

稿を終るにのぞみ，直接御指導を賜つた立入教授，原講師に心から感謝の意を捧げるとともに，御指導御校閲をいただいた小浜教授，金子教授に深謝致します．なお堀助教授をはじめ，当放射線医学教室各位，武田外科教室各位の適切な御助言，御協力に深く感謝します．

文　献

1) Agnos J.W., Wollin D.G.: Journ. canad. A Radiologist. 9, 40, 1958. —2) 荒木他：神経研究の進歩，第1巻，第2号，医学書院，東京．—3) Bronner H.: Fortschr. Roentgenstr. 35, 277 1927. —4) Camp J.D.: Amer. Journ. Roentgenol. 23, 615, 1930. —5) Chanks & Kerley: A text book of X-ray Diagnosis 3 rd Edition Vol. 1 H.K. Lewis & Co. LTD.. London. 1957. —6) Crinis M. u. Rüsken W.: Fortshr. Roentgenstr. 59, 401, 1933. —7) Chiba & Yamada: Folia psychiat et. neurol. Japan. 2, 301, 1948. —8) Delmas-Marsalet P.: Arch. d'électr. méd. 41, 1933 (文献 201より引用). —9) Dyke C.G.: Amer. Journ. Roentgenol. 23, 598, 1930. —10) Dyke C. G.: Amer. Journ. Roentgenol. 39, 899, 1938. —11) Fray W.W.: Radiology. 27, 433, 1936. —12) Fray W.W.: Arch. Neurol. & Psychiat. 38, 1199, 1937. —13) Fray W.W.: Amer. Journ. Roentgenol. 39, 899, 1938. —14) Geffen A.: Amer. Journ. Roentgenol. 73, 118, 1955. —15) Golden R.: Diagnostic Roentgenology, Vol. 1, The willams & Wilkms Co. Baltimore. 1949. —16) Graschey R. u. Wirkner R.: Atlas typischer Roentgenbilder von normalen Menshen, Urban & Schwarzenberg, München u. Berlin. 1955. —17) Griffith T.: Brit. Journ. Radiol. 30, 57, 1957. —18) Kaneko J.: Keiō Igaku. 17, 261, 1933. —19) Lilja B.: Acta Radiol. 15, 659, 1934. —20) Lilja B.: Acta Radiol. Suppl. 37, 1939. —21) Naffiziger H.C.: Surg. gyn. & Obst. 40, 481, 1925. —22) O'Sullivan J. & Camb D.M.R.E.: Brit. Journ. Radiol. 30, 295, 1925. —23) Schinz H.R.: Lehrbuch der Röntgendiagnostik, Thieme, Stuttgart, 1955. —24) Schüller A.: Spez. path. u. Ther. Suppl. 3—5, 1912. (文献18より引用). —25) Schüller A.: Roentgendiagnosis of Disease of the Head. C.V. Mosbyco, St. Louis 156, 1918 (文献18より引用). —26) Vastine J.H. & Kinney K.: Amer. Journ. Roentgenol. 17, 320, 1927. —27) Vastine J.H.: Amer. Journ. Roentgenol. 30, 145, 1933. —28) Wörnner E.: Fortschr. Roentgenstr. 49, 499, 1934. —29) Isley J.K. & Baylin G.J.: Amer. Journ. Roentgenol, 81, 953, 1959. —30) Mclaren J.R.: Amer. Journ. Roentgenol. 81, 945, 1959.