Osaka University Knowledge Archive

Title	血管腫-血小板減少症症候群(Kasabach-Merritt症候群)の13症例
Author(s)	亘理, 勉; 池田, 重雄; 水谷, ひろみ 他
Citation	日本医学放射線学会雑誌. 1968, 28(1), p. 1-38
Version Type	VoR
URL	https://hdl.handle.net/11094/18121
rights	
Note	

Osaka University Knowledge Archive : OUKA

https://ir.library.osaka-u.ac.jp/

Osaka University

血管腫-血小板減少症症候群(Kasabach-Merritt症候群)の13症例

(昭和42年8月14日受付)

東京大学医学部放射線医学教室(主任　宮川正教授)
亘　理　勉
同皮膚科教室(主任　川村太郎教授)
池田重雄,　水谷ひろみ
同放射線医学教室
渡辺　哲敏,　安河内　浩,　秋貞　雅祥
国立がんセンター放射線研究部
松　平　寛　通

Hemangioma with Thrombocytopenia (Kasabach-Merritt's Syndrome)
—13 Cases from the the University of Tokyo—

Tsutomu Watari, M.D., Noritoshi Watanabe, M.D., and Hiroshi Yasukochi M.D.,
Masayoshi Akisada, M.D.
Department of Radiology, Faculty of Medicine,
Uuiversity of Tokyo.
Shigeo Ikeda, M.D., Hiromi Mizutani M.D.,
Department of Dermatology.
Hiromichi Matsudaira M.D.
National Cancer Center Reseacrh Iustitute, Division of Radiation Biology.

Thirteen patients were treated for giant hemangioma with associated thrombocytopenia (Kasabach-Merritt's syndrome (1940).) from 1958 to 1967 in the University of Tokyo. About 90 patients of this disease has been reported. The patients about 50 cases in U.S.A. and Europe and 40 cases in Japan, including our 13 cases.

The patients were treated with conventional deep X-ray therapy and a protraction over all time of 3～6 weeks for 500～2000 R. and most of the patients combined with corticosteroid therapy.

The treatment resulted in a decrease in the size of the tumor and rise in the platelet count.

A better clinical result was obtained when treatment was given as early as possible.

The characteristics common to all were:

1) A large vascular tumor involving a fairly wide area such as the shoulder, arm, leg, abdomen, thorax, head and neck.

2) Thrombocytopenia

3) Clinical evidence of hemorrhage into the tumor with ecchymoses and petechiae elsewhere.

4) Anemia secondary to the hemorrhage into the tissues.

Some of the therapeutical aspects, pathophysiology and clinical courses of 13 patients are discussed.

緒　言

われわれの遭遇する皮膚科領域の血管腫のたぐいはそれが機能的，美容的障害のいづれであつても，全く局所的なもので全身的影響をもたないのが通例である．

しかし，1940年 Columbia-Presbyterian Medical Center の Kasabach と Merritt[1] がはじめて "Capillary hemangioma with extensive purpura" と題して報告したものは，大きな血管腫に伴つて血小板減少があり，二次的に貧血を来す特異な疾患が存在するということで注目された．1950年後半から1960年代にかけてこの疾患の報告が増えわが国では特に1960年代の報告が多い．

わが国では，最初の発表者 Kasabach と Merritt の人名を冠して "Kasabach-Merritt" 症候群とよばれることが多いが，英米学派ではこのような人名を冠した症候群としては1例も報告されていない．

報告論文が大体似た名称で発表されているのは当然であるが統一された呼称はないようで以下，主なものを幾つかあげておく．

血管腫—血小板(又は栓球)減少症症候群. Hemangioma with thrombocytopenia, multiple Hemangiomata associated with thrombocytopenia. Giant hemagioma in infancy with secondary thrombocytopenic purpura, Giant hemangioendothelioma with associated thrombocytopenia, Hemangioma with purpura, thrombocytopenia and erythrocytopenia, などで，他の報告も大同小異であるが，ドイツ学派では Kasabach-Merritt' Syndrome 又は -Krankheit との呼称はあり Für die Frühe Säuglingszeit typische thrombopenisch-thrombotische purpura bei großen Hämangiomen. (Sog. Riesenhämangiomen)[4] と定義している．

要は幼小児における巨大血管腫と同血管腫内への出血に附随して起る血小板減少性紫斑を兼ね備えた症候群をKasabach-Merrittが報告したのであるがその際の巨大血管腫が極めて特徴的なものなのである．しかしながらその後の報告では子供ないし成人における血管腫—原著における血管腫とは臨床および組織学的にも明らかに相異する——と血小板減少とを伴つたものに迄広義に解釈されて本症と同一疾患とされているものも数例ある．後者の立場をとる場合，血小板減少および全身性紫斑の発現機転が原著とは明らかに相違するものと解釈される場合が多い．したがつて，ただ血管腫—血小板減少症症候群なる名称のみをとるならば，原著の意義はうすれ，より広義の概念となる恐れがあるのでやはり Kasabach-Merritt 症候群なる名称は一応残しておいた方が良いと考える．

わが国における報告は，1957年塩野ら[12]の報告に始まり，1960年以降にその数をまし，われわれの13例を含め約40例に達している．

以下順を追つて13例の症例を述べるが，これらはすべて東大病院放射線医学教室において放射線治療を行つた症例であり，一つの大学でこのような多数例を診たものは世界にその比がなく，New York の Memorial Hospital の5例[18]がこれに次いでいる．

本疾患は通常，乳児期迄にみられ，皮内に硬結を触れる紅色斑として発生し，血管腫は手拳大以上の巨大血管腫と呼ばれる状態のことが多く，血小板の著明な減少と出血性素因に伴う二次的の貧血をみるのが通例で，屡々血管腫内にも出血がおこり，紫赤褐色，板状に腫脹し，かなりの硬結として触れることがある．本症の成因ならびに治療に関する考察は著者のシエーマ[45]を加えて考按の項に後述する．

病理組織学的には，血管内皮の腫瘍性増殖のみられるものであるが，悪性の所見はなく，Hemangioendothelioma, Capillary hemangioma, Hypertrophic hemangioma などとよばれ，また，単に Hemangioma と診断されることもある．ただし，血小板減少に気づかぬままに手術的処置を行い，大出血のため試験切開に終るものも少くないので，各症例すべてに病理組織学的検索は行われていない．また臨床上からは未だ典型的症状を示さない時期のものを除いては他に鑑別診断に困る疾患がそれ程ないだけに徒らな試験切除は有害無益であ

り，むしろこのような特異な疾患群の存在を臨床医が広く知ることが望ましい．

今迄に著者らの見た欧米の報告の症例は50余例で本邦の症例が40例であるが，このようにわが国にだけ多発するとは考え難く，欧米でも云われているごとくわが国においても1960年以降にその発表の殆んどがなされており，むしろわが国における本疾患に対する知識の増加が本邦例の報告を多くしていると考えられる．なお東大における13症例の一部は既に発表されているものもあり，その事は最後の文献の項で断つてある．

症例　1*

高○洋○．1958．2．12生れの女児

発病年令：75日

健康な両親から生れた第1子で母親は妊娠中特に異常なく経過し，10カ月での頭位正常産．

出生時体重3080 g，先天性股関節脱臼を伴つていた．なお後の調査時，出産せる第2子(弟)は狼咽を有する．家族に特に血液疾患などの存在は認められていない．

発病および経過

1)　生後75日を経過せる時，左前胸壁に鳩卵大の赤色に隆起せる腫瘤を認めた．これは急激に増大したものでその以前，いつごろからこの部分に変化があつたかは記憶されていない．約1カ月の間に腫瘤は更に増大し，小児の手掌大となり，暗赤色のかなり硬い腫瘤として触れるようになつた．某病院でアドレノクローム製剤，ビタミンK剤などの注射を受けたが余り変化なく，診断病名も不明であつた．

Fig. 1・1　case 1．高○洋○

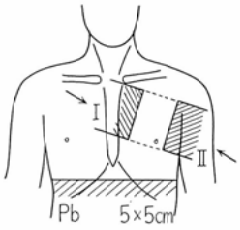

1958—10—3→1958—11—5

(I　200×13=2600R
(II　200×13=2600R

200kVp. 20mA Cu 1.0+Al 0.5

F S D：40cm 5×5cm

Fig. 1・2　高○洋○　case 1．Irradiation methods.

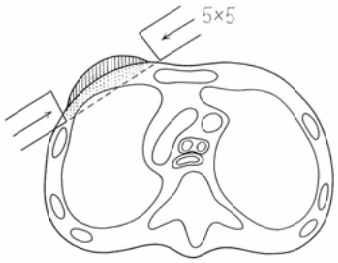

Fig. 1・3　6 Yrs. after treatment

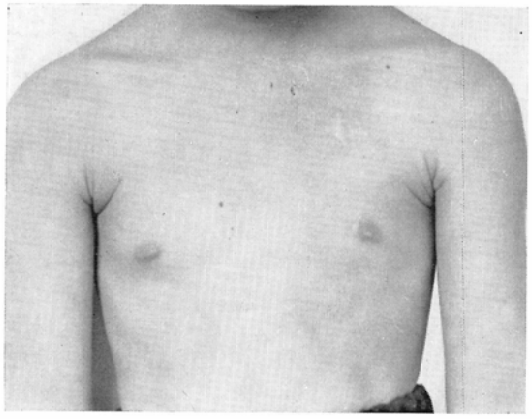

Table. 1・1　高○洋○　case 1．

	Tumor size	Plat.	
17/IX	6×3.3 cm	5.2×10⁴	Steroid
3/X	4.5×3.3	9.8×10⁴	
9/X	3.0×2.6	13.9×10⁴	X-ray therapy
17/X	2.4×2	11.3×10⁴	
24/X	1.6×1.3	13.2×10⁴	
31/X	0.9×1.0	17.9×10⁴	
13/XI	0	19.0×10⁴	

Tumor size 8×8 cm
10/VIII:
R. 394×10⁴
Hb. 11g/dl
W. 13.400
○Pl. 4.2×10⁴
Bleed. Time. 15min.

2)　1958．6．2（生後 110日発病後35日）某大学病院に受診，放射線治療を受けた．

＊：図および表は，それぞれ症例1の1，1の2として表現する．従つて例えば図5の2というのは第5症例の2枚目の図ということになる．

Tadle 1・2　高○洋○ case 1

	15/VII	10/VIII	23/VIII	17/IX	3/X	24/X	31/X	13/XI
赤血球 (R)	430×10⁴	394	487	440		390	440	
血色素 (Hb)	13.5g/dl	11.0		15		15	15	
白血球 (W)	13.400	13.400	16.400	5.600		7.000	5.600	
血小板 (Thromb)	43.400	42.000	52.000	52.000	98.000	132.000	179.000	190.000
出血時間 (Bleed Time) (min.)		15	15	25		7	5	
superficial X-ray therapy (Another clinic)			prednisolon 10mg×36days					
					deep X-ray therapy 3/X 200R×26=5200R 5/XI			

そこでの診断は Angioblastoma で1958．6．23～1958．7．14迄表在治療を行つた．80kVpフイルター 0.5 mmAl 焦点皮膚間距離30cm，照射野5×5cmで1日おきに 200R宛10回，空中線量合計 2,000Rを与えられている．

発赤は縮少したが，硬結は殆んど変りなく，当時，硬結の大きさは8×8cm発赤は4×3cmで，血液所見は血色素 105%，赤血球 430×10⁴，白血球13,400，血小板43,400であつた．

3）1958．8．20．左前額部をぶつけたところ血腫ができ，翌日には38.4℃の発熱があり，左眼の周囲が浮腫状となつた．

4）1958．8．23．東大病院小児科に入院した．その以前8．10に外来受診時，腫瘍は8×8cmで血小板は 4.2×10⁴ であつた．

入院時は血色素63%，赤血球 487×10⁴，白血球16,400，血小板 5.2×10⁴，白血球像，骨髄像共に正常，出血時間15分，凝固時間3分30秒～5分30秒．

1週後よりプレドニソロン10mgが連日投与され，18日目には腫瘍の大きさ6× 3.3cmとなり血小板 5.2×10⁴ で，頭部血腫は殆んど消失した．

1958．10．2．プレドニソロンは10mg×36計 360mgになり一応中止したが，その当時の腫瘍の大きさは 4.5×3.3cmで血小板は 9.8×10⁴ と好転していた．

5）1958．10．3．東大病院放射線科外来へ送られ，該腫瘤に対しX線深部治療を開始した．胸壁腫瘍に対し図のごとく内側及び外側より切線照射を行い，11．5迄各々 200R×13＝ 2,600Rづつが与えられた（図1の1および図の2）．

照射条件：200kVp，20mA，Cu 1.0＋al 0.5mm，焦点皮膚間距離40cm，照射野5×5cm，照射5日目（空中線量1000R）で，腫瘍は 3.0× 2.6cmとなり，血小板は 13.9×10⁴ と正常化し，12日目には 2.4×2cmに縮少，血小板11.3×10⁴，全身状態も全く良好で照射には何等の支障もなかつた．

照射19日目には腫瘍は 1.6× 1.3cm，出血時間7分，血小板13.2×10⁴，放射線治療終了の6日前には血小板 17.9×10⁴ 腫瘍は 0.9× 1.0cmとなり，殆んどわからない位に軽快した．その後，次第に血管腫および放射線皮膚炎による変化も消褪し，1年後には皮膚は全く正常化した．7年6カ月を経た．1966年3月の所見では，発育も正常，皮膚には血管腫の痕跡もなく，肋骨，上腕骨など骨の発育にも全く異常を認めていない．以上，腫瘍の大きさ，血小板の消長，治療方法を表1，2，図1，2に示す．

小　括

1）本例は，放射線の効果が非常に早く現れた症例であるが，放射線治療の前．副腎皮質ホルモンが使用され腫瘍は縮少の傾向にあつたこと，腫瘍内出血も少く貧血も余り目立たずいわゆる板状硬結の程度も軽かつたこと，骨への細胞浸潤などもなく，比較的軽症のものであつたことなどから，簡単に治癒したものと判断される．放射線とステロイドの併用が有意義であつた症例であると共にステロイドよりは放射線の方がより直接的であり効果的であつたことを示している．

2）前に他病院にて80kV での表在治療を行つているが，腫瘍の深層まで到達しなかつたため表在部分の血管腫のみに効いて深在性の大きな腫脹には効果がなかつたことがわかる．

3）本例についての反省としては，本例が当初病理よりの返事では悪性を疑はしめた hemangioblastoma として治療されたため放射線治療量がやや多きに失したことでいわゆる Kasabach-Merritt 症候群であることがもつと早く判つていればこのような大線量は不要であつたと判断される．

幸いに切線照射であつたため7年6カ月の観察では放射線障害は特に何もないが強いて云えば女児であることから，乳腺組織の発育について今後更に長く経過をみる必要があると考えている．

症例　2

杉○裕○．1958．8．20生れの男児

発病年令：90日

健康な両親から生れた第1子で，母親は妊娠中，特に

異常なく経過し，10カ月での頭位鉗子分娩，出生時体重3640 g，かぜをひき易いほかには特に異常なく発育した．家族に遺伝性疾患，血液疾患などの存在は認められない．

発病および経過：

1）生後90日頃，左腋窩部を中心に瀰漫性に腫脹しているのに気づいた．特に急性炎症症状などはなく正常皮膚色で気嫌もよかつたが，つぎつぎと医師を訪れ，確定診断はつかなかつた．まず某医にて腫脹に気づいてまもなく穿刺をうけたが何もでず，生後 100日目他医にてリンパ腺炎とされ，20日間に亘つてペニシリンの注射を受けたが全く縮少せず，生後4カ月目腋窩部を切開したがリンパ腺ではなく腫瘍があるといわれ更に10日後，某大学病院外科で試験切開を受けたが，出血が多く，病理組織学的には確診がえられず，腫脹は漸次大きくなり元気がなくなつた．更に10日後，某大学病院にてリンパ管炎の診断をうけた．

2）1959．3．9（生後6カ月半）東大病院小児科にて血液の精査をうけ，血小板減少を発見されているが，そのとき特に治療はなされなかつた．

その時の血液所見：

赤血球：328×10^4，Hb 7.9 g/dl，Ht 29%

白血球：9,200，白血球百分率：B.o. E. 2，St. 5，Seg. 27，Lymph 56，M. 2，Ebl. 7%

網赤血球：17‰，血小板1.99×10^4

血沈：1－2－11，出血時間8分，凝固時間15分で骨髄には Megakaryocyte が見つかつていない．

3）1959．4．15（生後7カ月25日）：一応手術を目的として，東大病院木本外科に入院した．

一見して非常に貧血の強い乳児で，4月に入つてからは嘔吐がかなり頻回にみられ，また黒色便もでている．右側頭部の鳩卵大腫瘤，左前胸壁から腋窩左背部に及ぶ瀰漫性腫瘤，特に両下肢にみる多数の溢血斑が主症状で前胸壁から腋窩に及ぶ腫瘤は全体に軟かい感じのもので静脈怒張が腫瘤の中心部にあるが，肋骨とは明らかにわかれ痛みなどは訴えず上肢の浮腫や顔面の浮腫もない．

この頃は血液所見が更に悪化し，Hb. 30%，赤血球180×10^4 白血球 8,400，白血球百分率では Erythroblast が7で，出血時間13分30秒であつた．ほかにGB1050，GP1022，T-P 6.1 g/dl，胸部X線写真では，左胸廓は腫瘍のため圧迫変形しており，肋骨には骨破壊像を認めた．直ちに輸血のほか葡萄糖，ビタミン B.C.K などの輸液を行つたが点状出血は4月19日には顔面及び全身に出現した．

Fig. 2・1　杉○裕○　case 2.
Radiation therapy

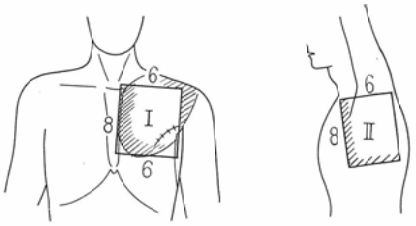

Fig. 2・2　Case 2. A large tumor mass: arrow mark showed a bony destruction in the region of scapula, clavicula and head of the humerus.

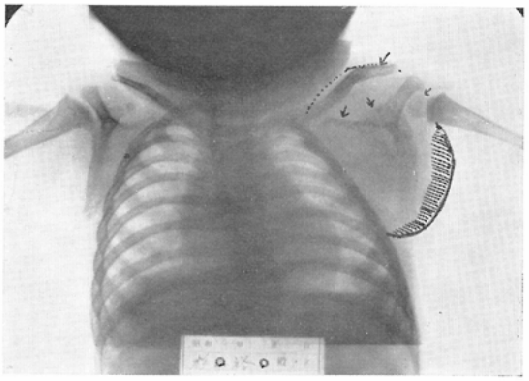

Table. 2の1　杉○裕○　Case 2.

	照射前 6/I	照射中 19/I	照射終了時 25/I	照射後① 13/II	照射後② 13/III	照射後③ 12/IV
Hb.	50%	53	58	70	68	85
R.	357×10^4	378	458	498	509	534
W.	11,000	7,400	8,550	18,000	10,400	13,500
Reticul.	7.5‰	/	/	/	/	/
Thrombocyte	2.14×10^4	2.64	24.3	13.4	10.2	26.7
Bleed. Time.	15分	10	3	5	4	3

8/I 10回1,000R 25/I　　Metasolone 12/III 25/III 0.4mg×14

4月20日：手術が強行されたが出血甚だしく手術的療法は行えず，試験切除に終つた．

手術所見ではやはり大きい血管腫のような感じで非常に柔かく，どこまでが腫瘍という範囲をきめえずに出血

のため手術は中断された．

なお，末梢血の Erythroblasten の出現は強い貧血のための二次的変化と考えられ，特に病的とは云えないと判断した．

試験切除後は全く対症療法的に処置し，34．5．1には血小板 4.3×10^4，出血時間10分以上で外科的処置方法はないものとして34．5．2退院した．

その後，再び小児科において鉄剤などの投与をうけていた．

4）1959年5月21日（生後9カ月）：放射線治療の目的で東大病院放射線外来を訪れた．

Hb：44%，赤血球 311×10^4，網赤血球 117‰（いわゆる Retikulozyten Krise），血小板 1.55×10^4．

当時，この症例がいわゆる Kasabach-Merritt 症候群であるとの確診がなく，病理学的には特に悪性のものとの判断はなかつたが，臨床経過から血管増殖のつよい "Angioblastoma" のようなものとして紹介され治療を行うことになり，直ちに放射線療法を開始した．

治療照射野は図2の1のごとくである．

照射条件および方法：

200kVp，20mA，フイルター Cu 1.0mm＋Al 0.5mm，焦点皮膚間距離（以下 F.S.D.）40cm，空中線量 200R/日照射野 8×6 cm．

照射期間：1959年5月22日～6月18迄．

照射総量：ⅠおよびⅡ，各々12回 2,400R宛，従つて腋窩には 4,800R照射されたことになる．

経過：照射9回目（1,800R）で腫瘍はかなり小さくなりだし，計 2,400Rの時には，更に著明に腋窩部分の腫脹は縮少してきた．しかし，点状出血は相変らず全身にみられ，貧血もとれていない．腫瘍は徐々に縮少の傾向にあつたが，6月18日空中線量計 4,800Rの時には左腋窩は発赤し，軽度のびらんをみるに至つたので中止した．

照射終了15日後，血小板は43,000とまだ少いが，Hb 74%，赤血球 466×10^4 と血液像は好転し，全身状態もよくなつている．

以後の血液変化は表2の1にみるごとくである．結局，照射終了後約3カ月を経て，腫瘍は殆んど消失し，頭部腫瘤も血液像の改善と共に消失し，放射線治療開始時3横指触れた脾も触れなくなつた．

更に2カ月後来院時若干の皮膚の萎縮を残して腫瘍は完全に触れなくなつた．以後経過良好で今日に至つている．

小　括

1）本例は，われわれが本疾患を経験した最初の頃であつたため放射線治療迄にかなりの時日を要している．2）最後まで大きな血管腫ではあるが悪性のものではないかという疑問をもつたこと．従つて悪性の Angioblastoma として治療が行われ，そのため線量も多くなつたことなどが反省される．

全身状態もかなり悪く，対症療法的に輸血，輸液が行われたが，ステロイドは使われておらず，もし併用されていればもつと早く好結果を得たのではないかと考えられる．骨の変化は後日の再検討でたしかに見られ，血管腫の浸潤は骨に迄及んでいたと判断される．その後，今日迄健康で経過しており，放射線の晩発障害については目下調査中である．

症例　3

豊○若○子．1961．4 2 10 2 生れ女児

発病年令：72時間（生後3日）

健康な両親から生れた第1子で母親は妊娠中，特に異常なく経過し，10カ月での頭位正常産，出生時体重3250g，なお後の調査時出産せる第2子（弟）は全く正常，家族歴に血液疾患その他見るべき遺伝性疾患なし．

発病および経過：

1）生後48時間目に強直性痙攣発作あり，呼吸停止，チアノーゼが出現，酸素吸入を施行した．痙攣は約30秒づつ4回起つている．

Table. 3・1　豊○若○子　Case 3.

	13/6	23/6	20/7	18/8	20/10
R.	286×10^4	397		347	
Hb.	9.5g/dl	13.5		11.0	
W.	13,500	8,100		5,700	
Thrombocyte	3.9×10^4	3.5×10^4	7.0×10^4	18.2×10^4	27.0×10^4
hemangioma	++++	+++	++	+	±
Bleeding time	15'				3'

16/6 X-ray therapy 11/7
100R×11＝1,100R
Prednisolon
23/6　20/7

Fig. 3・1 豊○若○子 Case 3.

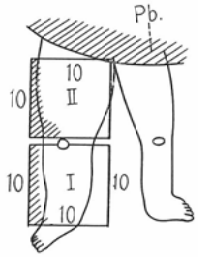

170kVp 25mA
Cu 1.0+Al 0.5
FSD. 40cm
{ I : 100×11 (air)
{ II : 100×11 (air)

Fig. 3・2 豊○若○子 Case 3.

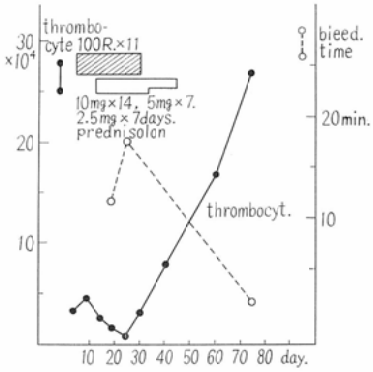

Eig. 3の3 豊○若○子 Case 3. before treatment
(昭36. 6. 15)

Fig. 3の4 3 Months after treatment
(1961. 10. 16)

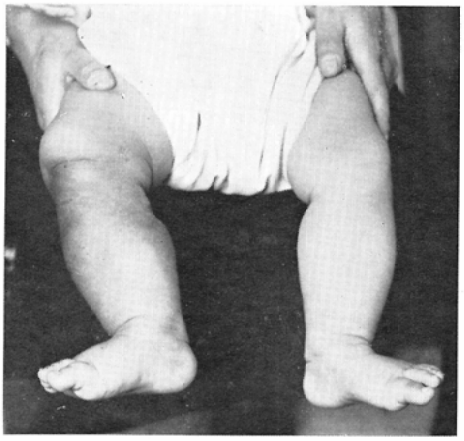

2) 生後72時間目再び痙攣発作あり，日赤産院に入院した．その時，はじめて左大腿内側に径約3cmの赤褐色斑が発見された．

軽度の局所熱感を伴い，以後1週間の間に暗褐赤色斑はますます大きくなり，大腿のみならず下腿全周に及んだ．当時，腫脹の一部に切開を加えたが少量の黄色い液と皮下脂肪組織を得たのみであつた．

全身状態は特に悪化せず，また該腫脹に痛みはないようであつたという．更に15日を経て下腿腫脹に切開を加えたところ，血液を得たのみで特に組織は得られず，出血は容易にとまらなかつた．結局，リンパ管腫および血管腫の合併と診断された．

3) 1961年6月10日（生後60日）：東大病院小児科に入院した．

赤血球 286×10^4，血色素量 9.5g/dl，白血球13,500，白血球百分率正常，血小板39,000，出血時間15分，血沈2—3—5であつた．

痙攣発作は入院迄にも殆んど毎日のように起り，多い時は1日11回も起つた．6月12日外科において病理組織検査を兼ねて切開したが，出血甚だしく組織診も断念した．

当時の臨床的診断は丹毒，蜂窩織炎，筋炎，Hemangioblastoma（中川）など色々と診断されたようであるが，小児科入院中に本疾患群であると診断されている．

大腿骨，下腿骨など骨には全く変化をみていない．

4) 1961年6月16日：東大病院放射線科外来に送られ治療を始めた．

照射条件：170kVp，25mA，1.0Cu+Al 0.5mm，焦

Fig. 3・5, 3・6. Case 3. 5 years after treatment: Irradiation caused a bony growth disturbance.

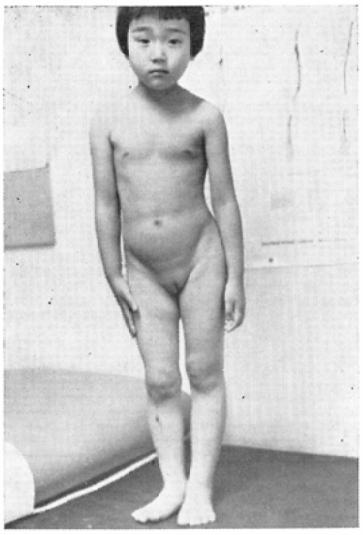

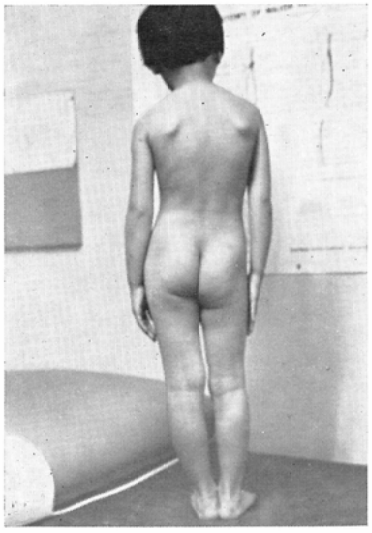

点皮膚間距離40cm，1回空中線量 100R.

大腿と下腿にわけて照射することとし性器を完全に防護して10×10cmという大きい照射野で1日1門づつ交互に伸展側から空中線量 100Rづつを与えた.

1961. 6. 16～7. 11迄に大腿，下腿共，各々空中線量 1,100Rづつが与えられた.

照射4～5回目ですでに板状硬結はとれ，足の浮腫も減じてきた.

800Rに達した頃には，下腿に色素沈着が著明となつたが，局所熱感はとれ全体に膨隆緊満せる感じはとれてきた. 但し血小板数は増加していない.

血小板数の推移は別表にみるごとくであるが，一時却つて減少の傾向をみせ，次第に増加して行つた. 貧血の回復および炎症性反応による白血球増多は早期に改善された.

なお，照射7日目からプレドニソロン10mgの服用が行われ，結局，10mgを14日，以後5mgを7日，2.5mgを7日投与した.

7月11日照射を中止し，1カ月経過を見ることとした. 8月22日（生後4カ月12日目）来院時驚くほど局所所見は改善し，赤味も殆んどとれ全体の腫脹も縮少し，正常の下肢に近い状態となつていた. 血小板も18.2×10^4と正常で，軽度の貧血以外何もみられていない. すべての関節の運動は自由に行えた.

なお前記，痙攣発作は原因不明のまま次第に減少し，2年目からは完全に消失した.

現在，患児は満5才10カ月になつているが，大腿および下腿共，外見は全く正常皮膚と変らず美容上の点は何も問題がない.

ただ，患肢が約 2.5cm短かく，歩行には何等支障がないが軽い lordoscoliosis がでており，今後の発育状態をよく観察する予定である. 1966年6月1日のX線写真では，

患側，大腿骨の長さ28.5cm（健側30.0cm）
　　脛骨の長さ　21.0cm（健側23.0cm）
　　腓骨の長さ　21.0cm（健側22.7cm）

である. 骨核の形成および横径の発育障害は認められない.

小　括

1) 本例は，当初診断がつかないで困つた点は他と同様であるが，生後まもなく発病した新生児でありながら，幸いに血小板数の低下がそれ程ひどくなかつたこと. 組織検査のための侵襲も軽度で済んだこと. 感染がなかつたこと. 全身状態が比較的よく保たれたことなどによりよく治癒した症例である.

2) 痙攣発作は血小板減少による脳内出血(？)のためであつたかどうか判然としないが，自然に消褪したことと，てんかん発作でないことは確かめられている.

3) 東大病院入院迄はその広汎な発赤，腫脹，

板状硬結などからリンパ管腫，血管腫のほかに丹毒，蜂窩織炎，Angioblastoma（中川），Angiosarcoma などの臨床診断がつけられている．

4） 本例は新生児であり将来への影響を考えてまだ腫瘍は存在したが空中線量1100R（骨へは700R程度）を4週間という長い over all time で与えたにとどめ，途中からステロイドも併用し，好結果を得た．しかし

5） 5年10ヵ月後の観察では明らかに骨の発育障害が認められ，今後どのように影響して行くかを観ている段階である．

本例は卵巣の防護は完全に行えたものの，腫瘍は大腿骨，下腿骨の遠近側端両方にまたがる大きなものであつたため，骨端線のみを蔽うことは不可能でこのような結果を招いたことになる．

良性，悪性を問わず，小児腫瘍の放射線治療は特に「障害」を考慮にいれての照射となるので極めて問題が多いのであるが，特に乳児期までは十二分に留意する必要があり，本例ではもつと早くステロイドを併用することと，照射はその後の経験から腫瘍全部を含まなくても効果が期待できたと考えられるので，骨端線部分は鉛で防護すべきであつたと反省している．

症例 4

福○隆○．1961．3．10生れの男児

発病年令：60日

健康な両親から生れた第1子で，母親は妊娠中，特に異常なく経過し，10ヵ月での頭位正常産，出生時体重3600g，家族歴に血液疾患その他みるべき遺伝性疾患なし．

発病および経過：

1） 生後2ヵ月目左季肋部から側腹部にかけて5×5cm大の円形青色斑に気づいた．患児の気嫌は正常で特に訴えはなかつたが，1～2週の間に徐々に拡大した．

2） 生後80日（1961．5．末）には同上，青色斑は軽度に隆起し，楕円形を呈し，手掌大となり次第に赤味をまして来たという．5月30日川口市の某病院受診，丹毒との診断にてペニシリン，クロロマイセチンの注射を受けたが全く好転せず，6月14日注射を中止した．その頃より更に腫瘤は増大し，37°台の発熱をみるようになり元気がなくなつた．

3） 1961年6月16日～8月14日迄前記，病院に入院し，該腫瘤に切開を行つたところ大出血を来し，危篤状態となつたが，輸血その他の治療で漸く死をまぬがれた．引続いて

4） 1961．8．14，東大病院小児科に転科入院した．当時の考えられた疾患は Kasabach-Merritt 症候群のほかに外観上からは蜂窩織炎，丹毒，アクチノミコーゼなどであつた．腫瘤の位置，大きさは図にみるごとくである．

該腫瘤は切開以後，赤褐色斑となり，全体に一様な硬さの大きい硬結で，表面は glänzend でなめし革のような感じであつた．圧痛，局所熱その他，色の割合には訴えはない．

入院時（生後5ヵ月4日発病後100日余）血色素62%，赤血球 347×10^4，白血球13,600，血小板 6,940!!，プロトロンビン値15.6秒（92%），Na 143mEq/l，K. 5.5，Cl. 105，P. 7.1，ZST. 1.3，Urea-N 12，A/G 1.38，T-P: 5.8，Total-Cholesterol 147．

血清蛋白：Al. 58%，Gl. α_1 7，α_2 13，β 19，γ 3，血沈3（60分）

尿：特に異常なし．屎：潜血（＋），虫卵（－）

骨髄：細胞数79,500，網状赤血球29‰，Megakaryocytosis なし，ルンペルレーデ（＋），輸液および鉄剤投与と抗生物質投与が行われた．

2週後（1961．8．28）：血色素12.5g/dl，赤血球 350×10^4，白血球13,300，血小板12,000

Fig. 4・1 福○隆○ Case 4.

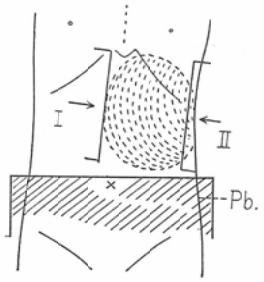

1961年

Ⓐ 7/Ⅸ—14/Ⅸ 10×10cm 100×6 = 600R
15/Ⅸ—19/Ⅸ 7×7cm 100×3 = 300R
6/Ⅹ—31/Ⅹ 8×6cm 100×10 = 1000R

1962年

Ⓑ 29/Ⅲ—10/Ⅴ 8×8cm 100×10 = 1000R
twice a week irradiation

注：Ⓐは切線照射
Ⓑは割線照射

Fig. 4・2　福○隆○　Case 4.

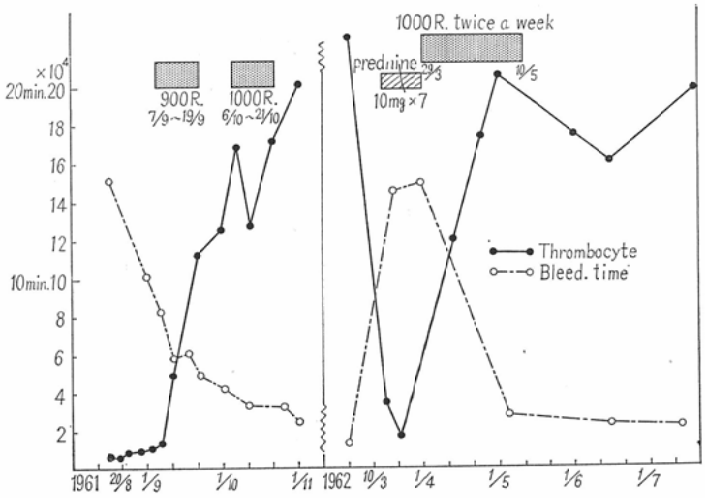

Table. 4・1　福○隆○　Case 4.

	1961						1962							1963	1966
			X-ray therapy						recurrence						
	14/8	28/8	10/9	20/9	5/10	1/11	29/1	1/3	12/3	19/3	30/4	14/6	21/7	6/6	4/8
Hb.	9.0g/dl	12.5	–	–	16.0	16.0	15.5	15.0	–	–	13.5	15.0	14.8	15.2	13.7
R.	347×10⁴	350	–	–	535	520	490	573	–	–	523	452	420	443	482
W.	13,600	13,300	–	–	20,600	18,000	10,700	16,400	–	–	12,300	9,000	9,300	8,000	8,600
Thrombocyte	6,940!	12,000	52,000	112,000	168,000	205,000	122,500	270,000	32,000	17,600	214,000	167,000	193,000	173,000	135,000
Bleed. time	15′				3′30″	3′	2′30″	1′30″	>5′	>5′	2′	2′	2′30″	3′	

5)　1961．9．5：東大病院放射線科外来へ紹介された．腫瘤は左上腹部を占め，境界鮮明，赤褐色の板状硬結として触れ，点状出血が全身に見られる．リンパ腺腫脹はない．

直ちに放射線療法が行われた．性器を厚さ1cmの鉛で蔽い，腫瘤に対し切線照射を行つた．

照射条件：

200kVp，20mA．フイルター Cu 1.0＋ Al 0.5mm，焦点皮膚間距離40cm．

①1961．9．7—1961．9．18まで10×10cmの大きさで，左右から1日1門宛 100R（空中線量）づつ6回計600R続いて同じく7×7で3回計 300R照射した．

②1961．10．6—1961．10．21まで6×8cmで同様，10回計1000R照射した．

照射開始3日目，38.9° に発熱，頭部に化膿巣出現，白血球34,100となるも2日で解熱した．

照射前から食慾低下はあつたが照射を開始してから食慾は更に減退し，照射野を10×10から7×7に縮少して照射したが結局9月19日一時中止した．

しかしこの間の血管腫の縮少と血小板数の改善は著明で，第2クールをはじめる前日，即ち10月5日には血小板は 168,000と正常値を示した．

以下血小板数と出血時間の変動は図にみる通りである．

腫瘤は急速に縮少し，照射前10×12cmの大きさのものが10月5日には6×10cmとなり，更に縮少の一途を辿つたが，色素沈着は6×8cm程度以後長く残つた．10月20日 Eosinophilie（13%）をみたがその原因はわからなかつた．

照射終了10日後の検査では，血小板 290,000，出血時間1分30秒でその後，毎月経過を追つた．発育も良好となり元気で経過したが

6）1962年3月1日（照射終了後4カ月半）：腹部色素沈着の横径が増加し，5×14.5cmとなつていた．但し，身体の発育もよく，真の拡大がどの程度かは判断できなかつたが当日の血小板は27万を数え，一応経過をみることとした．3月11日の夜から，突然血管腫を中心に腹部全体に点状出血が現われ3月12日の所見では再び血管腫内に出血の起つたことがわかつた．血小板は32,000と減少し，更に1週後には17,600になつた．

小児科では，直ちにプレドニン10mgとパイシリンシロップ40万単位の投与を開始したが，3月21日には今回増悪した部分の拡がりは吸収されたので一応プレドニンは中止した．

7）1962年3月29日より放射線科において再照射が行われた．

今回は週2回で，割線照射とし空中線量100Rづつ10回計1000Rが5月10日迄の間に与えられた．電圧その他照射の条件は前回に同じ．この照射期間中4月30日の検査では血小板は21.4×10^4と正常であり，出血時間も2分で他の血液成分には特に異常を認めていない．

8）その後，局所は硬結があり，色素沈着と脱失が混在した形で残つたが，出血傾向全くなく元気で成育した．

9）1966年8月（治療後満5年）の血液所見は血色素13.7g/dl，赤血球482×10^4，ヘマトクリット42，白血球8,600，網状赤血球12%，血小板14.0×10^4，白血数分類，特に異常なし．

脊椎，肋骨，肺などX線写真上，異常を認めず，発育は全く正常である．

発病以来現在迄満5年6カ月を経過しているが，腹壁に褐色斑を残すのみである．

小　括

1）本症例の興味ある点は，血液所見から一度は全治したと判断したものが放射線治療終了4カ月余の後に急に再発したことで，今迄述べてきた症例には見られなかつた特異な点である．しかも再発，血液所見の悪化までが極めて急激であり，どのような因子が働いてこのような事になるのかは極めて興味深く思われた．

2）その再発にステロイドと放射線を用いて根治せしめたのであるが，初回治療にはステロイドは全く用いていない．

再発治癒例は欧米の報告には散見されており，やはり少くとも1年位は注意して経過を追う必要がある．

3）ステロイドの応用は，本例においても有効であつたし，放射線照射には障害の面で限度があるので，特に治癒傾向のゆつくりしている場合には少し長くステロイドを応用して経過をみるのがよさそうである．

4）本例も試験切開による大出血で危うく生命を落とすところであつたし，また大きくメスをいれればいれるほどあとの瘢痕形成色素沈着が著明に残るので，できるだけ試験切除は行わない方がよいと考える．

症例　5

小○群○：1961．7．30生れの男児

発病年令：14日

健康な両親から生れた第3子で，母親は妊娠中，特に異常なく経過したが，妊娠8カ月後半に頭位早産児として生れた．出生時体重は2625g．長女，次女には異常を認めず，患児も特に異常は認められなかつた．

家族歴，血液疾患その他みるべき遺伝性疾患はない．

発病および経過：

1）生後2週目に右大腿中央より稍々上方，伸側面に1cm直径の赤い斑点を生じた．

その後，次第に増大して大腿の上半部全体が腫大するようになり，赤色斑も褐色調を帯びてきた．元気はいい．

2）1961．12．12（生後4カ月半）：某総合病院外科で試験切除を受けたが，病理組織学的所見はCapillary hemangiomaで1961．12．22に退院した．

3）1961．12．26（生後4カ月25日）：東大病院木本外科外来受診．湿布と抗生物質の投与を受けたが全く好転せず，家族の話では試験切除後，腫瘤は急に増大し，3～4日で3倍位の大きさになつたと云う．

4）1962．1．6（生後5カ月と7日）：東大病院放射線科外来へ血管腫～血管肉腫として紹介されてきた．

当時の所見は図にみるごとくで，栄養および発育のいい患児でびまん性に右大腿上$_3/^2$全体が腫脹し，一部右下腹部にも腫脹は及び，大腿全体が太く腫れ暗赤色に光沢のある腫瘤で一見痛そうにみえるが自発痛，圧痛はなく軽い局所熱感がある．

股関節の運動は腫れのため若干の制限はあるが外転，外旋などで痛みはなくリンパ腺腫脹も認められない．骨にも異常は認められない．

血小板が2.14×10^4と少く，いわゆる Kasabach-Merritt 症候群と診断した．

血色素50%，赤血球 357×10^4，色素指数 0.7，網赤血球 7.5%，白血球11,000，血小板2.14×10^4，出血時間5分以上

白血球分割：St. 0，Seg. 21.5，Eosino. 3.5，B. 0. Mono. 5，Lymph. 70.0，Ebl. 4/200で，ただちに放射線治療を開始した．

5）放射線治療

1962年1月8日から25日迄18日間に図のごとく2門で1日 100Rづつ交互に計10回1000R（空中線量）を与えた．

Eig. 5・1　小○群○　Case 5.

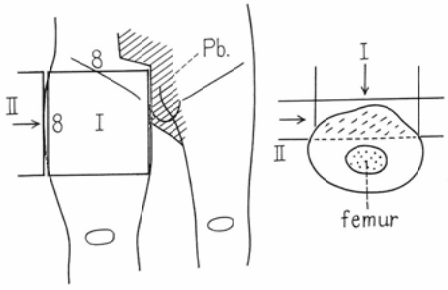

8/Ⅰ～25/Ⅰ
170kVp. 25mA Cu 0.5+Al 1.0mm
F S D40cm, fieldsize 8×8cm
Ⅰ：直接腫瘍へ照射
Ⅱ：割線照射
Ⅰ. 100R×5
Ⅱ. 100R×5　Total 1000R (air)

Fig. 5・2　Case 5. before treatment

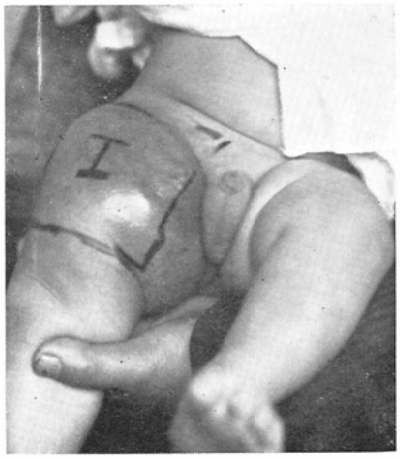

Fig. 5・3　Case 5. during Irradiation (700R)

Fig. 5・4　Case 5. 2 weeks after treatment

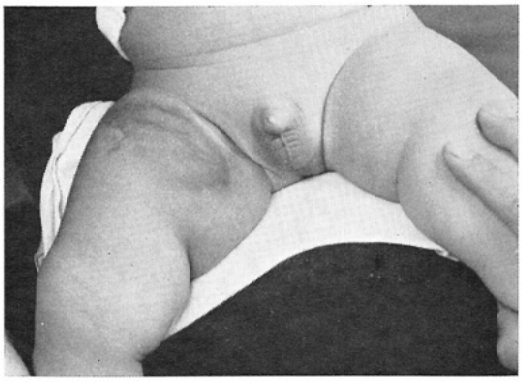

Fig. 5・5　5 yrs 2 months after treatment, patient is cempletely cered

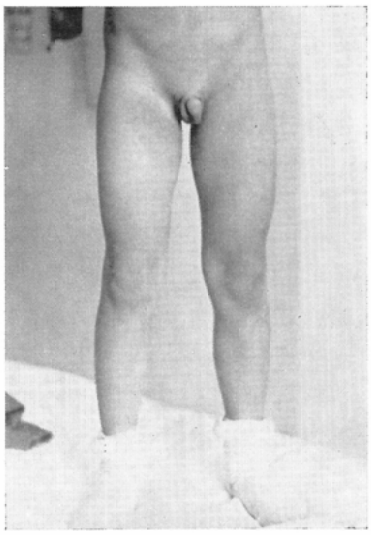

Fig. 5・6　小○群○　Case 5.

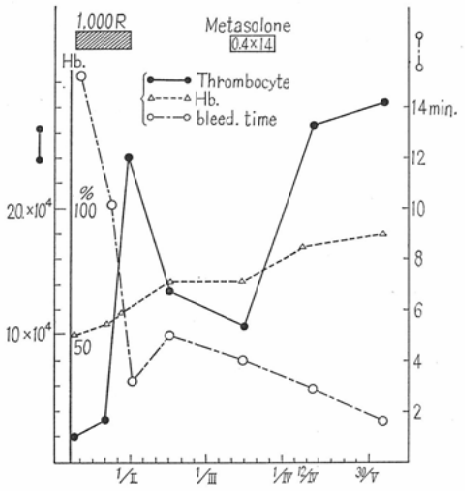

Table. 5・1　小○群○　Case 5.

	before Irrad.	during Irrad.	15days after Irrad.	30days after Irrad.	100days after Irrad.
Hb.	44%	65	74	74	83
R.	311×10⁴	360	466	566	520
W.	11.300	7.400	5.700	7.500	7.750
Thrombocyte	15.500	43.000	43.000	175.000	198.000
Reticulocyt.	116‰	5	13	17	3
Bleed. time	>10′	—	1′30″	2′	2′

照射条件は，170kVp，20mA，フイルター Cu 0.5＋Al 1.0mm，焦点皮膚間距離40cmで照射野は8×8cm，5mm厚の鉛板で睾丸部を完全に防護した．

治療経過3回目 300Rの時には赤色調は著明に軽快し，腫れもとれてきて 700Rでは原発部位と考えられる部分を残し，周囲は著明に軽快し，腫大は縮少し，すでに正常皮膚のように見える部分がみられた．

10回1000Rで一応中止し経過をみることとした．大腿上半部に9×5cm位の腫瘤を形成する程度となり周囲は正常皮膚と同様になつた．全身状態は良好であるが貧血がまだ残つている．

2月13日には 3.5×8mmと更に縮少した．

6) 1962．3．12右鼡径部分が若干赤色調を帯び赤色斑も2月13日の時より大きくなつたので，メタゾロン0.4mgを14日間服用させた．

7) 1962．6．22（放射線治療後約5カ月）には色素沈着を残すのみで腫瘤状の腫脹は全くみられない．

8) 1967．3．放射線治療後5年2カ月経過した現在，外見上も骨X線所見も全く左右差なく，正常に発育し痕跡すら認められない．

血液所見の推移は図および表に示すごとくである．

小　括

1) 本例は今迄の症例中最も簡単に治癒した症例であり，換言すれば放射線の効果が極めて早く現れた症例ということになる．

2) はじめから本症候群を疑い，血小板をしらべ更に無益な試験切開をしなかつたこともよかつたと考える．

3) 照射線量も少くてすみ，経過観察中一度血小板の低下をみた時直ちに用いたステロイドも有効であつたと判断される．

4) 本例も他医にては血管肉腫様のものと判断され，部位的に切断もできず処置なしとして放射線科へ紹介されたもので，放射線治療が極めて適切に行われた症例であり，何等の後障害も残していない．

症例　6

沼○　浩：1962．1．24生の男児

発病年令：出生と同時

健康な両親から生れた第2子で母親は妊娠中，特に異常なく経過したが，10カ月にて頭位難産であり，出生後直ちに酸素吸入を行つた．臍帯出血はなく，出生時体重3400gである．家族および近親に血液疾患その他，遺伝性疾患は認められない．

発病および経過：

1) 出生時既に左上肢は右に比し著しく腫脹し上腕中央で20cm，前腕中央で19cmであつた．

全体に稍々暗赤色を呈し近医により血管腫の診断をうけた．顔色の蒼いことをよく人に指摘されたという．

2) 1962．3．24（生後59日）頃より家に腫脹が増大すると共に腋窩部にまで拡大し，色も紫赤色を呈するようになつた．顔色も非常に悪くなり，食慾も低下，元気がなくなつた．

全身状態は日を追つて悪化した．

3) 1962年3月31日：東大病院皮膚科受診，直ちに入院した．

入院時所見：左上肢はやや暗赤色乃至赤紫色を呈し，

Fig. 6・1　沼○　浩　Case 6.
Rodiation Fields

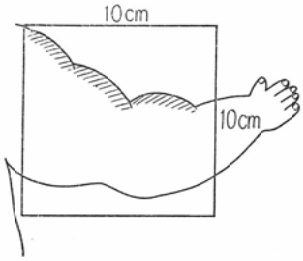

Table. 6・1　沼○　浩　Case 6.

	31/五	3/六	9/六	16/六	30/六	7/六	17/六	31/六	28/六
Hb.	30		30	30		28	31		
R.	121	197	128	147	183	168	157	106	139
W.	7.800		8.800	18.700	10.800	22.000		16.300	9.200
Thrombocyte	5.000	8.000	0	0	0	12.000	10.000	4.000	16.000

著明に腫脹し，太さの比は患側，前腕中央27.5cm（健側9.5cm），上腕中央30.0cm（11.0cm）で長さは左右差を認めない．

手の部分は正常で腫脹は肘関節と肩関節の下で著明にくびれ変化は腋窩前部までで躯幹には及んでいない．然し，左上胸部に著明な静脈怒張を認めた．罹患部はガラス圧にて褪色せず，皮下出血による着色と考えられた．

腫脹は緊張性で圧せば半分以下の大きさに縮少される．注射針の穿刺により血液が大静脈をさしたように噴出した．搏動は触れず，皮膚温測定によりその上昇を認めない．

血液所見：血色素30%，赤血球 121 × 10^4，白血球 7,800，白血球百分率：Myeloblast. 0.5%，Promyelocyt. 1.5，Myelocyt. 2.0，Metamyelocyt. 2.0，Stab. 8.0，Segment. 56.5，Eosinoph. 3.5 Baso. 0，Lymph. 15.5，Mono. 10.5，Erythroblast: 12/200，網赤血球50‰．血小板 4,000～8,000，出血時間：5時間以上とまらず，凝固時間90分，X線像では骨に変化はない．

1962年7月11日自宅にて死亡したが，皮膚科入院中あらゆる治療法が試みられた．

4)　投薬内容および効果：

a）デカドロンエリキシール：3月31日より6月10日まで無効．

b）パラキシン 250mg筋注，ブリサイシロップ 300mg，アイロタイシンシロップ 300mg内服，カナマイシン 500mg筋注を逐時行つた．

c）パンビタンシロップ1cc内服

d）γ-グロブリン 0.2cc皮下注—無効

e）その他止血剤としてビタミンK，アドナ，イプシロン，クラウデンなど用いたが無効

f）輸血50cc各8回行つたが血液像の改善はなかつた．

5)　1962年4月2日放射線治療のため放射線科外来へ紹介された．

200kVp 15mA フイルター Cu 0.5＋ Al 1.0mm，焦点皮膚間距離40cm，空中線量 100Rづつを図の如く照射した．

○1962．4．2→5．4　100R×19回計1900R

○1962．6．4→6．7　100R×2回計 200R

高度の貧血，血小板減少は頻回に検査されたが殆んど改善の徴を認めず，血色素は30%前後，赤血球は最高242万のほかは 100万から 160万前後で，血小板も全く数え得ない時や最高で16,000を数えたにとどまり，次第に全身衰弱を加えて行つた．

放射線治療は残念ながら血液所見の改善には特に役に立たなかつたが，腕の太さはかなり細くなつた．

4月2日前腕27.5cmが4月14日23.0cm，5月5日17.0cm，6月14日18.0cm．

上腕の方は30.0cmだつたものが4月14日27.0cm，5月5日18.5cm，6月14，19.0cmとなつている．

6)　なお4月下旬より輸血のため左足背に静脈切開が行われ，そこが壊死に陥り潰瘍を形成した．

また5月初旬より股静脈採血をしたところ大量の皮下出血となり，そこが壊死に陥り同じく潰瘍となつた．

肝は 3.5横指触れ，脾は触れない．

血漿の総蛋白，股静脈 9.3，血管腫内 5.9

股静脈血：Thrombotest. 33.0″（正常範囲）Prothrombintime 67.0″（フイブリン析出がまばら），フイブリノーゲンが非常に少い．血管腫内の血液は凝固しない．股静脈血漿中フイブリノーゲン血漿は固まらず定量不能．

蛋白分劃：Alb. 69.5，α-glob. 8.5，β_1- 6.7，β_2- 9.3，γ-glob. 7，フイブリノーゲンの出現われず．

股静脈血，血管腫内血液共に変らず，アンチプラスミン作用の亢進を認める．プラスミンは正常範囲．

白血球，血小板に対する抗体（—），血管腫内血漿でアンチフイブリノーゲンを加えると沈降反応（＋）．

7)　第2回目の照射が6月4日に再開されたが6月7

日より嗜眠状となり呕吐もあり照射は中止された．

結局，重篤状態のまま家族の希望で退院し，1962年7月11日死亡したものである．

小　括

1）本例はこの疾患には稀な死亡例の1例で出生時からの劇烈な症状は生後6カ月足らずで遂に死を招いた．

2）死亡例は全13例中この1例のみであるが，この症例は既に増田ら[40]が報告した．最近の症例中では岩城[62]らの報告例に似ている．

3）本例は各種の検索が行われ幾つかの知見を得たが，高度の貧血に対する輸血が静脈切開によらねばならず，このため出血，壊死が却て助長されたりして，治療の極めて難しい重篤例であつたと云える．

また，血小板も時には全く数え得ず，最も多い時で16,000程度でそれ以上にはふえなかつた．

4）放射線療法も血管腫に対してはたしかに有効であつたが血液所見の好転をみるにはいたらず，全身状態の悪化は放射線治療の継続を不可能にし結局，対症療法に終始して死に至つたものである．

症例　7

吉○道○：1962．7．5生れの女児

発病年令：60日

健康な両親から生れた第1子で，母親は妊娠中，特に異常なく経過したが10カ月にて頭位正常産．後の調査時第2子（妹）出生しているが，異常は認めない．家族，近親者に血液疾患その他の遺伝性疾患はない．

発病および経過：

1）生後2カ月目右臀部に拇指頭大の紫紅色斑に気づいた．自覚症状はない．

2）1962年12月3日：東大病院皮膚科外来を受診，臨床診断：Angioblastoma（中川）

当時，左臀部に手掌大の紫赤色調の局面あり，触れるとえんどう大位の扁平隆起性結節の集合よりなつていた．局所熱感あり，触れると号泣した．腫瘤の一部を注意深く生検したが，特に出血を認めなかつた．全身状態は良好である．

2）1962．12．20．前記局面は更に膨隆し，臀部にも新らしく皮下硬結を触れるようになつた．

Kasabach-Merritt 症候群を疑い血液検査を行つたが，血色素82%，赤血球 446×10⁴，白血球15,600，血小板 8.45×10⁴，出血時間4分30秒．

Fig. 7・1　吉○道○　Case 7.

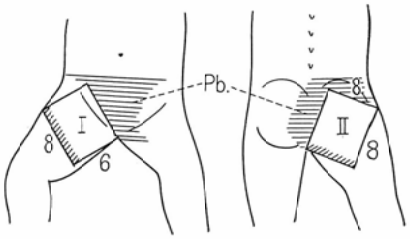

200kVp, 15mA, Cu 1.0+Al 0.5mm, 焦点皮膚間距離40cm
1963．0 1．10—2．4 100×20=2000R (air)

Table. 7・1　Case 7.

	'62 20/12	'63 8/1	16/1	19/1	22/1	28/1	4/2	13/2	19/2	28/2
Hb.	82	43	50	72	72	62	62	66	65	73
R.	446	268	248	331	533	349	371	384	356	493
W.	15.600	9.100	–	8,000	–	8,900	7.500	5,300	8,800	11,100
Thrombocyte	84,000	5,400	4,800	6,600	–	5,200	5,000	5,000	153,000	326,000

10/I　4/II　100×20=2000R.

Fig. 7・2　吉○道○　Case 7.

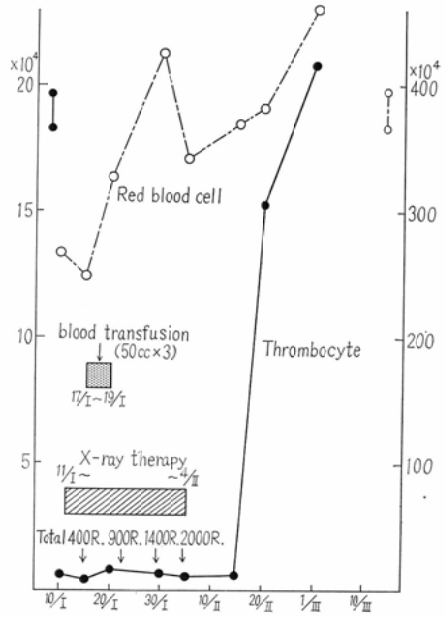

Fig. 7・3　吉○道○　Case 7.
before treatment (1)
1962. 12. 3.

Fig. 7・4　吉○道○　Case 7.
before treatment (2)
acute exacerbation
1963. 1. 7.

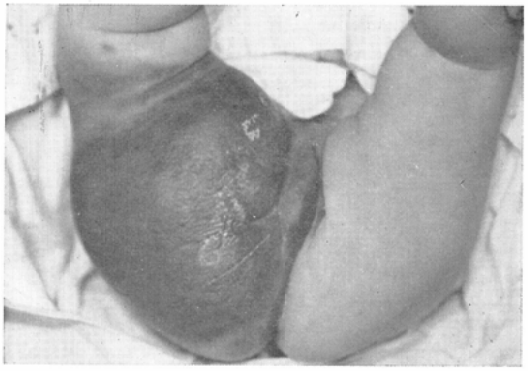

Fig. 7・5　吉○道○　Case 7.
2 weeks after Irradiation

Fig. 7・6　吉○道○　Case 7.
4 yrs 3 months after Irradiation. A slighthy skin atrophy and pigmentation remains but no evidence of bony growth disturbance.

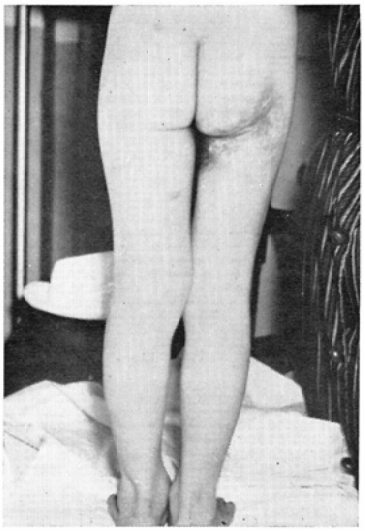

白血球百分率（Stab. 0, Seg. 22, Eos. 6, Baso. 0, Lymph. 71, Mono. 1）で血小板の軽度減少をみたのみであつた．しかし

3) 1962. 12. 31. 皮疹は更に拡大し，外陰部にまで及び，顔面蒼白となり，元気はいいが貧血を思わせた．

4) 1963. 1. 7. 元気がなくなり，血管腫内の出血，全身に点状出血を生ずるようになり，血液所見で血色素 5.9 g/dl，赤血球 268×10^4，白血球 9,100，血小板 5,400/，出血時間15分と著明な変化を認め毛細管抵抗陽圧法（卄）であつた．

皮膚科で Dermopan. Step Ⅳ で，1日1回づつ 200 R，400R，500Rを3日間計1100R与えたが，腫瘤の拡大を抑えたかという程度であつた．

5) 1963. 1. 10. 東大病院皮膚科に入院し，即日放射線治療のため放射線科に紹介された．

放射線治療内容：

1963. 1. 10～2. 4迄

200kVp 15mA，フイルター Cu 1.0+Al 0.5㎜，焦点皮膚間距離40㎝で図のごとく8×6，8×8の照射野で1日1門宛前と後から交互に照射，1回 100R（空中線量）づつ20回計 2,000Rを照射した．

照射線量と血液所見関係は表のごとくで，照射中には効果が殆んど出現せず，照射終了後2週余を経て症状の改善をみた．同時に血管腫の状態も急速に改善した．

6) 1965年1月来院時（放射線治療後満2年）経過良

好で，元気もよく，大腿の太さ，長さに全く左右差なく関節運動の障害も見られていない．

7) 1967年4月写真にみるごとく軽度の皮膚の萎縮，毛細管拡張はみるが発育は異常ない．

小　括

1) 本症例は放射線治療単独で治癒せる症例であるが，興味あることは照射中殆んど血小板数の改善がなく，赤血球，血色素の増加はみたがこれは輸血の効果と考えられ，照射を中止して2週後に急速に血小板の増加を見て治癒せる症例である．今迄の例からみても

2) 同じ疾患でも放射線治療効果出現の態度にはかなりの差があることがわかる．従つて照射が最も効果的ではあるが，効果出現を焦つて過大照射にならないことが大切である．

3) 本例でもはじめに表在治療が行われたが腫瘍の深さ，大きさからやはりある程度の深部治療で治療すべきであろう．感染しやすい，比較的湿潤な病巣であるため表在治療で行つて無効の場合には，徒らに皮膚障害を強くするだけとなり，深部治療で再照射した得合にも痕跡なく治癒することを妨げる結果となる．

4) 患児の動き易い点も考慮してできるだけ短時間の照射で治療を終えるよう距離も40㎝程度に近づけて照射した．

症例　8

椿　○枝：1963. 2. 1. 生れの女児

発病年令：出生時より発生．

健康な両親の第5子として生れ，母親は妊娠中，何等異常なく経過し10カ月で頭位正常産であつた．他の同胞には何等の異常も認められない．また，血液疾患その他遺伝的疾患は認められない．

発病および経過：

1) 生下時より左側胸部（季肋部の高さ）に直径2㎝大の虫に刺されたような紅色皮疹に気づいた．

当時，近医にては，血管腫と診断され経過をみるようにいわれた．

2) 生後1カ月半頃から急速にその大きさをまし，色も血管腫内出血のためか黒褐色調をまし，またその周囲に点状出血をみるに至つた．範囲も側胸部のみならず，上腹部から背部にまたがる大きな硬結斑となつた．

またそれ迄全く全身状態に異常がなかつたが，この頃

Fig. 8・1　椿○枝　Case 8.
before treatment

Fig. 8・2　Case 8.
1 months after treatment.

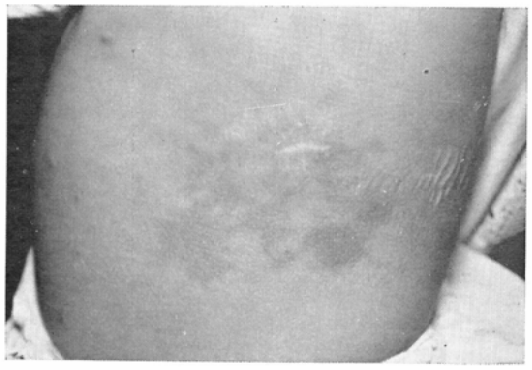

Fig. 8・3　Case 8.
6 months after sreatment

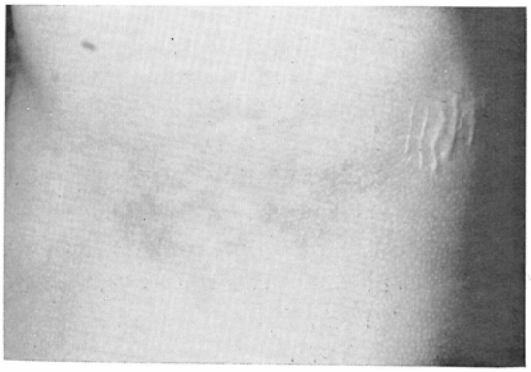

Fig. 8・4　椿○枝　Case 8.

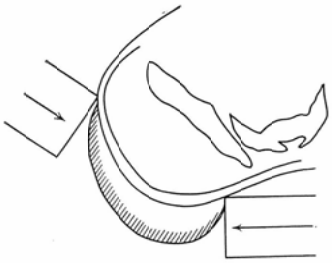

Table. 8・1　Case 8.

	5/4	10/4	15/4	23/4	2/5	10/5	22/5	3/6
	10/4 100R×10=1000R(air) 11/5							
Hb.	45%	50	53	56	59	59	57	70
R.	226×10⁴	210	271	284	314	349	294	385
W.	5.150	5.550	9.300	6.350	5.400	4.950	8.300	6.200
Thrombocyte	0.452×10⁴	0.7	1.35	1.99	4.40	2.44	9.40	13.5×10⁴

Table. 8・2　椿○枝

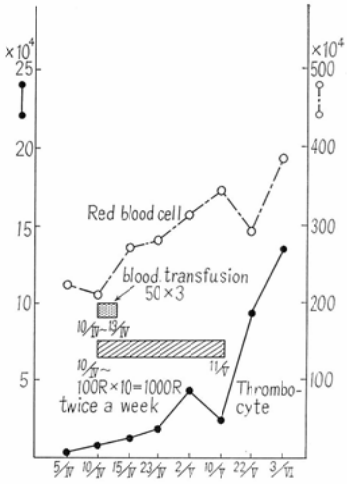

より食慾不振，元気消失などの全身症状が現われている．

3）1963．4．5（生後64日目）：東大病院皮膚科受診，いわゆる Kasabach-Merritt 症候群と診断された．当時の血液所見：血色素45%，赤血球 226×10⁴ とかなりの貧血があり，白血球 5,150，白血球百分率：St. 1 Seg. 31，Eos. 1，B. 1，M. 0，Lymph. 60，血小板：4,520!!網赤血球79‰，赤血球大小不同（＋），多染性赤血球（＋）などであつた．

局所々見：左胸部乳頭下部から側胸部，背部に亘り約11×6㎝，境界は鮮明な帯紅褐色を呈する極めて硬い硬結斑で周辺皮膚より僅かに隆起し，表面に軽度の凹凸を認める．この局面の周囲約7㎝の巾にビマン性淡紅色を呈する浮腫性腫脹と所々に点状出血を認める．

4）1963．4．10（生後70日目）：東大病院放射線科外来に紹介され，直ちに放射線治療を開始した．

照射条件：

170kVp，20mA，フィルター Cu 0.5＋Al 1.0㎜，焦点皮膚間距離40㎝，照射野5×5㎝．

1963．4．10—1963．5．11迄，32日間に10回（週2回），空中線量 100×10合計1000Rを，照射した．

照射開始後の血液像および血管腫の推移は図に示すごとくで徐々に好転し，4週目にはほぼ正常値に復した．放射線治療終了2ヵ月目には，著明な色素沈着を残してほぼ完全に消失し，爾後次第に色素沈着もうすれて治癒している．

小　括

1）本例は照射と同時に漸次血小板数の改善を見，週2回づつ計1000R（空中線量）を照射し，照射終了3週余りで正常値に復し，以後，極めて順調に治癒せる症例である．

また，赤血球系の改善も順調で治療上からは特に何等の危険，苦労もなく治癒せしめえた症例である．

2）放射線治療による障害は見られていない．

3）本例においても放射線治療は腫瘍のすべてを包含することなく，腫瘍の中心部を5×5㎝程度で照射したにも拘わらず，全体が縮少，治癒せるもので，この点，悪性腫瘍に対する放射線治療とは全く異るほか，臨床的には極めて放射線感受性の高いものとの印象をうける．

4）また，遅発効果（late effect）も大いに期待されるが，これも総線量から云つて悪性腫瘍のそれとは大いに異り効果のすべてが放射線の影響として解釈できるかどうか疑問で，むしろ自然治癒を促進させる，或いはメタボリズムをスムースにする酵素のような役割を，比較的少量の放射線が果しているとの印象を強くする．

従つて他の症例でも触れたごとく，効果発現を焦つて大量の放射線を与えることは避けるべきで

あり，同じ量を与えるにしても長すぎる位の over all time をとつてよいと考えている．

症例　9

面○裕○：1963．7．1生れの女児

発病年令：生後8カ月

健康な両親の第3子として出生．母親は妊娠中，特に異常なく経過し妊娠10カ月で出産せるも臀位，早期破水し，体重は2600 g であり，新生児黄疸をみた．

同胞2人には何等異常を認めないが，母親はこの出産のほかに自然流産4回，早産1回を経験している．

発病および経過：

1）生後8カ月（1964．3）：3㎝直径位の無色の丘疹様皮疹が腋窩部にあるのに気づいた．自覚症状もなく元気がよかつたので放置したが，更に1カ月半を経過した時，該部が紫色に変色し，隆起も高まつているのに気づいた．

2）生後9カ月半：某病院にて穿刺をうけたところ出血し，容易に止血しなかつた．

3）1964．5．1．前記病院にて手術的除去を試みたが大出血のため切除は全く不能で，病理組織学的検査では単に血管腫という診断であつた．

腫瘤は試験切開後，急速に大きくなり，腋窩を中心に前胸部から背部に亘るびまん性腫脹となつた．全身的には食慾不振，顔色の悪いことに気づいている，5月中旬某病院受診：経過をみるようにいわれた．以後，更に徐々に増大した．

4）1964．7．23．東大病院木本外科に入院，本疾患と診断された．

当時，赤血球 387×10^4，血色素62％，白血球 9,800，白血球百分率に異常なく，血小板 9,800!!出血時間30分以上であつた．輸液，止血剤などの投与をうけた．

5）1964．7．29 東大病院放射線科外来へ紹介された．

放射線治療：

1964．7．29→8．13迄，図のごとく1日1門宛，交互に照射，腫瘍以外の部分をできるだけ鉛で防護した．

200kVp　20mA，フィルター Cu 1.0＋ Al 0.5㎜，焦点皮膚間距離60㎝，照射野8×6㎝，1日空中線量150Rづつ14回計2100Rを照射した．

7．30には外科を退院，通院治療をした．

照射経過中かぜをひいてきげんが悪く，腫瘍に局所熱あり，8回（1200R）照射を終了した頃には腫瘤の様子は殆んど変つていない．

8月13日，すなわち照射終了時には血小板 3,700，好

Fig. 9・1　and　2．面○裕○　Case　9．

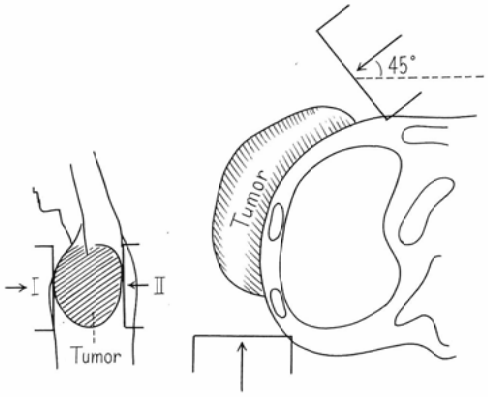

Fig. 9・3　Case　9．during Radiation therapy.

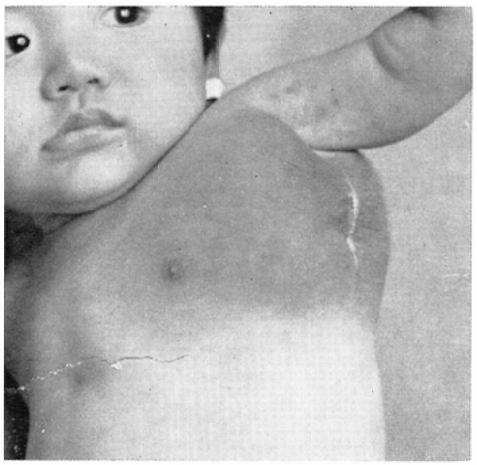

Fig. 9・4　Case　9．during Radiation therapy.

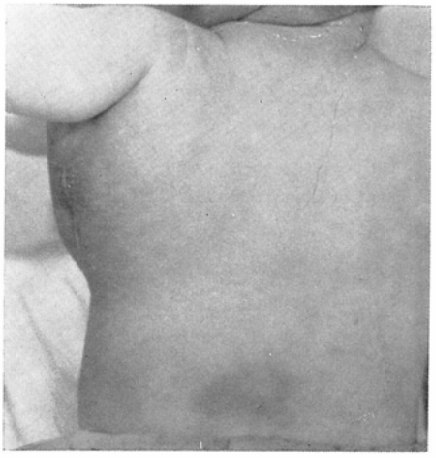

Fig. 9・5　Case 9. 2 months after treatment.

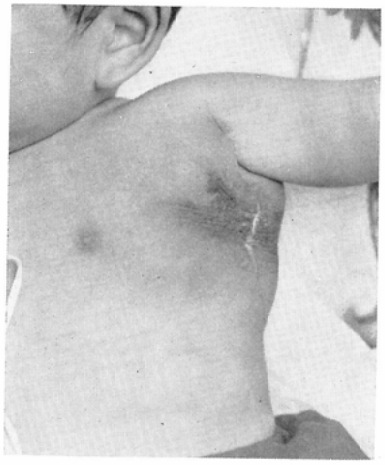

Fig. 9・6　Case 9. 3 yrs. after treatment.

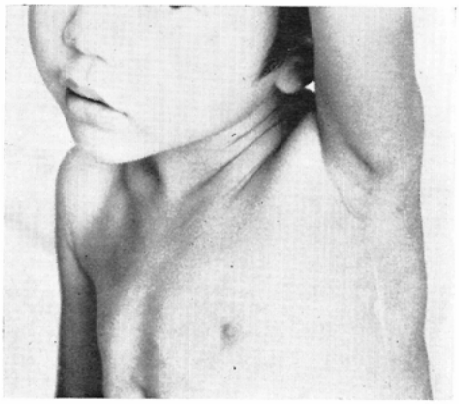

Fig. 9・7　Case 9. 3 years after treatment.

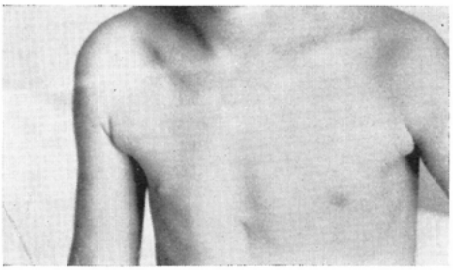

転の徴なく腫瘤の大きさは若干小さくなつたかという程度で点状出血，紫斑が特に四肢に著明であつた．

6)　1964. 8. 13よりプレドニソロン10mgの投与を始めた．当時，腫瘤は10×8cm位，8月19日には9.0×7.5cmに縮少した．更に綜合ビタミンなどのほかプレドニソロン5mgを2回与え，9月3日から2.5mgに減量した．

腫瘤は更に若干縮少の傾向を示したが，血小板数は依然として10,000以下であり，放射線再照射を考えたが放射線障害のことも考慮してプレドニソロンを10mgに増量投与した．

7)　1964. 9. 17. 元気が余りなく，食慾も低下し37.5〜37.6℃の発熱を見，サルファ剤を投与した．その後，プレドニソロンを5mgに減量し同時にサルファ剤を3週間投与した．

8)　1964. 10. 15：食慾もでて元気となり，腫瘤は明らかに縮少した．左肩関節も自由に動くようになり，経過は良好なることを思わせた．

Table. 9・1　Case 9.

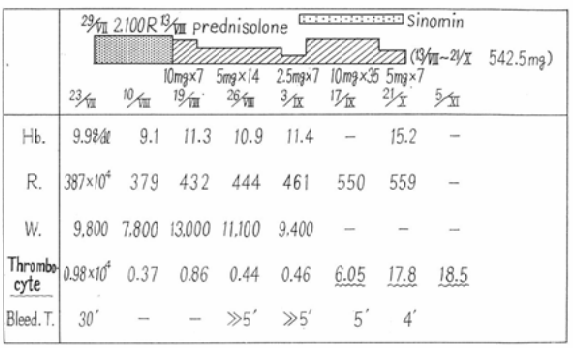

	23/VII	10/VIII	19/VIII	26/VIII	3/IX	17/IX	21/X	5/XI
Hb.	9.9%dl	9.1	11.3	10.9	11.4	–	15.2	–
R.	387×10⁴	379	432	444	461	550	559	–
W.	9,800	7,800	13,000	11,100	9,400	–	–	–
Thrombocyte	0.98×10⁴	0.37	0.86	0.44	0.46	6.05	17.8	18.5
Bleed. T.	30′	–	–	≫5′	≫5′	5′	4′	

Fig. 9・8　Case No. 9. before treatment: A large tumor mass

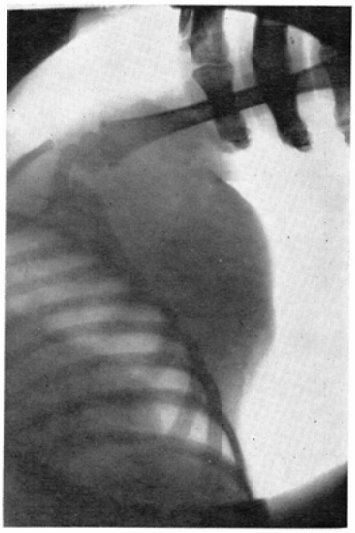

9) 1964. 11. 15（放射線治療終了後3カ月）：腫瘤は硬結，色素沈着がかなりはつきりと残つているが腫脹としては軽度である．

10) 1965. 1. 21（放射線治療終了後 160日）：局所は殆んど完全に正常化し，全身状態も良好で発育も正常である．

11) 1967. 2. 10（放射線治療後2年7カ月）の所見でも全く異常を認めず全治したものと認めた．発育も正常で放射線障害と考えられるものは何もない．

小　括

1) 本例は生後比較的遅く発症し，効果もゆつくりと現れた症例で，放射線治療の効果としては腫瘤の若干の縮少は得られたものの，血液像ことに血小板数の増加が容易に出現しなかつたものである．

ステロイドの併用は本症例においては明らかに有効であつたと判断されるが，結局，血小板数の正常化迄に3カ月を要している．

2) 放射線照射は切線状に行われ肋骨，肺への照射を極力避けたため，線量に比し効果の発現が遅かつたものと考えられるが，放射線障害を避けるためにはやむをえなかつたと考えている．

またこのように特に幼若な女児の場合，もし直接腫瘤に直角に照射をしていれば，将来乳腺の発育不全を来したであろう．

3) あえて病理組織学的検索にこだわらず，外科に入院したまま何も手を加えずすぐ放射線科にまわつたことは，治療上も有意義であつたと考えられる．

症例　10

金○敏○：1964. 10. 23生れの男児

発病年令：出生時

健康な両親の第1子として出生．母親は妊娠中，特に異常なく経過し，妊娠10カ月で頭位正常産，出生時体重2800 g，家族的に血液疾患その他遺伝性疾患を認めない．

発病および経過：

1) 生下時すでに左上膊全体の腫脹があり，略々小児手拳大の腫瘤が上膊中央部より稍々下方にあつた．患児は元気で疼痛，発熱もなく哺乳力も正常で何等の訴えもなく経過した．

2) 1964. 11. 終り（生後30日）頃から急に腫大し，腫脹は上膊から前膊にも及び色は赤褐色調を呈し，胸部その他に点状出血を見るようになつた．

某小児科医に受診，Kasabach-Merritt 症候群の疑いがあると云われ，

3) 1964. 12. 4：東大病院小児科に紹介された．当時の血液所見：赤血球 204×10^4，血色素 5.7 g/dl と高度の貧血があり，血小板は 6,100にすぎなかつたが，白血球は 9,100で異常をみとめない．

12月5日よりデカドロン 0.6mg づつ経口投与を始め

Fig. 10・1　金○敏○　Case 10.

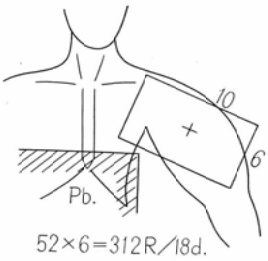

Fig. 10・2　金○敏○　Case 10.
before treatment

Fig. 10・3　Case 10. 1 days after treatment.
A markedly improvement of symptomes

Fig. 10・4　Case 10.　4 weeks after treatment.

Fig. 10・5　Case 10.
2 yrs　2 monts after treatment

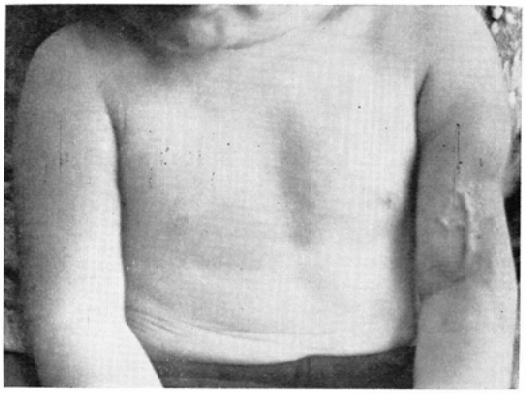

Table. 10・1　Case 10.

	1964 8/XII 312R. 25/III 4/XII 21/I decadron 0.6 mg×49=29.4 mg 4/XII	17/XII	14/I	25/III	10/VI
R.	204×10⁴	—	360	588	—
Hb.	5.7g/dl	—	12.5	15.3	—
W.	9.100	—	8.200	7.900	—
Thrombocyte	0.61×10⁴	0.28	15.6	25.8	26.6

た．

4)　1964．12．5（生後42日）：東大病院放射線科受診

図に見るごとく腫脹は左上腕から前膊に及び一部左前胸壁にもびまん性腫脹として認められる．色は紅褐色で表面は光沢を帯び一見急性炎症を思わせる．しかし，圧痛，自発痛はなく局所熱感も軽度で板状硬結として触れる．X線写真上骨には異常なく，指，手関節の運動は自由に行える．

患児は一見やせて小さく顔色もよくない．極めて幼若であることもあり，治療には少量の放射線にとどめステロイドの併用を行つて経過を追うこととした．

放射線治療：

1964．12．8—1964．12．26迄週2回づつ6回52R（空中線量）×6＝312R照射した．

躯幹部を鉛で蔽い，照射野10×6㎝で図のごとく前からのみ照射.条件は 180kVp 15mA フィルター Cu 0.5＋Al 0.5㎜，焦点皮膚間距離40㎝，照射時間1分，52 R/m である．

5)　以後の血液所見の改善は表の如くであるが，照射途中12月17日（計 156R照射）には，腫脹はかなり縮少してきているが血小板は 2,820と更に減少していた．

6)　1965．1．7（照射終了後12日）：腫脹は著明にとれ，その効果に驚いた．特に胸壁，前膊の腫脹は殆んどとれ，点状出血も殆んど認められなかつた．

更に1週後の血小板数は 156,000と全く正常化している．

原発部位と考えられる上膊中心部では，他の症例同様硬結萎縮と褐色調が残つている．

本例では上膊のみに照射したにも拘わらず直接照射されなかつた前胸壁や前膊のそれは急速に消失しており，血小板破壊や赤血球破壊の行われるのは，はじめ発生した大きな腫瘤のみにあつて，他の腫脹腫大は二次的な変化と考えられた．

7)　1965．1．21：ステロイドの投与は中止した．

8)　1965．3．25（照射終了後90日）：発育は順調で元気もよく，肺，骨などにも異常なく運動制限もみられない．赤血球 588×10⁴，血小板25.8×10⁴

9)　1965．6．3．局所に色素沈着がみられ，上膊中心部より遠位端に亘り，筋肉，皮膚の若干の萎縮が認められる．然し与えられた線量が少いことからこれが放射線の影響とは考え難い．

血小板数は26.6×10⁴ で正常．以後，経過観察を続けた．

10) 1966．6（生後1年7ヵ月）：左上膊軟部組織の萎縮はかなり目立つが筋力，握力など全く左右差なく，骨の長さの差も全く認められない，運動も活溌で手は自由に動く．

11) 1966．12．15（生後2年1ヵ月）：腫脹は全く治

癒し長さ，力など全く正常である．

また前記軟部組織の萎縮もかなり軽快し，正常に近くなつている．

12）1967．3（生後2年5カ月）：発育も良好で患肢は若干の萎縮を残し，正常皮膚色を呈し，運動機能も正常である．

小　括

1）本例は出生時より存在し，忽ち大きくなり生後42日で放射線治療を開始し，極めてよく奏効したものである．第9例とは対照的である．

2）本疾患の特長をよく知つている近医からすぐに紹介されて，放射線治療が早期に行われたことは本症の治癒を早めたと考えられる．

3）従つて高度の貧血と血小板減少が早急に回復し全身状態の改善をもたらしたものである．

4）放射線はわずか300Rの少量で有効であつたので，放射線障害は全く考慮しないでよいと考える．

本例においてもステロイドの併用は，治療効果の促進に役立つたと判断される．

5）原発部位である上膊のみを照射して前膊，前胸部の腫脹が忽ち消褪したことは本疾患の特長として興味がある．

放射線の効果は一般には照射局所への作用であるが，本例のような効果はいわゆる間接作用があると考えられるもので，しかもこのような少量で劇的に奏効することは，この血管腫内の「ある因子」が放射線に対し極めて感受性が大であることを示すもので，しかも放射線によつて活性化された「ある因子」は新しく生じた乃至二次的な腫脹に対し，間接的に働いてその腫脹を忽ち消褪させたということになる．他の症例でも触れたごとく，本疾患の放射線治療では腫瘤全部を完全に包含する必要はなく，原発と考えられる部位を含めての照射をすればよいことと，少量で経過をみることが望まれる．

症例　11

伊○岳○：1965．8．14生

発病年令：生後3週

健康な両親の長男として出生．兄弟なし．妊娠10カ月で頭位鉗子分娩，体重3090g，畸形，出血素因などなく．また血液疾患その他，特記すべき遺伝的疾患なし．

経　過：

1）発病：生後3週目，右大腿が左大腿に比して太いことに母親が気づいた．生後4週頃，右鼡径部に一致して10円貨幣大の半球状に隆起せる腫瘤が出現したが，特

Fig. 11・1　伊○岳○　Case 11.
Fild size 15×15〜13×13cm
1966．9．16→10．27．　100R×11＝1100R（air）

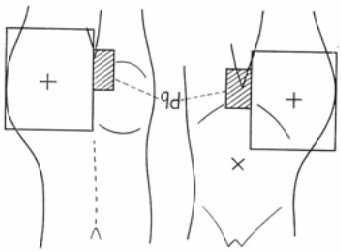

Table. 11・1　Case 11.

	'66 3/9	13/9	16/9 X-ray therapy 7/10	7/11	27/10 '67 16/2	20/3
Hb.	14.0g/dl	—	13.8	13.8	13.8	—
R.	600×10⁴	—	560	537	578	529
W.	12.500	—	10.400	6.000	1.8600	16.300
Thrombocyte	1.42×10⁴	2.5×10⁴	3.7×10⁴	4.3×10⁴	19.6	11.6
Bleed. Time.	6'30"	—	—	—	3'	3'

Fig. 11・2　Case 11. before treatment.

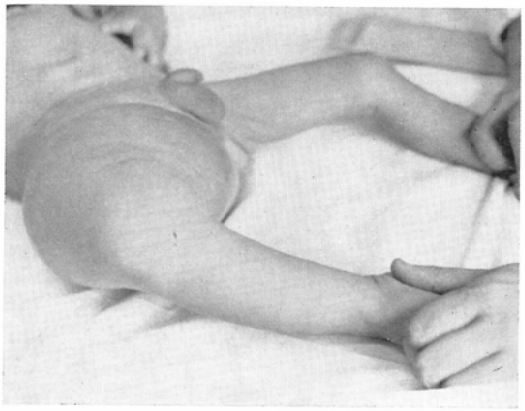

Fig. 11・3　Case 11. before treatment.

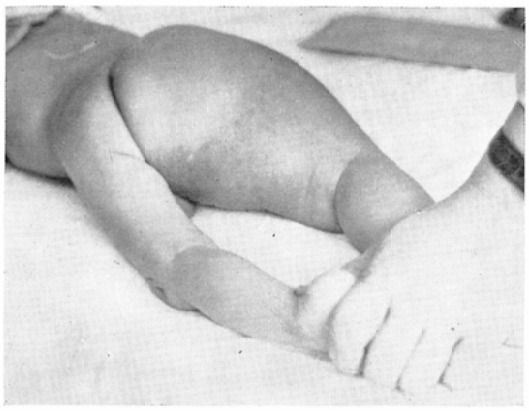

Fig. 11・4　Case 11. 100 days after treatment.

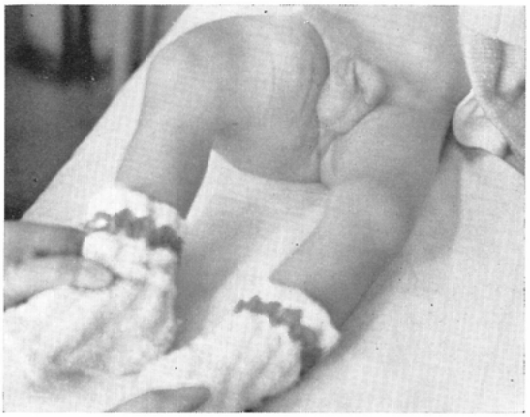

Fig. 11・5　Case 11. 100 days after treatment.

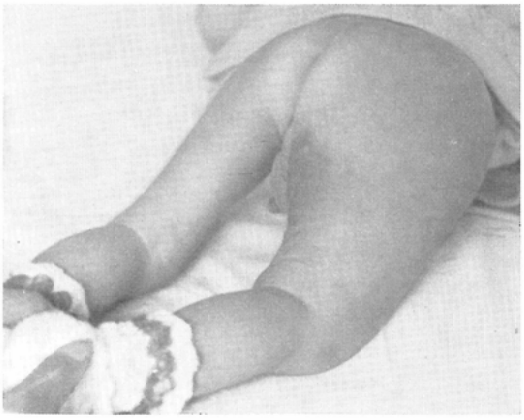

に色素沈着はなく正常皮膚と同様で発赤，局所熱感，自発痛，圧痛などの炎症症状は全くみられず元気はよかつた．一応，化膿性皮膚疾患として近所の医師により抗

Fig. 11・6　伊○岳○　Case 11. before irradiation. X-P showed a osteolytic changes in the region of femur and pelvis and periostal hypertrophy

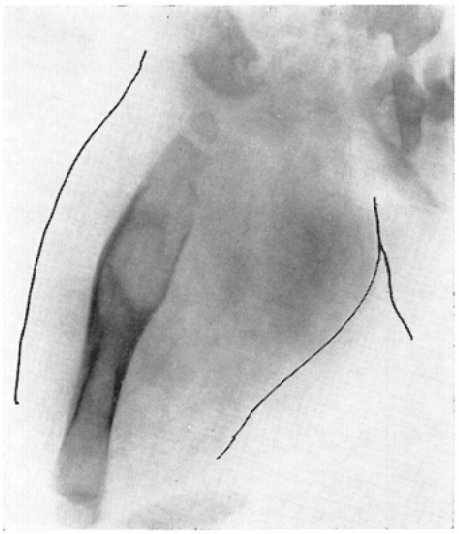

Fig. 11・7　Case 11. 100 days after treatment. A markedly improvement of large mass and osteolytic change.

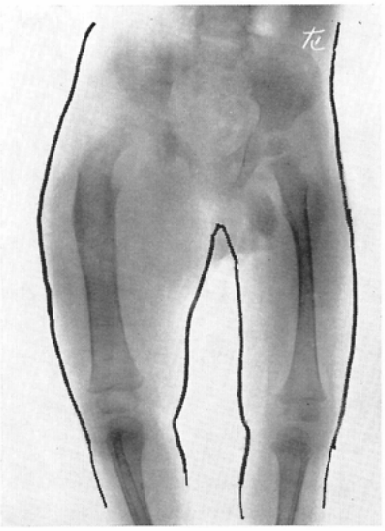

生物質の投与をうけたが効果は全くみられなかつた．

2）生後1カ月半には右大腿腫脹は更に増し，また鼡径部腫瘤も徐々に増大し，生後2カ月（60日）の時は該腫瘤は乳児手拳大に達した．相変らず患児は特に苦痛を訴えることはなかつた．某総合病院を訪れ，小児科，外科，皮膚科，更に某大学病院小児科，外科を訪れたが診

断不明であつた．この間，前記病院において切開を行つた．鼡径部腫瘤に皮切を加え腫瘍を開くと壊死に陥つた組織がでたが膿汁はなく，白血球増多と微熱があつたこと，および穿刺によりグラム陽性球菌（＋）であつたことなどから筋炎と診断し，そのまま閉ぢた．その時には出血傾向ははつきりしていない．

3）ついで1965．10．17（生後58日）聖ルカ病院に入院した．

当時，特に患児は苦痛を訴えないが，食慾不振，貧血が目立ち，全身状態は不良で発育も遅延していた．

当時の診断はリンパ管腫兼血管腫で大腿骨，骨盤などの変化は認めていないが血小板減少は指摘された．

4）1965．10．18から同病院でX線治療を行つた．

130kV 25mA フィルター 0.5mm Cu＋0.5mm Al HVL 0.7mm Cu. 焦点皮膚間距離50cm，照射野10×10cmで計 880R（腫瘍線量）を照射した．

5）1965．12．10退院した．腫脹は一応停止した程度で特に縮少せず，そのまま経過を観察した．

6）1966．1に入つて再び増大し始め，局所は紫紅色を帯び，外来通院で増血剤の投与をうけていたが，チアノーゼがあり貧血は回復しなかつた．輸血の必要を指摘され，

7）1966．5再び同病院に入院した．

8）1966．5．12より5．26迄，はじめX線その後，Tele cobalt-60の照射をうけた．

（A）5．12～5．20：130kV 距離50cm，10×10cm Cu 0.5mm＋Al 5mmのフィルター 200R×5＝1000R (air)

（B）5．23～5．26：Tele cobalt-60で13×11cm，200R×4＝800R（air）：総腫瘍線量1475R

この時，右大腿骨の肥大，骨融解像をみた．輸血1回200ccを行い，一時的に腫大は若干縮少したが（当時最大周径39cm），その後，徐々に腫大は増大し，右下腹部から大腿に及び最大周径は46cmに達した．

当時，プレドニン10mgを隔日に投与していたが腫脹は若干軽快した程度である．

9）1966．8東大病院小児科外来を訪れ，入院をすすめられた．

右大腿腫脹は特に上部に強く，以前の鼡径部にあつた腫瘤とは一緒になつた形で，瀰漫性に腫脹し，右下腹部に腫大および点状出血を見るようになつた．また，腫脹は大腿後面にも及び臀部も腫大していた．

10）1966．9．2（生後満1年14日）：東大病院小児科に入院し9．28に退院した．

当時の主な所見：身長74.5cm，体重8.53kg，一見やせてはいるが顔貌は正常．

血液所見：赤血球 600×10^4，Hb. 14g/dl，白血球12,500，白血球百分率：Basophil. 0，Eosinophil. 2 Monocyt. 0，Neut. Stab. 38，Seg. 20，Lymph. 40 Plasma 0，網赤血球：2‰，血小板1.42×10^4!!出血時間6分30秒，凝固時間：開始5分，終了16分，血沈：1—6—21，尿，尿[illegible]特記すべき変化なし．

骨髄所見：細胞数11.6×10^4，Megakaryocyte の増加と Erythrocyte の軽度の減少があるのみで，他には特に病的所見はなく，綜合判定：Megakaryocyte hyperplasia という結果を得た．

大腿その他の計測値：右大腿：長さ15.0cm，周囲39.0cm，膝下周囲15.5cm，左大腿：長さ15.0cm，周囲16.5cm，膝下周囲12.0cm．

大腿その他骨X線像：右腸骨に小斑点状骨融解像あり右大腿骨は骨膜肥厚し，健側に比し，太く，長い．特に大腿骨上半部に多発性の骨融解像が認められる．

11）1966．9．14（生後1年25日）：東大病院放射線科外来へ紹介された．同9．16→10．27迄週2回づつ計10回の照射を行つた．

照射条件：220kVp. 20mA. Cu 2.0＋Al 0.5mm，距離40cm，15×15cm，5回目より13×13cmにしぼつた．睾丸部を鉛板で確実に遮蔽し，前と後から1日1門宛1回100R（air）づつ照射，空中線量計1100Rを与えた．照射範囲は図に示すごとくである．

12）800R照射終了時，患肢が自発的に上方にあげられるようになり，股関節運動はかなり自由に行えた．痛みはない．

血液所見では，赤血球 560×10^4，白血球10,400，血小板 3.7×10^4 腫脹はかなりとれてきており，体重増加も見られ元気はいい．

13）照射終了10日後：血小板 4.3×10^4

14）照射終了50日後，腫脹は更に縮少し，這うことができるようになり，更に10日後よりつたい歩きが可能となつた．

15）1967．2．14（照射終了後 110日）患肢腫脹は著明に好転し，下腹部腫脹は完全にとれ，元気は非常にいい．

赤血球 578×10^4，血色素13.8g/dl，Ht：44，白血球18,600，白血球百分率特に異常なし，網赤血球13‰，赤血球大小不同が軽度にみられるほかは赤血球畸型（—），好塩基性（—），多染性（—），血小板19.6×10^4 と回復し

ている．

骨盤，大腿骨のX線所見では，骨融解像が好転し，骨硬化像がみられ，骨膜の肥厚もとれてきている．また，骨核の大きさの左右差はない．

歩行はまだできないが，つかまり歩きは極めて活溌に行つており，点状出血は全く見られず，経過良好と判断した．ところが

16）1967．3．18：朝，約50cmの高さの窓から落ち，患肢を打撲した．やがて該部が腫大しているのを発見直ちに，われわれの外来を訪れた．

X線写真では骨に異常なく発赤，腫脹局所熱感，圧痛りあ，抗生物質と0.01%のデカドロンエリキシル15ccを分服せしめた．

3．20の血液所見：赤血球 529×10^4，白血球16,300白血球百分率異常なし，赤血球像で軽度の大小不同を認める．血小板：11.6×10^4

3．30．元気はよく痛みはない．更にデカドロンエキシルの服用を続けた．

17）1967．4．20（発病後1年7ヵ月）現在，体重11kg，掴まりながら歩き，痛みはなく，腫脹は徐々に軽快している．

小　括

本例は，1）右大腿の腫大のほかに当初鼡径部に腫瘤があり，切開せるも出血は余りなく，壊死組織をみたのみで，発熱，白血球増多などから，一応筋炎と診断された．その後，急速に腫大し貧血がでている．その時，某病院にてX線治療を受け，880R照射せるも効果なく，更に2ヵ月余を経て腫大は一層著明となり，上記腫瘤は大腿の腫脹と融合した形となり，更に4ヵ月余経て上記病院にて再照射を受け，その時，約1500Rが照射された．一応腫脹は縮少の傾向をみせたが，血液所見は好転せず，2）大腿骨および骨盤に骨融解像をみている．

その上，骨膜は肥厚し，幅，長さ共に健側に比し大きく．骨髄への細胞浸潤も合併せるものと判断された．

3）東大放射線科にて深部X線治療を行い，次第に縮少の傾向をみせたが，血液所見は余り好転せず照射終了 110日後の検査ではじめて正常に戻つたものであり，骨の変化もかなり軽快し正常化しつつある．

4）従来も骨に変化のくるものは何例か報告されているが，骨の肥大を伴つたこの例のようなものは初めてではないかと考ええられ，骨融解像があるにも拘わらず疼痛は殆んどなく，全身状態も特に変化なく経過したものである．

5）本例の遅発効果から考えて，現在の状態はこのまま放置しても自然治癒傾向を辿るものと期待をもつて経過を観察している．

6）他病院およびわれわれのところで行つた放射線治療の骨に対する障害の有無は更に長く経過を観察する以外にないが現段階では，患肢の方がまだ若干長く大きく Klippel-Weber-Trenauney の亜型のような印象をうけたが，左右差は漸次好転している．

症例　12

塩○谷○子：1965．12．7生

発病年令：出生時

健康な両親の第2子として出生．但し，一卵性双生児の女児で他には兄弟はない．

父親の妹が双生児を生んでいるほかには特記すべき家族歴，遺伝性疾患はない．妊娠10ヵ月で頭位自然分娩，体重2500g．

経　過：

1）出生時，既に右肘関節部に直径3cm位の紅色斑があつた．次第に右前膊に拡大し，全体が大きく腫脹してきた．

2）生後90日目，某国立大学病院で海綿状血管腫と診断され放置するようにいわれたが，この時試験切除を受けた．

病理組織学的所見：

benign capillary hemangioendothelioma wih intratumoral (intraparenchymatous intrastromal) bleeding

3）1966年7月26日（7ヵ月19日）東大病院皮膚科に入院した．

入院時血液検査所見：血色素量 9.0g/dl，赤血球 $383\times10_6$，Ht：32.0%，血小板 5.7×10^4

4）1966年7月27日：東大病院放射線科において深部X線治療を開始．220kVp 20mA，Cu 2.0+Al 0.5mm，焦点皮膚間距離40cm，56R/m，10×10及び10×8cmの照射野で上膊および前膊に照射した．

7月27日より8月16日迄に上膊および前膊各々56R×18回計1008R（空中）を照射した．

5）照射3日目 168R照射野の血液所見では血色素

Tabl. 12の1　塩○谷　Case 12.

	'66 8/6	26/7	11/8	17/8	2/9	28/9	8/11	6/12	'67 17/1	2/2	2/3	14/3	18/4
Hb.	13.2%/dl	9.6	9.3	9.9	10.8	11.9	12.6	13.3	14.0	14.6	13.7	13.7	13.7
R.	426×10^4	383	416	510	520	457	444	446	486	505	520	538	542
W.	9,000		9,100	12,000	14,800	10,700	10,800	10,700	10,900	14,500	13,000	9,000	9,500
Thrombocyte	7.6×10^4	5.7×10^4	9.5×10^4	9.2×10^4	10.4×10^4	2.7×10^4	1.33×10^4	1.8×10^4	1.9×10^4	0	6.2×10^4	15.6×10^4	21.3×10^4
Bleed-Time	7′	>5′		↑ Infection	4′								

56×18=1,008R(air)　27/7　16/8

100×10=1000R(air)　0.4mg　2/2　3/3

decadron elixir 0.8mg/day

Fig. 12・1　Casee 12. Radiation Schedule (1)

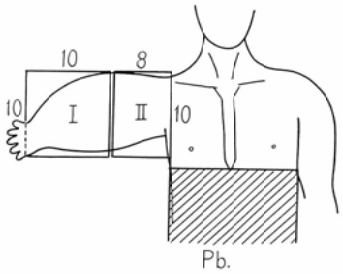

Fig. 12・2　Case 12. Radiation Schedule (2)

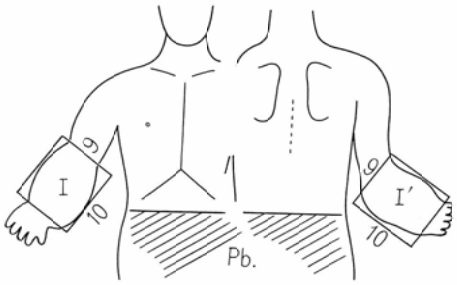

Fig. 12・3　Case 12.

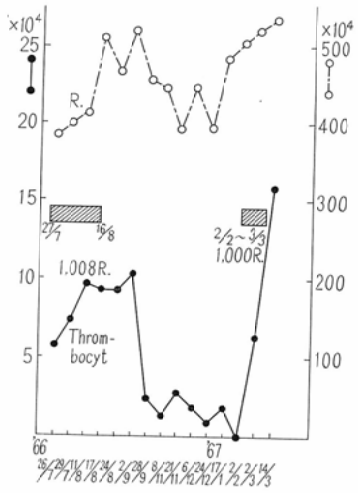

45%赤血球 400×10^4，白血球 4,900，血小板 7.3×10^4 と好転の傾向を示し始めている．

6)　計約 500R照射時，元気はかなりよくなり，血色素58%，赤血球 369×10^4，白血球10,100，血小板 9.6×10^4 となり

7)　計 785R 照射時には血色素58%，赤血球，16×10^4，白血球 9,100，血小板 9.5×10^4 で膨満した一本の棒のようになつていた腕に皺襞がみられるようになり，特に上膊腫大の縮少が目立つた．体重増加も順調で疼痛はないらしく気嫌もよい．

色は赤褐色調で，放射線照射により色素沈着がでてきたものと判断された．

8)　8月16日1004R照射終了し，以後経過をみることとした．

9)　照射終了3週後の観察では，全身状態は極めて良好で上膊腫大も非常に細くなつたが，前膊については余り好転のきざしがない．

局所には放射線皮膚炎による色素沈着，落屑があり瘙痒感がある．点状出血，紫斑は一応消失した．41．9．22．東大病院皮膚科を退院した．

Fig. 12・4　Case 12. The 2 nd Irradiation

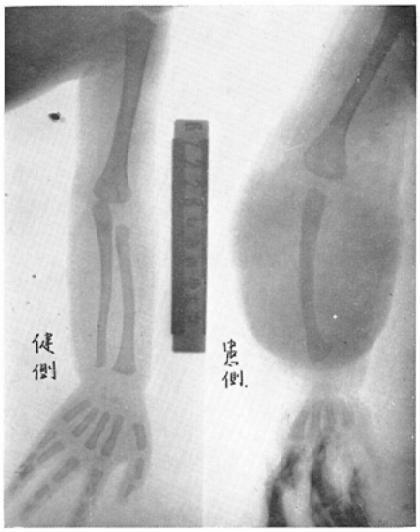

Fig. 12・5　1 days after the 2 nd Irradiation. A decrease in the size of tumor but this patient combined congenital hypoplasia of left lung.

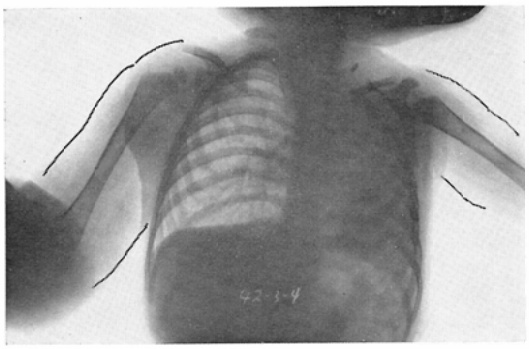

なお右前胸壁にみられた腫瘤は汗腺炎と判明し，この時期に白血球増多症が出現している．

10）その後，再び血小板減少が出現し，別表にみるごとく1万～2万になつた．

元気はよく腫脹も軽度ながらとれているが，点状出血が出没し，病状の再燃を思わせた．

1966年11月～12月にかけ，デカドロン・エリキシル0.8mg，コサ・テトラシン 5,1mgの内服を続けた．

12）1966年12月～1967年1月の血液像の推移は別表のごとくで，貧血はないが，血小板は 8,000から19,000と相変らず少く腫脹も軽減していない．

13）1967年2月2日：放射線治療を再開，220kVp 20 mA フィルター Cu 2.0+Al 0.5mm，焦点皮膚間距離40 cm照射野10×9 cmで図のごとく空中線量1回 100Rづつ

Fig. 12・6　Case 12. before treatment

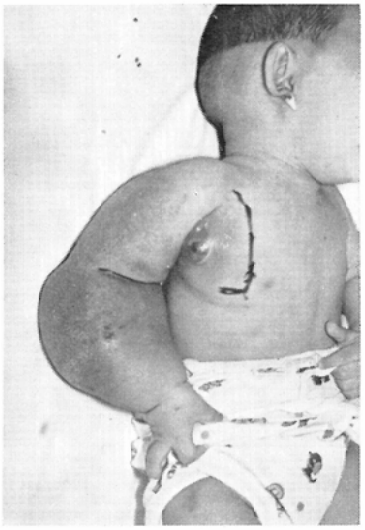

Fig. 12・7　Case 12. before treatment. outstanding petechia

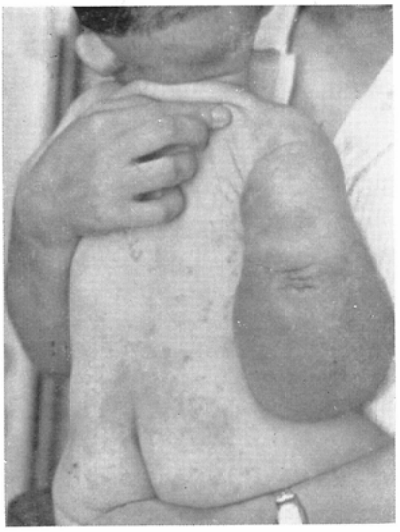

週2回の照射を行つた．

1967．2．2～3．3：100×10＝1000R

14）照射終了時元気は極めてよく発育も順調，若干腫脹は縮少している．

15）1967．3．14（第2回照射終了後11日）明らかに腫脹は縮少し腕および手関節，指の運動には全く支障がない．

その時の血液所見は血色素13.7 g/dl，赤血球 538×10^4，ヘマトクリット44.5%，白血球 9,000，血小板15.6

Fig. 12・8 Case 12. 1 days after the 2 nd treatment

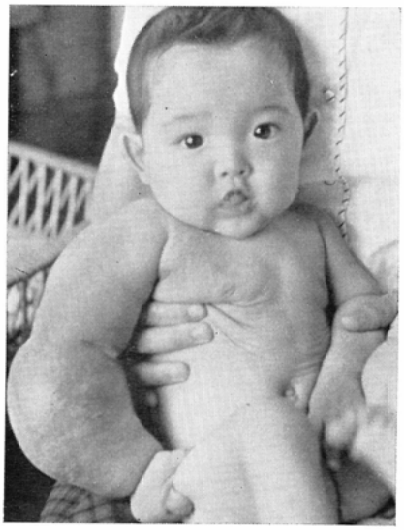

×10^4 と全く正常化し，放射線照射の効果の速やかなることに驚いた．

16）1967．4．18（生後1年4ヵ月）元気はよく腫脹は更に縮少の傾向にあり，赤色調は殆んどなく，時に太い前膊という感じで運動機能も正常，知覚障害も全くなく，このまま経過観察で漸次治癒するものと思われる．

附）本例は，左肺がX線写真上全くみられずその原因は不明で，本疾患を有することのほか幼若すぎることから，気管支造影など施行しておらず詳細は不明であるが左肺の Aplasie～Hypoplasie と診断している．

また一卵性双生児という点から，もう一人の姉の方に関心がもたれたが外見上もX線写真上も全く異常なく，本疾患の発生学上の遺伝的関係は認められなかつた．

本例は，Kasabach-Merritt 症候群という事だけでなく左肺の形成不全の点でも極めて興味ある症例であり，検査の進み次第，別に詳しく報告の予定である．

小　括

1） 本例は一卵性双生児の一子にのみ発生したもので，出生時既に症状がみられた．他の一子には全く異常がない．

2） 放射線の効果は比較的早く出現したが照射終了約3カ月後，再び血小板減少，点状出血が出現しデカドロン 0.8mg/日連日投与だけでは軽快せしめ得ず，結局再照射し漸く正常値になつたものであるが副腎皮質ホルモンの量も少なすぎたと考えられる．

3） 上膊腫脹は比較的速やかに消褪，正常化したが，前腕の腫大は1年4カ月後の現在も徐々に縮少しているにとどまり，更に長年月を経ての正常化を期待している．

特に骨えの影響を考えると放射線治療は再発，増悪のない限りこれ以上行わない方針である．

4） 今のところ大きな腫瘤があるにも拘わらず上肢の機能障害，知覚障害など全く認められず骨にも特に異常はない．ただ左肺に空気含有がなく左肺の形成不全と診断している．

症例 13

大○忠○：1966．4．24生

発病年令：出生時

健康な両親の第1子として出生．胎盤早期剥離があり，帝王切開，出産時体重3550 g，特記すべき家族歴，遺伝性疾患はない．

経　過：

1） 出生時から前頸部に3ヵ所雀卵大の赤色斑あり，漸次拡大して融合したがそのところどころに正常皮膚は残つていた．その後，軽い打撲によつても容易に紫斑を生じ，また腫脹し，時に皮下注射のあとでも出血がなかなか止らないことに気づいていた．

2） 1967．5．15（生後1年21日）小児麻痺予防生ワクチンをのんだが，その日から上記赤色斑は急激に拡大し，前頸部全体から側頸部，項部の一部にまで及んだ．ただし，食慾良好で発熱下痢なく全身状態は特に悪くはなかつた．

ほぼ時を同じくして両下肢，胸部，右側腹部の点状出血および紫斑に気づいた．

3） 1967．5．22：東大病院皮膚科に入院した．

入院時，発育，栄養良好，顔面やや蒼白，貧血状であるが，胸腹部の理学的所見には特に異常を認めない．肝，脾腫脹を認めず，運動，知覚にも異常がない．

局所々見：前頸部全体から上胸部は幅約2㎝の範囲に亘り，紫赤色，帯状の斑点あり，表面光沢あり，かなりかたく触れる，局所熱感を伴い，ところどころ直径約2～3㎜の暗紫色丘疹が集簇している．右側頸部には雀卵大の半球状にもり上つた紫赤色の比較的かたい腫瘤あり，これらの斑の周辺部は境界不鮮明な3～4㎝巾の皮下出血斑を見る．

出血斑は，硬口蓋，右下腹部，両足背に認められた．

5．25：組織診を行つたが，以後出血が容易に止らず

輸血，輸液，ビタミンK，トロムボーゲンなどの注射を行い，止血した．

4)　1967．5．26：放射線治療のため放射線科外来を受診，直ちに照射を始めた．

左右の頸部から1日1門宛．図のごとく10×5㎝の大きさで 132R (air) づつ1～2日おきに照射した．

照射条件：180kVp. 20mA，Cu 0.5＋Al 0.5㎜，線源皮膚間距離40㎝，照射時間2分．結局，5月26日から6月12日迄に右頸部に4回 528R，左頸部に4回 528R

Fig. 13・1　大○忠○　Case 13. both sides respectively 132R×4＝528R (air)

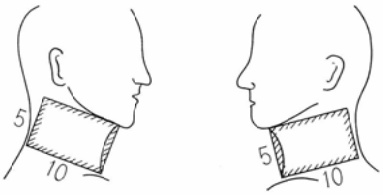

Fig. 13・2　大○忠○　Case 13. before treatment

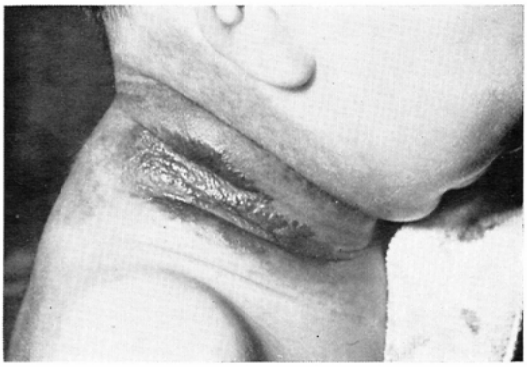

Fig. 13・3　大○忠○　Case 13. 2 weeks after treatment.

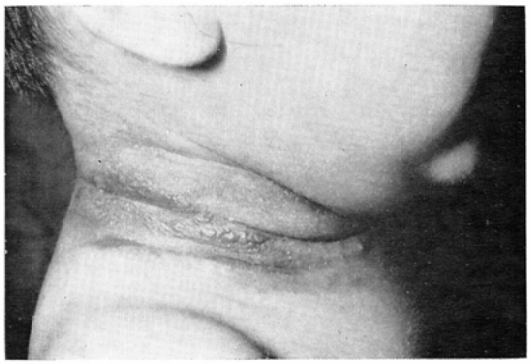

Table. 13・1　大○忠○　Case 13.

	23/5	30/5	6/6	20/6	27/6	11/7	3/8
Hb.	10.1g/dl	8.0	10.6	15.3	11.4	13.2	
R.	379×10^4	290	427	438	429	504	
W.	8.800	11,000	17,300	9,500	7,900	11,700	
Thrombocyte	1.9×10^4	4.4×10^4	20.1×10^4	17.5×10^4	15.4×10^4	12.6×10^4	1.9×10^4

26/5　12/6　both sides each 528R(air)　22/5　11/6　decadron elixir　0.8mg×21＝16.8mg　↑ IInd. Irradiation

が与えられた．

血液所見の推移は別表にみるごとくで，照射5回やつた翌日にすでに正常値に恢復している．

ただしこの間，5月22日から6月11日迄デカドロンエリキシール 0.8㎎を連日与え，5月23日から6月21日迄抗生物質を連日投与した．

6月に入つて腫瘍部に一致して膿皮症が発生し，そのため6月21日に副腎皮質ホルモンの投与は中止した．

5)　1967．6．30：東大病院皮膚科を退院した．頸部腫脹の軽減は血小板の回復よりも若干遅れて6月20日過ぎからかなり扁平になつてきた．

6)　1967．7．31：40℃の発熱あり，近所の医師に感冒と診断され注射，内服薬の投与をうけた．

その頃から血管腫部分は急激に腫脹し，8月1日には発赤が強くなり8月2日夜には喘鳴，呼吸困難を訴え，8月3日早朝，救急処置として東大病院皮膚科に入院しプレドニン40㎎の筋注を受けた．

7)　1967．8．4：東大病院放射線科外来へ治療の目的で紹介され直ちに再照射を開始した．

熱は37°台に解熱しているが，硬口蓋，足背に点状出血あり，血小板は 1.9×10^4 に減少している．

他の症例でも経験したごとく，本疾患の再発と診断した．

食慾不振つよく，プリンペランシロツプ10㎎を与え，照射中である．

照射4回で食慾不振もとれ，元気も徐々に回復しており，局所の著明な発赤腫脹も軽減している．附：1968．2現在．全く完全に治癒している．

小　括

1)　本症例は，血管腫が先天的に存在はしたが Kasabach-Merritt 症候群の典型的な様相を呈し

たのは1年を経過してからであり，家族の訴えでは急激に増悪したと述べており，またそれ以前から出血傾向のあつたことがわかつた．

2） われわれの症例の中では珍らしい頚部に発生した．

3） 組織診によりかなりの出血を見，輸血，輸液を必要としたが，試験切除には十分慎重であるべきことが痛感された．

4） 放射線治療終了後2カ月足らずで，本症では突然，症状悪化し，再発と診断したが，最初の発症の時と同様，1日のうちに発赤腫脹が著明に起り，血小板が急激に減少した点が特異で，他の再発症例同様，一見殆んど正常化した皮膚になりながら前に発生した場所と全く同じ場所に発生している．

大量ステロイドの投与と放射線再照射により症状は急速に好転しているが，今後更に慎重に経過を観察したい．

考按および総括

1） 1940年 Kasabach と Merritt が巨大な毛細管性血管腫を有しかつ血小板性紫斑病を伴つた生後2カ月の男児例を報告したのが，本症例報告の最初である．その時から，血管腫の縮少消褪と血小板の増加が並行することをみており，この両者間に密接な関係があることを知つたが，しかし結局はこれが偶然に合併したものと考えていた．

これを一つの症候群として位置づけたのは，1953年 Weisman らであり，1955年 Good らも同じ見解で Thrombocytopenia-Hemangioma Syndrome と命名して発表した．

緒言にも述べたごとく，わが国では Kasabach-Merritt 症候群と呼ばれることが多く，近年漸く一般化してきた感がある． **2）** 本疾患については著者らの自験例を含めわが国では40例を数えるが，いずれも1957年以降で特に近年．症例の報告が増加している．

また，欧米の報告も1940年 Kasabach-Merritt による報告以来，著者らが各報告を検討して，いわゆる Kasabach-Merritt 症候群と認めた症例は50余例に達している．

本疾患に対する認識が深まるにつれて報告が増加したものと考えられるが，本疾患の誤診ないし見落しがあつたとしても1940年以来，約30年足らずで100例に達していないのであるから，稀な疾患であることに変りはない．東大病院における13例は世界中の症例数から見て極めて大きな比率を占めるが，9年間に13例ということはせいぜい1年に1～2例ということで，決して多い疾患ではない．

3） 初発症状：初期の皮疹は赤色斑と記載されたものが多いが，未だ血小板減少ないし紫斑の見られない時期のものでも仔細に検討すれば，かたく触れる箇所が存在するのが普通である．

即ち，乳幼児に非常に硬く触れる大きな血管腫を認めた場合には，よしんばそこに出血ないし浮腫が見られなくとも，先ず本症候群の血管腫を考える必要がある．

出生時，すでに典型的な本症候群を呈しているものでは，すでに胎生期何カ月頃からか罹患していたものと想像されるが，そうでないものではすなわち症例の大部分では出生後ある時期に（多くは満1才以内に）急に大きくなり，血管腫全体が紅褐色を呈し，板状硬結ないし巨大腫瘤状硬結を呈し，血管腫内および周辺に著明な浮腫が認められるようになり，全身性に点状出血ないし紫斑が見られるようになる．

4） 自覚症状：患児が乳児であることもあつて詳しくは掴みえないが，皮疹の華やかさに比し概して症状は少く，疼痛，発熱などは骨への浸潤や皮疹への細菌感染を伴なわない限り普通には見られず，貧血による顔面蒼白，食欲不振，元気の低下などが母親により指摘される程度である．

5） 主症状および診断上の注意：まず，乳幼児における巨大血管腫の存在が第一で，しかもただ大きいだけでなく極めて硬く触れることが特長．

まだ血管腫内に著明な出血のみられない時期では血管腫が真皮表層にまで及んでいるものを除いては，時に臨床診断の困難な場合もある．

局所の発赤，潮紅，熱感，硬結などのため炎症性疾患，例えばErysipelas, Phlegmone, Actinomycosis などと誤診されたり，間葉性悪性腫瘍たとえば Angiosarcoma, Fibrosarcoma などと誤診さ

Pathology 1. hematoxylin-eosin staining 10×20

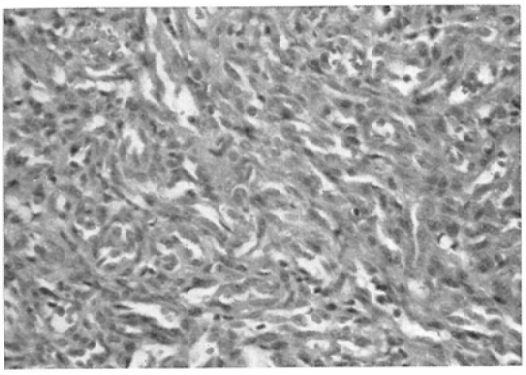

Pathology 1′silver impregnation staining 10×20

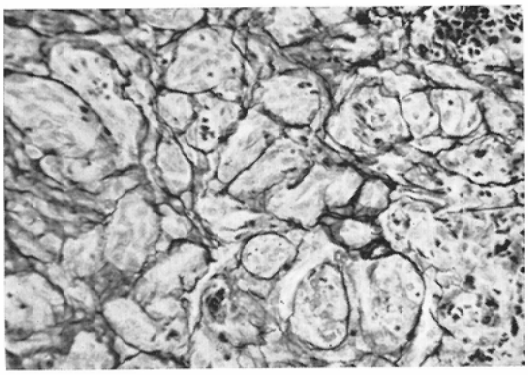

Pathology 2 hematoxylin-eosin staining 10×20

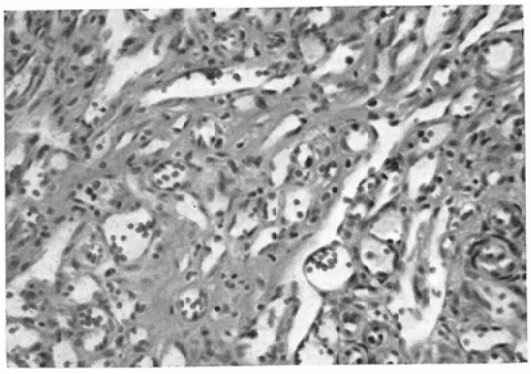

Pathology 3 hematoxylin-eosin staining 10×20

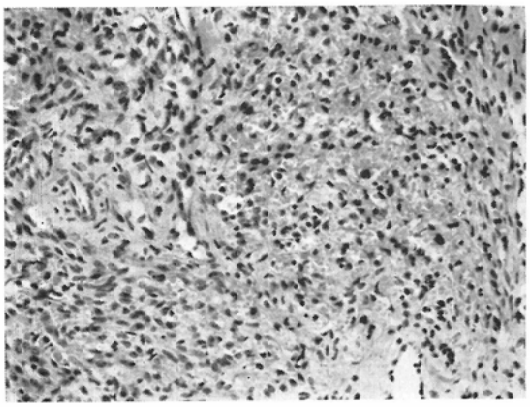

Pathology 3′ silver impregnation stasning 10×20

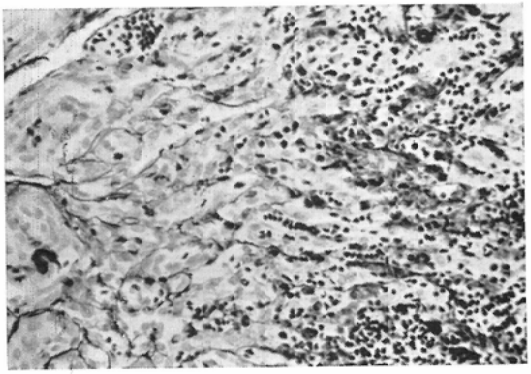

Pathology 4. hematoxylin-eosin staining 10×20

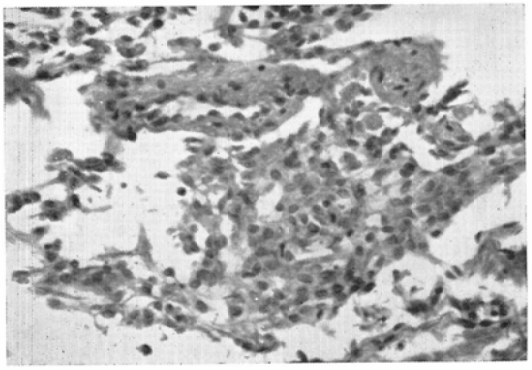

れたりすることがある．

また血管腫が皮下組織にあるものではより臨床診断が困難なことがあるが数多くの幼小児の血管腫に見慣れておけば概して診断は容易である．血管腫内に著明な出血の見られない時期にそれ程大きくない生検—米粒大から小豆大位迄，しかも健常部分から病巣部にかけて—をすれば組織学的に確定診断が下され早期診断，早期治療が行えるので極めて好都合である．つぎに，巨大血管腫内に出血がみられ浮腫，硬結，腫脹，熱感が極めて高

度かつ全身性に紫斑ないし小出血点の見られるものでは，まず本症候群としての誤診はないとみてよい．この様な時期での生検は時に危険を伴うことがあるので，なるだけ差し控えた方が賢明である．

正確な現症の既往歴の聴取と血小板減少を含めた臨床症状とから本症候群の診断をつけ速やかに適切な治療を行うことが望ましい．

なお血管腫が内臓に生じた場合，その存在部位の決定が困難な事が多く，死亡後，剖検ではじめて発見される事も稀ではない．

6） 病理組織学的所見（自験例4例について）

i）未だ典型的症状を示さない時期（2例）

殆んどが普通の Strawberry mark にみられると同様の Hemangioendothelioma 様所見（病理1），capillary cavernous Angioma 様所見（病理2）を示すが，その量的比率は前者が著明である．

Strawberry mark に見られない所見として，不規則に拡大した管腔がみられ，そこでは内被細胞は極めて粗に存在，内腔に多数の赤血球がプールされ，一部破壊されてヘモヂデリン色素顆粒が認められる箇所もある（病理3）．

また，出血は上述せる管腔内のみならず，浮腫性間質内にも屢々多量に認められる．

臨床的に未だ血管腔内への出血，血小板減少，紫斑発生のみない時期の組織でも本症候群特有の組織所見がみられ，確定診断ができることは極めて特記すべきことと思われる．

ii）典型的症状を示した時期（2例）

組織像の本質は前記した所見とほぼ同様．但し，血管腔内および血管腫外間質内出血がより著明，不規則な管腔形成と血球のプール破壊像がより顕著である．

4例中1例にみられた興味ある所見の1つに未だ管腔形成傾向をみない幼若な間葉系細胞の増殖巣が散見された（病理4）．

この事実は本症候群を惹起する血管腫が普通の Strawberry mark よりも一層幼若な血管腫の組織よりなることを裏づける一つの傍証と思われる．

7） 発生部位：一般に外部から発見できる部位，特に四肢に多くわれわれの症例では上肢2，下肢5，躯幹5，頚部1となつている．

内臓に生じたものでは結局剖検により発見されるが，左後腹膜，右腎被膜，横隔膜，横行結腸各1例の報告をみるに過ぎない．

今迄に報告された部位を要約すると

1）　顔面：10（顔面の略々半分を占めるものが多く，主として頬部から下顎部側頚に亘る）

2）　頚部～肩：5　頚部のみ1

3）　躯幹19：胸部～上腕2
　　胸部　　8　背部2
　　胸部～背部3
　　腹部3
　　臀部1

4）　上肢11：上膊～腋窩：1　上肢全体5
　　上腕1　前腕4

5）　下肢：30
　膝部1　下肢全体10　大腿部8　下腿2
　大腿～陰部～臀部7　大腿～下腹部2

6）　多発3

7）　内臓4　　などである．

これをみても下肢，躯幹に多いことがわかる．血管腫の大きさは殆んどの例で略々小児頭大と大きく，血管腫内および周囲への出血が起ると胸乃至背部全体，下肢全体など広範囲の硬結と変色を来し，腫瘍そのものの境界が不鮮明になる場合が多い．

8） 病因論：本症候群の病因については不明であるが血小板減少をもたらす成因については種々の説がある．それらを一括して亘理が考察したものが図（病因1）に示すごときものである．

最近での興味ある研究は1963年 Kontras[47] らによるそれで，^{51}Cr でラベルした血小板を生後7日目の女児に輸血したところ血小板が正常値を示すようになつたことおよび血小板の寿命が健常児へ輸血した場合に比し，患児では著しく短縮しており，また Scanning してみると血管腫上での放射能が最大値を示し，血小板が血管腫内に sequestrate されている事実をみている．

また貧血に対しては1962年島峰らは血管腫からの出血がその主要な因子ではなく血管腫の血管腔内での血球破壊によるものであると述べている

病因1．血管腫—血小板減少症症候群

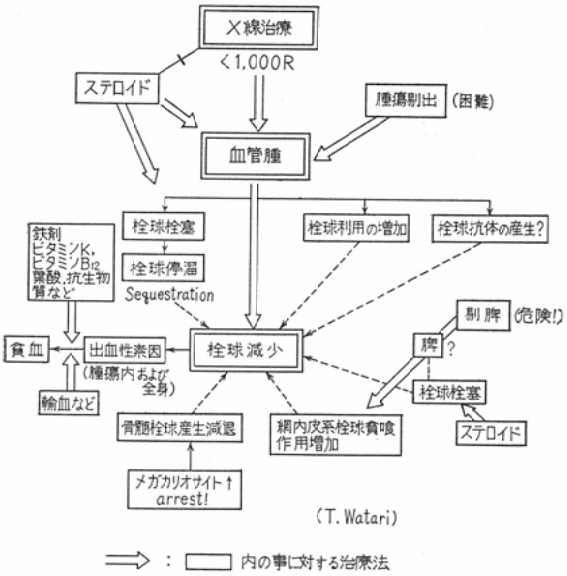

註：輸血，ビタミン類は補助手段でこれだけでは治療の目的は果せない．剔脾および腫瘍剔出はできないことも多いし，危険も大きいので歴史的な治療法となりつつある．X線治療を第一とし，ステロイドも有効であるが，X線との併用を原則とする．X線照射量は，乳児であることもあつて，少なめにした方がよい．1000Rまでやつて経過を観察し，1～2ヶ月しても血小板増加の認められぬ場合に追加照射する．

が，これは本症の発生機転を示すものとして，われわれも自験例の組織所見を主とした検討から賛意を表する．巨大な未熟な Capillary angioma では処により完全な管腔形成をみない箇所がありそこに出血，即ち不完全な血管腔内に多量の赤血球がプールされ，それにつぐ血球の破壊に附随して血小板減少が惹起されるものではないかと推論している．

9） 治療

放射線治療を柱とし，これに副腎皮質ホルモンが併用されるのが原則である．しかし，副腎皮質ホルモンやＡＣＴＨの単独使用による治癒報告例はない．

文献的には摘脾は9例に施行され，4例に有効でうち1例は劇的に奏効したというが，術後菌血症で死亡した報告もあり，今では歴史的治療法と云つてよいであろう．

腫瘍の全摘出は，理論的には極めてよい筈だが腫瘍の大きさと部位の関係から決して適応は広くなく，また，無効だつたとの報告もあるので奨められない．

なお，自然治癒の症例報告も2，3見られるが死に至る症例もあることゆえやはり積極的に放射線治療を試みるべきである．

—放射線治療—

1）概してその効果は早急に現われ，いわゆる放射線感受性の高い腫瘍に比してもその効果は劇的であり，しかも1000台の血小板が外見上患者に何等の変化もみせずに10万台に回復する．

2）血小板減少と貧血が認められるが，白血球およびその分劃には何等の変化も見出せないのが通例である．

3）血管腫そのものに血小板や赤血球を破壊する作用があることは血管腫の大きさと血小板の消長が一致することからも明らかであるし，病理組織学的にも証明されている．

しかし巨大血管腫内の破壊因子が何であるかは不明である．放射線はこのＸ因子にどのような働きをもつのか，しかもその効果が少線量で速やかに出現するのはなぜかに大きな関心がもたれる．

自験例の病理組織学的所見から若干の考察を加えたい．

血管腫の組織は大部分が Strawberry mark に見られると同様の benign Hemangiaendothelioma の所見を示し一部に Strawberry mark ではみられない完全な管腔形成に迄到らない所見が散見され，また一部では著明に拡大した管腔とそこに赤血球がプールされ破壊されている所見が認められる事実から非常に未熟な巨大 capillary angioma では incomplete vessel formation に附随して出血および血小板減少が血管腫内およびその間質内で惹起されたと考えるのに好都合である．

われわれは普通の Strawbery mark でも臨床上非常に硬く触れる型のものでは組織学的には Hemangioendotheliomatous type を示し，しかも少量のＸ線に極めてよく反応する症例を多数経験している．われわれの考では本症候群における血管

腫の組織が Strawbery mark のそれよりもより未熟な（しかし悪性ではない）ものであり，より放射線感受性に富むことから放射線がそれら幼若血管組織に作用して正常方向への分化（いわゆる capillary cavernous Angioma への分化）を促進すると考えたい．

また近時，ステロイド大量が普通の巨大な Strawberry mark の退縮に著効があつたとの報告があり，その作用機転が幼若な血管腫の細胞に antianabolic に作用するためとする学説に興味がある．また本症候群における巨大血管腫もまたステロイド大量療法により急速に縮少しそれに附随して血小板減少も改善されていくという報告もなされているが，この事実はステロイドが直接血小板に作用するのでなく幼若な血管腫細胞に作用しその結果二次的に血小板減少防止の働きをしたと考えると理解し易いが今後の問題として残したい．

4） 対象が新生児，乳児であることと全身状態が必ずしもよくない上に諸検査が出血，感染を助長するおそれがあることなどから本疾患の本態を究明せんとする血液化学的，免疫学的諸検査は殆んど行われていない．

骨髄所見もまちまちであるが，比較的多い所見として Megakerycyte の Hyperplasie があげられる．

^{51}Cr を使用せる Kontras らの研究で本疾患では血小板が短寿命であること．血管腫内に Sequestration のあることが明らかにされたが，これに放射線治療時の同様な研究を加えれば放射線治療により血小板がどうなるのかが動的に把握され作用機序解明の手がかりが得られよう．

同様，放射線治療による病理学的検索の繰返しも学問的には望ましいが，大出血の危険と手術瘢痕を残す点から臨床的には好ましくない．

5） われわれの症例では放射線治療時の最高年令が1年3カ月であるが，本症のために何らかの形で医師に受診しているのはすべて生後6カ月迄であり，放射線治療開始の最年少は生後40日である．この点も他の疾患の放射線治療と大いに異なる特異な点である．

このように年令が極めて幼若であることは放射線による障害を十二分に考慮する必要があり，従つて週2回で1回50～ 100R (air)，総量1000R (air) 程度を1クールとしている．

血小板の増加を見ない時は更に 500～ 600R程度を追加するようにし，幼若な者ほど over all time を長くすべきである．

なお Gonad はいかなる場合にも確実に防護した．

治療時の患児の固定も大きな問題であるが，最近は magic cast などの固定用具を使用して便利になつた．

どうしてもだめなときは生殖年令を過ぎた人に附添つてもらうこととしている．

6） 治療装置は乳児であることと，皮膚面に存在することから，従来使用されている普通のX線深部治療装置で十分であるが，グレンツ線では意味が少く，またテレコバルトなどは深部への障害の面を考えると望ましくない．

7） 全く痕跡なしに治癒するものと，色素沈着を残して治癒しているものとがあるが，数年の間に略々正常皮膚色になるようである．また四肢など露出部分での色素沈着残存例はなかつた．なお上記色素沈着例にしても放射線治療によるものでないことは明らかで照射前内出血を繰返し，一見なめし皮のような色素沈着，硬結のあつた例に散見されるものである．

8） 原則として少い量でゆつくり経過を追うこと．巨大な mass の全部を完全に含んでの照射でなくても消褪することが多いので骨端線は避けること．この点，悪性腫瘍の放射線治療のように十二分に腫瘍を包含する思想とはかなり異ることに留意したい．大きい mass の原発部位を完全に含んでいれば腫瘍の末梢部は血液所見の改善と共に消褪して行く傾向を有する．

—副腎皮質ホルモン—

放射線治療に併用する意義が十分あることを経験上認めたが，これが適正な使用方法については確立していない．ただ放射線と併用して放射線単独よりもより早くより少い量でコントロールできたとの印象を深くしている．

また近時，大量の副腎皮質ホルモンのみで本症候群をコントロールできたとの報告もでてきているので今後この方面からの再検討が必要であると考えている．

以上，われわれは東大病院放射線科において治療せる13例の血管腫—血小板減少症症候群（Kasabach-Merritt症候群）についてその大要を述べた．

御指導御校閲いただいた放射線科宮川正教授，皮膚科川村太郎教授に深謝し，各種問合せに御協力いただいた諸機関施設の各位に深く感謝致します．

文　献

（症例報告を検討し，著者らがKasabach-Merritt症候群と認めたもの全例を年代順に列記する．）

1) Kasabach, H.H., Merritt, K.K.: Capillary hemangioma with extensive purpura; report of a case. Am. J. Dis. Child. 59 : 1063～1070, 1940.
2) Rhodes, A.W. & Borelli, F.J.: Giant hemangioendothelioma with thrombocytopenic purpura. Am. J. Roentgenol., 52 : 323—326, 1944.
3) Silver, H.K., Aggeler, P.M. & Crane, J.T.: Hemangioma with thrombocytopenic purpura. Am. J. Dis. Child. 76 : 513—520, 1948.
4) Bogin, M. and Thurmond, J.: Hemangioma with purpura, Thrombocytopenia and Erythrocytopenia. A.M.A. Am. J. Dis. Child. 81 : 675—680, 1951.
5) Southard, S.C., DeSanctis, A.G. and Waldron, R.J.: Hemangioma associated with thrombocytopenic purpura. J. Pediat. 38 : 732—737, 1951.
6) Schoo, A.G.: Vaatgezwellen mit Thrombopenia. Maandxcher. Kind. 20 : 388, 1952
7) Weissmann, J. and Tagnon, H.J.: Syndrome of hemangioma and thrombocytopenic purpura in Infants. A.M.A. Arch. Int. Med. 92 : 523—526, 1953.（2例）.
8) Franklin, A.W. and Williamson, D.A.J.: Haemangioendothelioma with hemorrhage and thrombocytopenia. Arch. Dis. Childhood. 28 : 490—494, 1953.（2例）
9) Good, T.A., Carnazzo, S.F. and Good, R.A.: Thrombocytopenia and giant hemangioma in infants. A.M.A. Am. J. Dis. Child. 90 : 260—274, 1955.（3例）
10) Meeks, E.A., Jay, J.B. and Heaton, L.D.: Thrombocytopenic purpura occurring with large hemangioma. A. M. A. Am. J. Dis. Child. 90 : 349—351, 1955.
11) Stuber, H.W.: Das Syndrome Hämangiom, thrombopenische purpura und Anämie im Sänglingsalter. Helvet, paediat. acta. 11 : 194—207, 1956.
12) 塩野哲，浅野真，安富豊：巨大血管腫に伴える栓球減少性紫斑病の一剖検例：小児科臨床，10 : 923—925, 1957.
13) Petit, P., Schweisguth, O., Contoni, A. and Chapus, Y.: Les angiomes geants du nourrisson avec thrombopenie, Arch. Pediat. 14 : 789, 1957.（2例）
14) 戸田逞充：栓球減少を伴える巨大血管腫の1例．小児科診療，21 : 1013—1015, 1958.
15) Scherz, R. G., Louro, J. M. and Geppert, L.J.: Giant hemangioendothelioma with associated thrombocytopenia. J. Pediat. 52 : 212—216, 1958.
16) 田中万之助，影山公一：栓球減少症を伴う腎被膜巨大血管腫と思われる一乳児例．小児科臨床，11 : 642—649, 1958.
17) Backman, A. and Parkkulainen, K. V.: Thrombocytopenia associated with intestinal hemangiome in a child.: report of a case cured by surgery. Ann. Paediat. fenn., 4 : 264, 1958.
18) Dargeon, H. W., Adias, A. C. and Park, C.T.: Hemangioma with thrombocytopenia. J. Pediat. 54 : 285—295, 1959.（5例）
19) Beller, F.K. and Ruhrmann, G.: Zur Pathogenese des Kasabach-Merritt Sydroms. Klin. Wschr. 37 : 1078—1082, 1959.
20) Paletta, F. X., Walker, J. and King, J.: Hemangioma-thrombocytopenia syndrome. Plast. & Reconstro Surg. 26 : 615—620, 1959.
21) Robinson, D.W.: in discussion of paper by Paletta et al.
22) Johnson, H. A.: Expanding hemangioma with thrombocytopenia. Brit, J. Plast. Surg. 12 : 69—71, 1959.
23) Wilson, C.J., Haggard, M.E.: Giant vascular tumours and thrombocytopenia. Arch. Dermat. & Syph., 81 : 432—437, 1960.（2例）
24) Nelson, T. Y.: Giant hemangioma with thrombocytopenia. Med. J. Australia. 2 : 815—818, 1960.（2例）
25) Lévine, R., Holcomb., T.M. and Lutzner, M.A.: Hemangioma associated with thrombocytopenia, A.M.A. Arch. Dermat. & Syph. 82 : 94—96, 1960.
26) Burmeister, W., Möhrung, H.D. and Homburg-Saar: Riesenhämangiom-Thrombopenie-Syndrome. Kinderärztl. Praxis 28 : 521—

525, 1960.
27) 宮本恵司，吉成芳郎，三木宏之：血管腫—栓球減少症々候群の一例，小児科臨床，14：483—485, 1961.
28) 猪股成美，中村雄彦：Kasabach-Merritt-Syndrome. 皮膚臨床，3：847—851, 1961.
29) Ingelfield, J.T. Jr., Tisdale, P.D. and Fairchild, J.P.: A case of hemangioma with thrombocytopenia in newborn infant treated by total excision: review of literature. J. Pediat. 59：238—241, 1961.
30) Valentine, G.H.: Hemangioma with thrombocytocytopenia. Canad. Med. Associat. J. 84：791—793, 1961.
31) 篠塚輝治，津田淳一，島峰徹郎：Kasabach-Merritt 氏症候群．小児科診療，24 (4)：550～560, 1961.
32) 篠塚輝治：メディカルカルチユア，5：1257—61, 1963.
33) James, D.H. and Tuttle, A.H.: Congenital hemangioma with thrombocytopenia. J. Pediat 59：234—237, 1961.
34) Wallenstein, R.O.: Spontaneous involution of tumor and thrombocytopdnia in newborn. A.M.A. Am. J. Dis. Child. 102：223—235, 1961.
35) 豊原清臣，三重野一明：Hemangiome-Thrombypenia Syndrome の一例，小児科診断，25：765—67, 1962.
36) 齊藤弘，森和夫：栓球減少症を伴つた血管内被腫の一例，医療，16 (1)：79, 1962.
37) Sutherland, D.A. and Clark, H.: Hemangioma associated with thrombocytopenia. Am. J. Med. 33：150—157, 1962.
38) Musles, M. and Delaney, T.B.: Sutherland, D.A. より引用.
39) Hill, G.J. and Longino, L.A.: Giant hemangioma with thrombocytopenia. Surg. Gynec. Obst. 114：304— 312, 1962.
40) 増田勉，木下正子：日本皮膚科会誌72 (11)：879, 1962, 同上，73 (3)：236, 1963.（本例は著者らの今回の報告に含まれている).
41) Marja, J. de Pree: A case of giant hemangioma with thrombocytopenia. Acta Pediat. 52：410—416, 1963.
42) Atkins, H.L., Wolf, J.A. and Sitarz, A.: Giant hemangioma in infancy with secondary thrombocytopenic purpura. Am. J. Roentgenol. 89：1062—1066, 1963.
43) 池田重雄，水谷ひろみ：Kasabach-Merritt 症候群：日本皮膚会誌．74：110, 1964. 皮膚臨床：7：106—109, 1963. 各1例．（本例は，著者らの今回の報告に含まれている.）
44) Furuhjelm, V., Mäkela, P. and Volutilainen, A.: Giant hemangioma and thrombocytopenia in a newborn infant treated by inadation therapy: Case Report. Acta radiol, 1：417—422, 1963.
45) 亘理勉：血管腫—栓球減少症々候群．医学のあゆみ，43：12, 1962.（今回の報告に含まれている.
46) 齊藤実，川戸英彦，此下潔，川勝岳夫：血小板減少を伴つた血管腫の3症例．小児科診療，26：214—17, 1963.（本例はすべて東大放射線科にて放射線治療が行われたもので，今回の報告に含まれている.）
47) Kontras, S.B., Green, O.C., King, L., Duran, R.J.: Giant hemangioma with thrombocytopenia. Am. J. Dis. Child. 105：188～195, 1963.
48) 堺田博昭，堤晴朗，大日方邑次：臨床放射線，9 (8)：619—628, 1964.
49) 田口光雄：Kasabach-Merritt syndrome の治験例について，日本医学放射線学会誌，23：1416, 1964.
50) 大森純郎，荒田次郎，植木宏明，藤田慎一：皮膚と泌尿，26 (2)：280, 1964.
51) 田代実：Kasabach-Merritt 症候群の一例，皮膚，6 (1)：61—64, 1964.
52) 多田慶介，福井清美：Hemangioma thrombocytopenia syndrome. 日本皮膚科会誌，74：196, 1964.（2例）
53) 浜口次生，織田信一，小谷宣丸，松村徹：Kasabach-Merritt 症候群の一例，日本皮膚会誌，74 (5)：300, 1964.
54) 姉小路公久：Thrombocytopenic hemangioma (Kasbach-Merritt) 日本皮膚会誌，74 (7)：402, 1964.
55) 中条一，原田鐘造：カサドバッハメリット症候群．日本皮膚会誌，74 (10)：663—664, 1964.
56) 藤田慎一：再生不良性貧血をを伴つた栓球減少性血管腫の一例，臨床皮膚泌尿，18：695—699, 1964.
57) 長島正治，原田鐘造：カサバッハメリット症候群，臨床皮膚泌尿，18 (10)：945, 1964.
58) Moore, A.M.: Pressure in the treatment of giant hemangioma with purpura. Plast. reconst. Surg. 34 (6)：606—611, 1964.
59) Lelong, M., Alagille, D., Habib, E.C. and Steiner, A.: L'hémangiome giéant du nourision avec thrombopénie Arch. franc. pediat. 21 (7)：679—84, 1964.（3例）
60) 牧野好夫：Kasabach-Merritt 症候群，日本皮膚会誌，75 (5)：399, 1965.
61) 猪股成美：Hemangioma thrombocytopenia. Syndrome. 日本皮膚会誌，75 (3)：231, 1965.
62) 岩城章，大木康志，間壁さよ子，森田互重：

Kasabach-Merritt 症候群の1例．産婦人科の実際，14 (4)：306，1965.
63) 梶川宏：Kasabach-Merritt 症候群．日本皮膚会誌，75 (8)：570，1965.
64) 鷲尾正彦，阿部富男，和田寛治，入沢敬夫，岩崎敏介：血小板減少性血管腫の3症例，臨床外科，21 (8)：1130—1135，1966.
65) 原田鐘造：Kasabach-Merritt 症候群の1例．臨床皮膚泌尿，20 (9)：937—943，1966.
66) Tappeiner, J. und Wolff, K.: Das Kasabach-Merritt Syndrom. Hautarzt 17: 493—499, 1966.（2例）