The University of Osaka
Institutional Knowledge Archive

Title	区域性無気肺の発生と診断に関する研究
Author(s)	河本, 清
Citation	日本医学放射線学会雑誌. 1960, 20(3), p. 612-625
Version Type	VoR
URL	https://hdl.handle.net/11094/18135
rights	
Note	

The University of Osaka Institutional Knowledge Archive : OUKA

https://ir.library.osaka-u.ac.jp/

The University of Osaka

特別掲載

区域性無気肺の発生と診断に関する研究

神戸医科大学放射線医学教室（指導　植林和之教授）
河　本　清

（昭和35年5月23日受付）

目　次

緒　言
第1編　実験的区域性無気肺の発生とレントゲン診断
第1章　実験目的
第2章　実験方法
第1節　区域気管支閉塞方法
第1群　前処置のない実験群
第2群　前処置としてのレントゲン照射実験群
第2節　レントゲン学的検索
第3節　病理学的検索
第3章　実験成績
第1節　前処置のない区域気管支閉塞群
第1項　気管支の運動性
第2項　肺炎の発生
第3項　区域性無気肺の発生
第4項　無所見群
第2節　前処置としてのレントゲン照射後区域気管支閉塞群
第4章　小　括
第2編　臨床的区域性無気肺の発生とレントゲン診断
第1章　区域性無気肺の臨床発生
第2章　区域性無気肺のレントゲン診断
第3章　小　括
総括並びに考按
結　論
文　献

緒　言

現在レ線診断上無気肺，區域性無気肺と云う言葉がよく使用されているが，VanAllen[26)27)28)29)30)31)], Lindskog[16)17)], Coryllos[7)8)], Huizinga[13)]等が1928年より1933年の間に明かにしているように無気肺は肺葉気管支が閉塞された場合におこるが，それより末梢部気管支における閉塞は，無気肺をおこさない．即ち區域性無気肺は肺區域間の空気の流通即ち collateral ventilation が阻害された場合にのみおこるものである．

又病理解剖学的用語である無気肺が，そのまゝレ線診断上用いられているが，厳密な意味での純粋に無気肺のみと云う状態にあるものは非常にすくなく，多少とも肺炎即ち気管支閉塞性肺炎を併発していることが多い．更に肺葉性無気肺の場合には，その肺葉の縮小に伴いレ線像上その部は濃厚均等影と化し横隔膜の挙上がみられるが，區域性無気肺では夫等の変化が比較的乏しく，又その起る頻度も少く區域性無気肺と云う診断は慎重を要する．ところが日常実際上區域性無気肺の臨床診断を軽々しく附す傾きがあり，しかもそれは區域性肺炎像を無気肺像と誤つている場合が寡くない．実際にも既述の如く単純な區域性無気肺はむしろ少なく，小區域の肺炎が多い．著者は區域性無気肺の発生機序につき主として動物実験によつて種々の方法による気管支閉塞を起させ區域性無気肺の発生を意図し，レ線学的並びに病理学的に検索し，その発生の実態を解明しレ線診断の進歩に寄与しようとし，更に臨床上観察し得た區域性無気肺症例について，実験的結果を基として，その発生機転とレ線診断につき考察を試みた．

第1編　実験的区域性無気肺の発生とレントゲン診断

第1章　実験目的

1931年 VanAllen 及び Jung[30)] の犬について

の二重カテーテルによる無気肺の系統的な研究，又1948 Baarsma 及び Dirken[3] の兎についての膨脹ラミナリア取付けカテーテルによる実験，或いは又同年 Baarsma 及び Dirken[4] の人間についての二重カテーテルを使用しての実験等により各肺區域境界に存すると言う Kohn の孔，若しくは組織間隙を通じての空気の流通即ち collateral ventilation の存在を確立し，且つ肺區域間の圧差が僅か2㎜水圧差でもこれがおこりうることが実証された．これらのすべての文献は collateral ventilation の存在有無の追求が主であり，僅かに VanAllen 及び彼の協同研究者[29] が肺炎の際に collateral ventilation が障碍される事を実証しているのみである．著者は臨床知見と対比上健常動物肺について種々區域気管支を閉塞し，その閉塞状態の如何による肺の変化及び區域性無気肺の発生模様をしらべ，尚その上肺葉の解剖学的異常，肺炎及び肺線維症の発生とその範囲が區域性無気肺発生に及ぼす影響等についても実験的に検索し，區域性無気肺の正確な発生条件を探索すると共に臨床診断の一助に資そうと企てた．

第2章　実験方法

第1節　區域気管支閉塞方法

すべての動物において區域気管支閉塞発生条件を臨床上起りうるものと出来る丈同じ状態に近くする為に，気管支鏡検下に閉塞する方法を採用した．これは以前しばしば実験方法の一つとしてとられた開胸，気管切開等の外来刺戟による微妙な生体への影響も可及的少なくする為である．

第1群　前処置のない実験群

実験動物は健康成熟犬で誘導麻酔として1％塩酸モルヒネを動物の体重により3～5cc皮下注射し，30～60分後蒸溜水溶解 500mgオルトパンソーダを眼瞼反射が完全消失するまで靜注した．其の後，気管支鏡を挿入し，鏡検下に気管支鉗子を用いて水浸膨脹ラミナリア（直径3㎜，長さ 1.5㎝，水浸24時間），スポンジ（直径5㎜，円筒形，長さ 1.5㎝）二重膨脹カテーテル，ゴム様ビニール，歯科用合成樹脂及びセルローズスポンジ（直径5㎜，長さ 1.5㎝）を右下葉區域気管支に挿入しその内腔を閉塞させた．この場合歯科用合成樹脂は，造影効果を有し區域気管支閉塞の状態及び部位をレ線像上知るのに便宜であるため併用した．

閉塞後の経過観察期間は1時間，2時間，24時間，3日，5日，7日及び一部2週間以上に及んでいる．この間気管支鏡検下に閉塞物の確認及びレ線透視による肺所見の変化の検査，及びレ線像上，區域性無気肺発生の如何を精細に観察した．

第2群　前処置としてのレントゲン照射実験群

麻酔経過は前群と同様に1％塩酸モルヒネの誘導麻酔及びオルトパンソーダにより，毎常麻酔後レントゲン照射を行つた．

レントゲン照射条件

照射部位	右肺下葉
照射野	8×8㎝
電圧	140KVp
電流	15mA
皮膚焦点間距離	30㎝
濾過板	Cu 0.3㎜，Al 0.5㎜
時間	6′2″
照射線量	500r（空中入射線量）

以上の条件で隔日6回総計3,000 r 照射後，7日後に歯科用合成樹脂及びセルローズスポンジを気管支鏡検下に右下葉區域気管支に挿入し内腔を閉塞．1時間，3日，5日後と第1群と同様にレ線像による観察を行つた．

第2節　レントゲン学的検索

一般レ線撮影として被検動物を仰臥位に四肢を固定し矢状，前頭の二方向より行つた．

撮影条件

電圧	55～65KVp
電流	200mA
時間	1/20 sec.
焦点フイルム間距離	150㎝
管球焦点	1.5×1.5㎜

生体肺写真撮影後頸動脈よりの空気注入，塩酸モルヒネの靜注，撲殺により致死させ剔出肺撮影を併せ行つたが，その際肺區域の硬化萎縮してい

るものは気管支より空気注入を行い他肺部を膨脹させて，その部との空気流入の交通のないことを確めた．

撮影条件

電圧	40KVp
電流	100mA
時間	1/20 sec.
焦点フイルム間距離	80cm
管球焦点	1.5× 1.5mm
フイルム	工業写真用X線フイルム（増感紙なし）

第3節　病理学的検索

區域気管支閉塞によるレ線学的諸変化を観察後致死剖検して，先づ剔出肺の肉眼的観察を行い，右下葉に割を入れ，肉眼的変化のないものは閉塞部所属肺區域より組織片を採取し，硬化萎縮し肉眼上無気肺と思考されるについては閉塞部，移行部，硬結部の3カ所より組織片を採取し，フオルマリン固定後，ヘマトキシリン・エオジン及びヘマトキシリン・ワンギーソン染色によつて微細に変化を鏡検し，その所見とレ線所見とを対比検討した．尙無気肺の判定には肺胞腔の狹小が著明で且つ細胞浸潤の軽度なものをもつてし，肉眼的に硬結をみても細胞浸潤高度なるものは肺炎と判定した．

第3章　実験成績

第1節　前処置のない區域気管支閉塞群

実験犬26頭中閉塞前に麻酔死により死亡した2頭を除く24頭について前処置を行うことなく區域気管支を閉塞した実験群の検査結果及び充塡閉塞物の種類による変化の差異は表Ⅰ及び表Ⅱの如くである．

〔表　Ⅰ〕

1）レ線像並びに剖検上無所見	16頭
2）レ線像上肺炎所見を示すもの	8頭
a. 剖検上肺炎を呈するもの	7頭
b. 剖検上肺炎並びに区域性無気肺を呈するもの	1頭

第1項　気管支の運動性

気管，気管支の呼吸運動に伴う生理的運動性は夙に知られている[4)10)]．文献では肺葉気管支の異物による閉塞は，その部の内径より異物が小さくても異物刺戟反射による気管支壁の収縮によつて無気肺を短時間内に起すと云われているが，著者が區域性無気肺の予備実験として行つた5匹の二重膨脹カテーテル，ラミナリアを使用しての閉塞実験では短時間，少くとも1時間以内には空気の吸収による無気肺は起らない．之は勿論実験犬に於ては全身麻酔により局所の咳嗽反射及び他の反射が弱くなつている故かもしれない．しかし人間に於ても異物を気管支内に吸引した場合に直ちに強い咳嗽発作，呼吸困難が起るが1時間程度では，吸入側の横隔膜の呼吸による移動性は不良となつても無気肺像はレ線像上みられない．即ちガス吸収には或る程度の経過時間を要するものと思われる．

〔表　Ⅱ〕

閉塞充塡物の種類	実験頭数	肺炎例	無気肺及び肺炎例
ラミナリア	5	3	1
スポンジ	3	1	0
二重膨脹カテーテル	3	0	0
ゴム様ビニール	3	0	0
セルローズスポンジ及び歯科用合成樹脂	10	3	0

區域気管支も気管支鏡検でリズミカルな運動性[10)]を示し，閉塞物質は気管支の吸気時その内径の拡張によつて自重により末梢部へ移動する．少くとも充塡閉塞物が固形物の場合は閉塞希望部位の區域気管支腔の内径の約1.5倍近くの直径のものでないとその部にとどめることは困難である．

尙二重膨脹カテーテル使用の場合にはそのカテーテルの游離端を水槽中に入れ空気の漏洩を防いだが呼気の際のみに空気の排出がみられた．

第2項　肺炎の発生

閉塞充塡物の消毒，閉塞後の感染防止は行わなかつたが，第Ⅰ表及び第Ⅱ表の如く8例の肺炎発生例がみられている．この肺炎例はいづれも24時間，3日の短期間経過観察例にはみられず，5日，7日もしくはそれ以上の経過観察を行つた例にみられている．

その範囲はレ線像（写真1）にみられるように閉塞部周囲の肺野にみられ，その大さは限局性で

写真1（実験例）

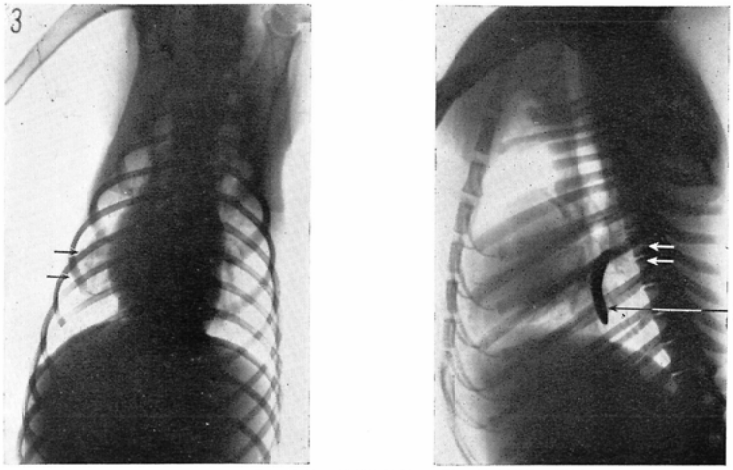

右下葉区域気管枝閉塞5日後肺炎像

写真2（実験例）



組織像血球游走著明軽度の游腫肺炎像

写真3（実験例） 1. 区域気管支閉塞後5日後肺炎像

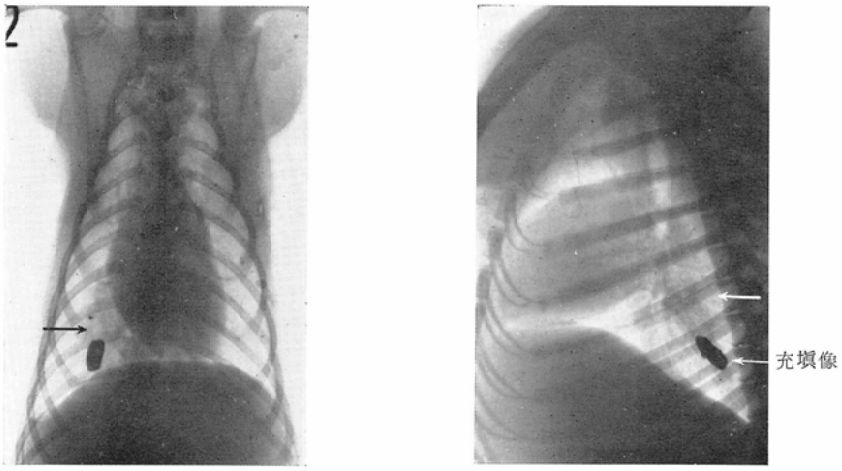

2.　5日後肺炎消失再閉塞

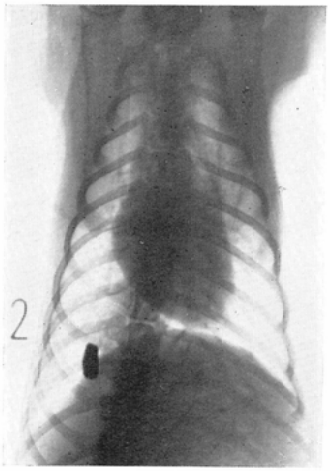

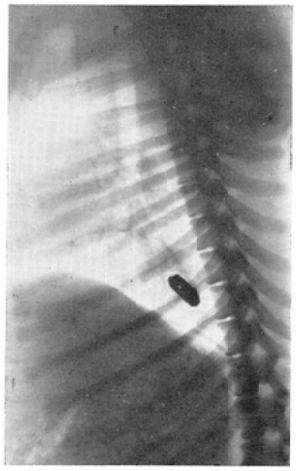

3. 再閉塞後肺炎及び無気肺像

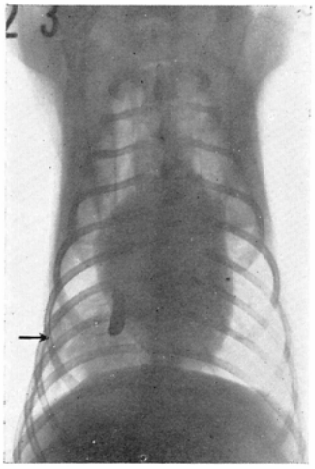

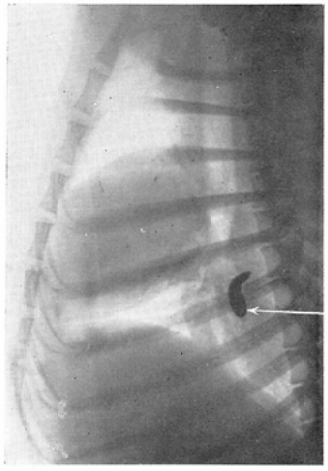

写真4（実験例）
組織像　肺胞腔狭小，血球游走がみられるが無気肺傾向が強い

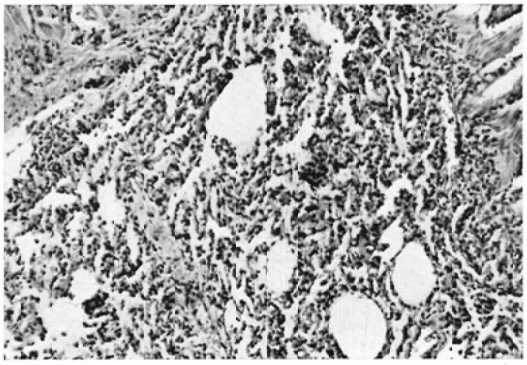

写真5（実験例）
レ線3000r（空中線量）照射後対照レ線像

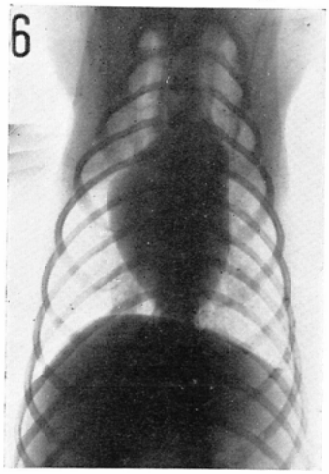

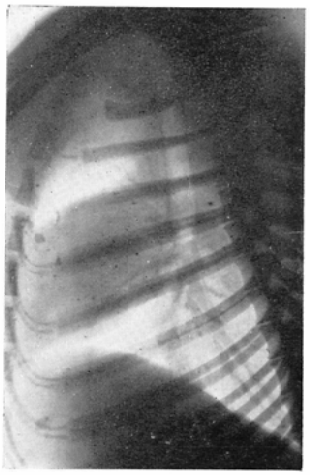

閉塞7日後右下葉区域性無気肺像

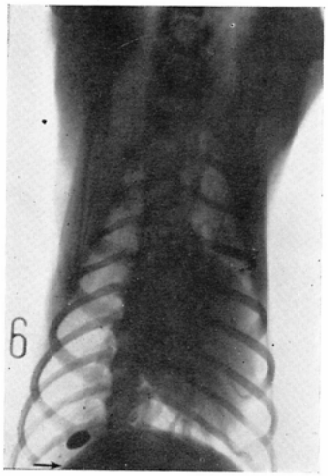

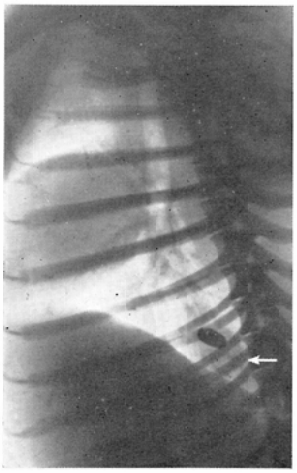

写真6（実験例）

剔出肺区域性無気肺像

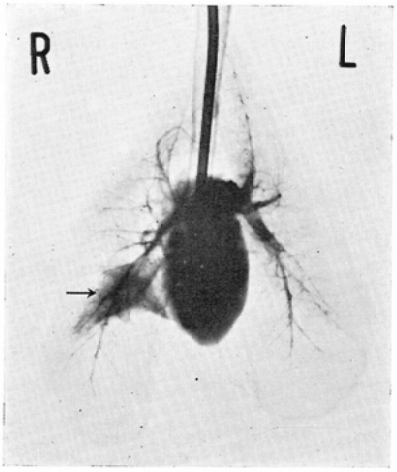

血球の肺胞内への游出も殆んどない無気肺像

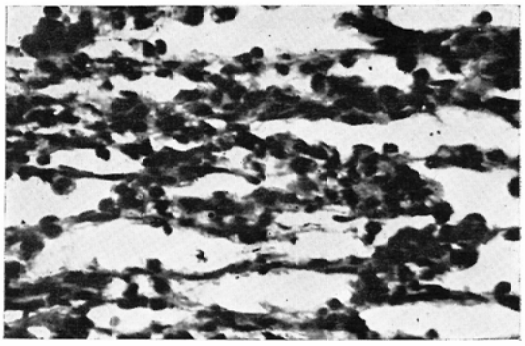

あり肺葉性とはなつていない．レ線像は閉塞部よりやゝ上部より陰影がはじまり陰影は均等性瀰漫性影で周囲との境界は不明瞭である．性状は肺葉性肺炎[38]に比し淡くやわらかである．之は肺區域に一致していると云えるものではなく小區域に限局した肺炎と考えられる．肉眼的所見としては右下葉の一部の赤紫色の肝変性硬結としてみられ，病理組織学上（写真2）何れも血球を主体とする細胞浸潤は非常に強く，円形細胞，類上皮細胞，喰食細胞，白血球等の浸潤傾向は少い．又その細胞浸潤，血球の游出もある部位に於ては強く，ある部位に於ては弱いと云う状態である．肺炎をおこす可能性はラミナリアに一番強くみられ5頭中3頭にみられる．之はラミナリアによる刺戟性も問題になるものと思われる．この閉塞充塡物が肺炎の起因となることは肺炎状態が閉塞部周囲におこつていることより容易に予測される．

第3項　區域性無気肺の発生

表Ⅰ，Ⅱに示すようにこの無前処置閉塞群中たゞ一頭のみが肺炎及び無気肺像を示しているが，之は純然たる無処置と云えるものではなくラミナリアによる閉塞後5日目に肺炎様レ線像を示したが閉塞物が排泄されていたのでレ線像上陰影のみられなくなつた5日後に再閉塞を行つたものである．これは第一次の充塡により肺炎が発生しそれが病理学上治つていない時期に第二次の充塡を行つたことに基づくと考えて差支ない．この例に於ては，レ線所見（写真3）では瀰漫性陰影であるが，陰影は肺葉性に相当広範囲にみられ剖検上肉眼的所見では容積の膨大はみられず反つて縮小している傾向であり，矢張り右下葉が赤紫色の弾力性硬としてふれた．従つて肉眼的には無気肺を疑う程度の所見であつたが，組織像上（写真4）閉塞気管支末梢部に於て血球の浸潤游出がみられるがその程度は比較的少く，肺胞腔の著明な減少があり區域性無気肺の像が確実に得られた．この場合レ線像上勿論肺炎を合併している為に無気肺のみの特徴像はつかめていないが，この例は先に潜在している肺炎の範囲が広く，その為に閉塞している區域気管支の末梢肺域はその隣接肺區域との間に於て，空気の流通が阻害され，即ち Kohn 氏孔の閉鎖乃至は肺間質間の空気の交通が悪くなり所謂 collateral ventilation が阻害されて區域性無気肺をおこしたものと考えられる．

第4項　無所見群

第1群の実験頭数24頭の中16例はレ線像上も，剖検肉眼的観察に於ても或いは又組織像上全く変化をみとめていない．之は VanAllen をはじめ諸氏による研究結果[3)4)26)27)28)29)30)31)]と一致し，區域気管支の閉塞が起つてもその末梢肺區域には隣接の肺區域からの collateral ventilation が行われ無気肺を招かぬと言うことを立証するものである．

第2節　前処置としてのレ線照射後區域気管支閉塞群

前項に述べた如くたゞ単なる區域気管支の閉塞では區域性無気肺はおこらず collateral ventilation を障碍することが必須条件であると考えられる．最近諸種の癌に対して放射線治療の効果が注目されるようになり，殊に近年急速に増加し，且，気管支閉塞を容易に起す性質のある肺癌に対する放射線治療の際，起こし易い放射線肺炎と區域性無気肺との関聯性について考えるのはこの主題に関する限り意義深いことと思われる．

著者はこの点より collateral ventilation 阻害条件の一つとして放射線照射による肺炎惹起を考えた．前記レ線照射条件はこの考慮のもとに準備されたものである．

健常成犬5頭につき毎回 500r 宛（空中線量）隔日に6回総計3,000 r を右肺下葉，心臓葉に照射した．その実験結果は第Ⅲ表の如くである．

〔第Ⅲ表〕

1）剖検上肺炎像を示すもの	3頭
2）レ線像上瀰漫性陰影を示し，剖検上区域性無気肺を呈するもの	2頭

以上の結果の如く5匹の中3匹にはレ線像上何等の変化がみられず致死後剖検により右下葉は他の肺葉に比してやゝ腫大し赤味を帯びており硬度は稍硬く，組織像は前項の肺炎像に似た血球の浸潤が軽度にみられる．線維素の析出はレ線照射後

短期間のみで殆んどみられない．

又2頭に於てはレ線像上肺炎様瀰漫性陰影を小區域に認めたが，これらは剖検上右下葉の一部閉塞部末梢部に赤紫色の硬結をふれ，空気を気管支より注入したがこの部は膨脹しなかつた．この中1例については組織像上写真6の如く殆んど細胞浸潤がみられず肺胞腔狹小の著明な區域性無気肺の像がえられた．

レ線像は写真5の如く區域性無気肺を認めた2頭では一見前項の小區域肺炎像と殆ど鑑別し得ない陰影で境界不明瞭な瀰漫性陰影としてみとめられたが，注意深く観察するとその陰影はいづれも區域性閉塞物を頂点として末梢部におこつている陰影でありこの点肺炎像と著明に異つている．

第4章 小 括

健常成犬24頭に前処置なしにラミナリア，スポンジ，二重膨脹カテーテル，ゴム様ビニール，セルローズスポンジ及び歯科用合成樹脂等を閉塞充塡物として夫々気管支鏡検下に右下葉區域気管支に挿入し1時間，2時間，24時間，3日，5日，7日一部は2週間にわたつて経時的にレ線学的検索を行いつゝ無気肺の発生状態を観察した．

16頭にレ線像上，剖検上，組織学的検査上著変はみられず，8例に肺炎の発生をみ，その中の1例に區域性無気肺の併発を認めるに至つた．この症例は一度肺炎を発症し，それの治癒後充塡物の脱落により再閉塞したものである．この一次性肺炎はその発生部位より気管支閉塞に基づく感染症のものと考えられ，その所見は主として血球の游出，細胞浸潤が強く，肺炎の充血期にあたるような組織像を呈していた．

無気肺は気管支を閉塞した場合でも急速に肺胞内の空気が吸収され無気肺になるのではなく少くとも6時間を要するものとみられる．區域気管支の閉塞のみでは末梢肺區域に於ける空気の吸収は量が少いため肺葉に比して容易な筈であるが各肺區域間の空気流通による collateral ventilation により區域性無気肺は起らないことを実証することが出来た．

24例中8例に肺炎像をみているが，これは肺の一部に気管支が閉塞すると他の肺域に容易に肺炎を起し易いことを立証するものである．この中7例の肺炎には無気肺を伴つていないが，これは恐らくその肺炎の範囲が小さく限局性の為に気管支閉塞部肺區域に於ての collateral ventilationを全部障碍することが出来なかつたためであろう．

レ線像上では上記の無気肺例が1例のみで且つ肺炎に合併していた為無気肺と肺炎との鑑別は困難であつた．

以上の知見より単一な區域気管支の閉塞のみでは區域性無気肺はおこらず，又肺炎の存在又はその治癒後の同様の閉塞でもさきの病変が小範囲にとゞまつたものでは collateral ventilation は完全に障碍しえられず，區域性無気肺は起つて来ない．即ち肺の変化が相当広範囲な場合にはじめて無気肺の発生が可能となる．

次に健常成犬5匹についてcollateral ventilation 阻害及びレ線照射後の肺炎乃至は肺線維症と區域性無気肺発生との関係をみる目的で，肺に3,000 r 照射し，つゞいてセルローズスポンジ，歯科用合成樹脂を區域気管支に気管支鏡検下に閉塞し，1例に完全な區域性無気肺の発生をみ，1例に肺炎を伴う同様無気肺を得たが，これはレ線照射により collateral ventilation が障碍された結果と考えられる．

たゞ著者が希望した程全例に區域性無気肺がおこつていないのは，レ線量3,000 rでは collateral ventiation を起さすには少量に過ぎたためと考えられる．

レ線照射によつて區域性無気肺をおこした例のレ線像は瀰漫性影，境界不明瞭で肺炎レ線像と殆んど鑑別しえないが，たゞ區域性無気肺のレ線像は閉塞部を頂点とする陰影であり，肺炎の不整形影とは異る点が特異である．以上レントゲン照射前処置によつても區域性無気肺の発生は少数に過ぎなかつたが，これをひるがえつて考れば，區域性無気肺は起り易いものではなく，collateral ventilation の障碍が余程高度とならないとおこらないと考えて差支えないように思われる．

第2編　臨床的区域性無気肺の発生とレントゲン診断

第1章　区域性無気肺の臨床発生

無気肺の成因には気管支閉塞及び肺実質の圧迫性，収縮性，吸収性機構に基づくものと，先天性によるもの等が考えられるが區域性無気肺は大部分気管支閉塞によると考えるのが妥当である．気管支閉塞物としては先づ腫瘍による気管支腔内狭窄，閉塞又は腫瘍による気管支周囲よりの圧迫である．次に気管支結核或はヴィールス性病変による瘢痕萎縮による狭窄或いは又脊髄性小児麻痺の際及び肺炎双球菌等に起因する肺炎時の粘稠度のきわめて強い喀痰，分泌物による閉塞，又上腹部手術後における呼吸運動制限より分泌物の喀出困難による閉塞等があげられる．併し気管支閉塞による肺葉性無気肺とことなり，前編における実験結果より閉塞のみではなく collateral ventilation を障碍するものがなければならない．且つこの collateral ventilation の機能は損われ難く，各肺區域間の空気の流通性が僅かでも保たれている場合には十分その肺區域は膨脹しうるので臨床上レ線像観察による區域性無気肺の診断の機会は極めて稀となつてくる．

ところが一般に區域性肺炎のレ線像を無気肺像と誤つて判断する傾向があるので著者は胸部レ線写真観察例 19,200 例に就て，區域性無気肺の頻度を調査してみた．即ち肺癌を除く有所見者8,460例では，異物誤嚥例をふくめて區域性無気肺症例は一例もみられていない．又肺癌観察症例 510例中の早期症例 102例では區域性無気肺7例をみている．その全例ごく早期にみられ，區域性無気肺の陰影の消失した1例をのぞいて他の症例ではすべて肺葉性無気肺に移行している．レ線像上陰影はすべて右上葉殊に S_1 及び S_3 にみられたが，この時期では肺門影の増強若しくは肺門淋巴腺腫脹のみが肺門部にみられることが多い．殊に管内性発育を示したとみられる症例では平面写真で肺門影には異常影なく區域性無気肺像のみがえられている．區域性無気肺発生症例7例中5例では，無気肺陰影出現前短期間内に右上葉の肺炎，非定型肺炎の陰影がみられ，確実に肺炎がその発生に関与していることが考えられる．

このことより區域性無気肺の発生頻度は肺癌では稀でないが，一般肺疾患ではむしろ稀有である．このことは肺癌では管内性の腫瘍発育をみ，その気管支閉塞の固定性並びに長期存在，閉塞物の腫大により，狭窄部より末梢の肺炎を発生しやすい状態にあり collateral ventilation の障碍頻度が多くなり，無気肺の発生率も高くなるものとみられる．

第2章　区域性無気肺のレントゲン診断

肺癌に伴つて生じた區域性無気肺像は7例すべて右上葉 S_1 及び S_3 にみられたが，その肺區域に一致した瀰漫性無構造濃厚影としてみられ，その境界は比較的明瞭である．形状は楔状乃至円錐形或いは帯状影を示す．実験例に於てその境界の稍く不明瞭なのは，犬の肺容積の小さな為，無気肺區域周囲の肺區域の含気により対照度がつきにくいのではないかと考えられる．肺門影の位置異常は軽度か又は全くなく，横隔膜挙上もみられない．他肺葉の代償性肺気腫の状態は軽度か殆んどない場合が多い．

たゞ境界の一辺が明瞭な場合，各肺葉境界に面して当該區域肺が存する際はその肺葉面を境界明瞭な底辺としてその上，下部に均等性陰影がみられ，その外側縁は境界が鮮明を欠くようになる．區域性肺炎との區別には肺萎縮の存否，気管支造影による閉塞の如何により確実に決定することが出来る．

又葉間肋膜炎とは多方向によるレ線撮影，気管支造影等により鑑別しうる．

臨床例

肺癌による區域性無気肺発生例の中，肺癌発生ごく早期に腫瘍による區域気管支狭窄を断層撮影により観察しえた症例を以下にかゝげる．

松○義○　　52才　男

主訴：咳嗽，喀痰，胸痛，喀血

既往歴：生来健康で学生時代漕艇の選手であつたが20年前に左側肺結核に罹患し，治癒した．

家族歴：父が胃癌，兄が喉頭癌で死亡．

現病歴並びに現症：昭和29年1月中旬より風邪

写真1（臨床例）
右肺上葉肺炎像

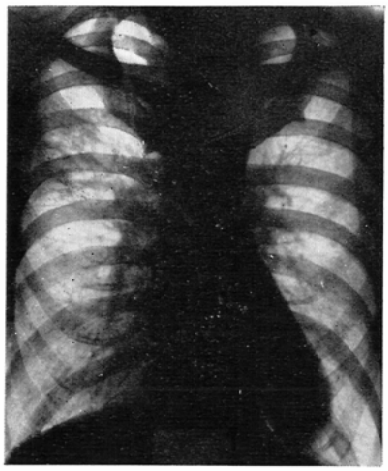

写真2（臨床例）
5ヵ月後右肺上葉肺炎像消失

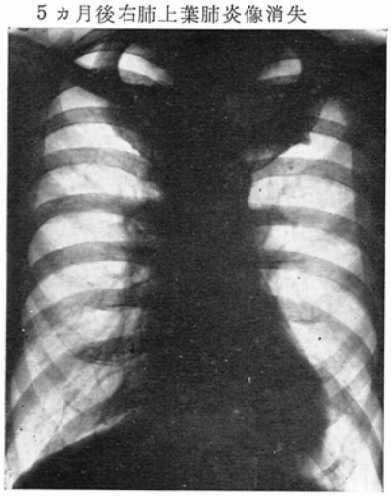

写真3（臨床例）
肺炎消失20日後右無気肺像

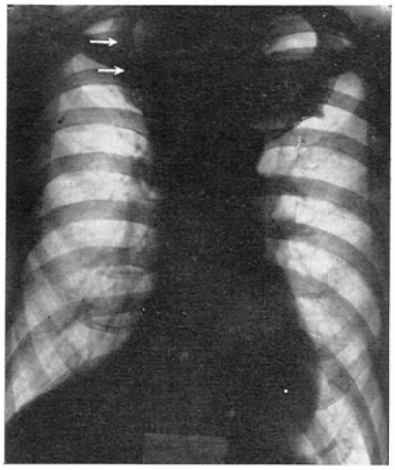

写真4（臨床例）
断層撮影像腫瘍による右肺炎後狭窄像

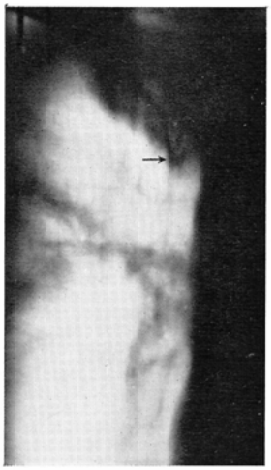

気味で咳嗽が止まらなかつた．2月はじめに深呼吸の際右側胸痛があつて，3月末迄にはこれらの症状は消失した．

3月12日，本学放射線科を訪れ胸部レ線撮影を行つた結果「写真1」右上葉に瀰漫性雲絮状陰影を認め，一過性肺浸潤又は非定型肺炎の疑いで治療し，8月はじめて陰影消失がみられた.「写真2」併し9月上旬になり，全身倦怠感及び気管の圧迫感及び吸気時の呼吸困難を訴えたのでレ線撮影を行つた所，「写真3」右肺尖部縦隔側に細い楔状の濃厚な瀰漫性陰影がみられた．右上葉 S_1 の區域性無気肺を疑い気管支鏡検査を行つたが，B_1 に狭窄，発赤を認め同時に既に3月に撮影したレ線断層像「写真4」を再検討すると腫瘍による右上葉 B_1 區域気管支周囲癌浸潤像と共に B_1 の軽度の狭窄が認められ區域性無気肺に相違ないものと診断した．

其の後は10月，39℃の発熱と共に右上葉は無気肺となり，爾後は肺膿瘍症状を呈し無気肺は消失し肺膨脹をみるに至つたが，その部に空洞形成等肺炎，肺膿瘍所見を見出し，間もなく喀血により窒息死を来たした．

剖検肺所見：右肺門部で上葉気管支幹並びに B_1 周囲一帯に鶏卵大の腫瘍があり肺との境界不鮮明．それより肺門に近くの肺実質部は壊疽様に組織崩壊をみる．縦隔洞に接し，長さ約5横指，巾2横指の転移性腫瘍があり，右肺尖部の無気肺は消失し右肺上葉全体に鬱血，肺炎状態がみられた．

組織所見：単純癌

即ち本例は B_1 周囲に癌原発巣をみ，B_1 の狭窄によりその周辺肺域に肺炎を惹起し，そのため各区域肺間の collateral ventilation の障碍を招き B_1 の完全閉塞と共に S_1 の区域性無気肺を発生するに及び，癌浸潤が上葉気管支口に及ぶに至つて閉塞による上葉無気肺を起し，閉塞性肺炎，肺膿瘍を併発したと考えられる．本例と同様の症例を他に6例みたがその記載は割愛する．

第3章　小　括

臨床上区域性無気肺発生頻度を肺有所見者8,460例のレ線像より観察し，非癌性区域性無気肺例は皆無で，肺癌症例中早期例102例中では7例をみ，殊にその発生に関しては5例に於て肺炎が確実に関聯しているのを観察し得た．従つて臨床上区域性無気肺の発生をみる頻度は極めて少く小区域の肺炎との鑑別を厳格にする必要があるが，その成因が大部分肺癌に基くので追求は甚だ重要である．

総括並びに考按

1.　肺区域間の空気の流通即ち collateral ventilation については VanAllen[26)27)28)29)30)31)], Lindskog[16)17)], Coryllos[7)8)], Huizinga[13)] 等によつて1928年より1933年の間に系統的な研究がされて，その存在は確立したが，これらのすべての文献は collateral ventilation の存在有無の追求が主であり，僅かに VanAllen[29)] が肺炎の際に collateral ventilation が障碍されることを実証しているのみである．レ線像上区域性無気肺の診断が一般に深い考慮が払われず安易にされる傾向があるが，著者は臨床胸部レ線像の観察によりあまりにもその発生症例の少いことより，相当広範囲な肺変化がなければ区域性無気肺はおこらぬものと推考し，この発生の原因を実験的，臨床的に解明し，併せてレ線診断の要訣を獲るためレ線像観察の比較的容易な犬について区域気管支閉塞実験を行い，又一方臨床的には本学放射線科外来及び入院患者のレ線像を調査した．

2.　区域気管支閉塞には異物の充塡による閉塞法，気管切開によるカテーテル挿入法，薬物による燒灼法，開胸による区域気管支結紮法が考えられるが，いづれも気管支，肺に及ぼす影響が大であり出来得るかぎり自然に近い状態にする為に，気管支鏡検下にラミナリア，スポンジ，合成樹脂等による区域気管支閉塞法を採つた．たゞ実験後半に於ては閉塞充塡物の閉塞部位確認上，歯科用合成樹脂を併用した．猶自然発生例に近づける為，閉塞充塡物の消毒を行わなかつたが，これは一つには肺炎との関聯性をみるためもあつた．

3.　諸氏の研究では肺区域間の空気の流通即ち collateral ventilation の存在確立を主な目的としたが著者は逆にその collateral ventilationを阻害する手段に重きをおき，従つて研究の目的は区域性無気肺発生にあり事情のゆるす限り長期間観察を行つたが全身状態の悪化，他部肺炎惹起のおそれ等が多かつた．無前処置群24頭中8例に肺炎所見を示したが，その中1例にのみ肺炎を伴う無気肺発生をみた．この結果からみても collateral ventilation を阻害することが如何に困難であるかが理解できた．

そこで著者は近年急速に増加をみている肺癌の放射線治療上ゆるがせにし得ない放射線肺炎，肺線維症と区域性無気肺との関係に興味をもち，レ線照射により collateral ventilation を阻害する目的でレ線3,000 r 照射を行つたが，之はレ線により肺組織の広範な滲出機転，濾胞退行変性，浸潤をおこして各肺区域間の空気の流通を阻害しようとしたものであるが，一部に於て区域性無気肺をおこし得たが，線量の少い故もあつて全例に期待し得ず，従つて collateral ventilation 阻害の困難なこと，即ち区域性無気肺発生の容易でないのを知ることが出来た．

Baarsma, Dirken 及び Huizinga[4)] 等が種々

の疾患によつておこりうる區域性無気肺発生の理論づけを呼吸の浅薄，浮腫，分泌過多等によるとしているが，その可能性は別として，その変化の範囲，程度が高度でなければ區域性無気肺はおこらず，又この状態ではもはや無気肺ではなく肺炎と診断すべきではないかと考えられ，実際には區域性無気肺は非常に少いだろうことが以上のことより容易に予測しうる．

4. collateral ventilation についての研究はその生理学的，病理学的な立場よりくわしく研究されているが，區域性無気肺のレ線像乃至は診断についてはその報告がない．著者は少数例ではあるが，その点も考え，レ線学的にその性状の観察を試みた．

小區域の肺炎と區域性無気肺とのレ線像上の鑑別は実験例では容易でなく無気肺像は瀰漫性陰影で境界が肺炎よりやゝ明瞭である．唯重要な点は閉塞部位との関係に於て無気肺例では閉塞部末梢肺域に陰影がみられ，肺炎ではそれより肺門側にも同時に病巣影が認められる．肺炎と無気肺との合併例では殊に鑑別が困難であるが，臨床症例では萎縮した楔状，帯状，円錐形状の無気肺陰影を見出すので他疾患との鑑別は可能である．

5. 組織学的検索では細胞游出も浮腫も全然みられない純粋の無気肺像をうることは少なく時間の経過と共に多少とも血球游出がみられるようになる．

結　論

1) 區域性無気肺は実験的には區域気管支の単純閉塞のみではおこらない．この際閉塞部末梢肺のみならず他の肺域にも肺炎を惹起し易い．

2) 動物実験より區域性無気肺の発生条件として気管支閉塞の外に，肺炎の先行又は現存が不可欠である．

3) レ線照射により肺組織の変化を招いておき，次いで區域気管支閉塞により區域性無気肺を発生させたが，3,000 r の線量では各區域肺間の collateral ventilation を全例に充分阻害することは出来ず，従つて一般に區域性無気肺は容易に起らぬ性質のものであることを知つた．

4) 実験的區域性無気肺のレ線像は瀰漫性陰影で境界は稍不明瞭であるが，區域性肺炎とは陰影が區域気管支の閉塞部末梢肺域にみられることにより鑑別可能である．

5) 區域性無気肺の特徴あるレ線所見は萎縮した楔状，帯状，円錐形状の均等性瀰漫性陰影であり，又気管支閉塞部は肺門に向い鋭で，それより肺門側には爾余の陰影斑を認めない性質を具備している．肺萎縮部が小領域のため肺門，縦隔，横隔膜影の位置の異常は少ない．

6) 臨床検査例 19,200 例中の非癌性肺疾患8,460 例に於て1例も區域性無気肺例は見出し難く，102例の肺癌症例では7例のみにその経過中早期に區域性無気肺をおこすのを観察し得，それらの中，大部分（5例）は確実に肺炎に引き続いて起るのを確かめ得，その代表的な1臨床例について詳述した．

本論文の要旨は第9回日本気管食道科学会総会及び第17回日本医学放射線学会総会に於て発表した．

稿を終るに臨み，終始御懇篤な御指導，御鞭撻を賜り且つ御校閲の労を恭うした恩師槌林教授に衷心より感謝の意を捧げ，種々御援助を戴いた当教室員木村助教授並びに林助手，長尾博士をはじめ教室員諸兄に厚く感謝します．又病理所見については第1病理学教室（主任家森教授）の松浦講師，尾崎博士の御教示頂けたことを深謝します．

文　献

1) Alley, R.D., Lindskog, G.E.: Ann. Surg., 128: 497, 1948. — 2) Andrus, W.D.: Arch, Surg., 10: 506, 1295. — 3) Baarsma, P.R., Dirken, M.N.J.: J. Thoracic Surg., 17: 238, 1948. — 4) Baarsma, P.R., Dirken, M.N.J., Huizinga, E.: J. Thoracic Surg., 17: 252, 1948. — 5) Baker, J.N., Roettig, L.C., Cuntes, G.M.: Ann. Surg., 134: 641, 1951. — 6) Bjork, V.O., Salen, E.F.: J. Thoracic Surg., 20: 933, 1950. — 7) Coryllos, P.N., Birnbaum, G. L.: Arch. Surg., 16: 501, 1928. — 8) Coryllos, P.N., Birnbaum, G.L.: Arch. Surg., 18: 15, 1929. — 9) Coryllos, P.N., Birnbaum, G. L.: Arch. Int. Med., 51: 290, 1933. — 10) DiRienzo, S.: Radiology., 53: 168, 1949. —11) Fleischner, F.: Fortschr. Geb. Rontgenstr., 53: 607, 1936. — 12) Head, J.: Surg., 22: 149, 1951. — 13) Huizinga, E.: J. Thoracic

Surg., 23 : 445, 1952. — 14) Josselyn, L.E.: Anat. Rec., 62 : 147 : 1953. — 15) Keeley, J. L., Gibson, J.G.: Surg., 11 : 527, 1942. — 16) Lindskog, G.E.: J. Thoracic Surg., 10 : 655, 1941. — 17) Lindskog, G.E.: Yale, J. Biol. Med., 23 : 311, 1951. — 18) Loosli, C.G.:Arch. Path., 24 : 743, 1937. — 19) Macklin, C.G.: Am. Rev. Tuberc., 25 : 393, 1929. — 20) Macklin, C.G.: Arch. Path., 21 : 202, 1936. — 21) Moore, R.L.: Arch. Surg., 22 : 225, 1931. — 22) Mordant, E.P., Levin, S.: J. Thoracic Surg., 24 : 619, 1952. — 23) Osler, A.A., William, E.V., Albert, E.R., Frank, P.S.: J. Thoracic Surg., 30 : 564, 1955. — 24) Richard, M., Albert, R.: J. Thoracic Surg., 24 : 389, 1952. — 25) Robert, C.W., Charles, A.H., Maurice, H.: Surg. Gynec. Obst., 99 : 580, 1954. — 26) VanAllen, C.M. Lindskog, G.E.: Arch. Surg., 16 : 501, 1928. — 27) VanAllen, C.M. Lindskog, G.E.: Arch. Svrg., 21 : 1195, 1930. — 28) VanAllen, C.M., Adams, W.E.: Surg. Gynec. Obst., 50 : 385, 1930. — 29) VanAllen, C.M.: Surg. Gynec. Obst., 53 : 16, 1931. — 30) VanAllen, C.M., Jung, J.S.: J. Thoracic Surg., 1 : 1, 1931. — 31) VanAllen, C.M.: Zeitsch. Anatomie. Entwicklungsgesch., 98: 453, 1932. — 32) 玉木：日医放, 10巻. 8号, 54, 昭25, 12. — 33) 玉木:日医放, 13巻. 6号, 389, 昭28, 9. — 34) 三宅:日臨結核, 12巻. 4号, 257, 昭28, 4. — 35) 楢林:綜合臨床, 3巻. 6号, 84, 昭29, 9. — 36) 楢林:宮原:肺, 3巻. 3号, 363. 昭32, 9. — 37) 宮原:医学研究, 27巻. 9号, 209, 昭32, 9. — 38) 長尾:日医放, 18巻. 9号, 1292, 昭33.

Studies on the Development and Diagnosis of Segmental Atelectasis

By

Kiyoshi Kawamoto

(Director: Prof. Dr Kazuyuki Narabayashi)

From the Department of Radiology, Kobe Medical College

Experimental studies with animals have shown that segmental bronchial occlusion is not the common cause to produce segmental atelectasis.

Present studies were made to investigate the development and mechanism of segmental atelectasis roentgenologically and pathologically.

The experimental findings were correlated with clinical cases of this particular pulmonary involvement.

The following results were obtained.

1) Segmental bronchial occlusion was caused in 24 healthy adult dogs without giving any previous treatment. An autopsy revealed 8 cases of pneumonia process of which one case was accompanied with segmental atelectasis. The one segmental atelectasis case had developed pneumonic complication.

2) To impair collateral ventilation 5 cases were previously treated with irradiation, the dose of which totalled 3000 r, before production of segmental bronchial occlusion.

Among these five, the case of segmental atelectasis showed hardly any evidence of cellular infiltration histologically.

3) Excepting those of pulmonary carcinoma, 8460 of 19200 clinical x-ray pictures of the chest gave some findings, but among them not a single case of segmental atelectasis was detected. From 510 cases of pulmonary carcinoma, the early cases observed were 102 ; and among these 7 cases of segmental atelectasis were found. From

the foregoing evidence, it is clear that simple occlusion of the segmental bronchus is incapable of causing experimental atelectasis.

Bronchial occlusion is prone to cause pneumonia and only in its distal part, but also in other regions of the lungs.

The pre-existence or presence of bronchial pneumonia is a prerequisite for the development of segmental atelectasis.

Severe impairment of collateral ventilation will not always be possible through roentgen irradiation, and the segmental atelectasis is difficult to produce.

Clinical cases of segmental atelectasis are also very few, and the presence of pneumonia is necessary for its occurrence. In x-ray pictures of experimental cases it presents a diffuse shadow with an indistinct boundary, and is almost indistinguishable from pneumonia but the occluded part of the bronchus characteristically forms the apex of this shadow. In clinical cases it presents a uniformly diffuse shadow which assumes a wedge-shaped, zonular or conic form, and the occluded part of the bronchus forms a sharp angle towards the hilum.