The University of Osaka
Institutional Knowledge Archive

Title	肝硬変患者における頭部MR T1強調像での淡蒼球高信号化の成因に関する研究
Author(s)	井原, ひろ子
Citation	日本医学放射線学会雑誌. 1998, 58(9), p. 479-488
Version Type	VoR
URL	https://hdl.handle.net/11094/18136
rights	
Note	

The University of Osaka Institutional Knowledge Archive : OUKA

https://ir.library.osaka-u.ac.jp/

The University of Osaka

肝硬変患者における頭部MR T1強調像での淡蒼球高信号化の成因に関する研究

井原ひろ子

和歌山県立医科大学放射線医学教室

High Signal Intensity of Globus Pallidus on T1-weighted MRI in Liver Cirrhosis Patients: Clinical and pathological study

Hiroko Ihara

In some patients with liver cirrhosis, the globus pallidus shows high signal intensity on T1-weighted MRI. The relationship was examined between high signal intensity on T1-weighted images and pathological conditions such as liver function, portal venous pressure and metal concentrations in brain. The signal of the globus pallidus on T1-weighted imaging became highly enhanced in accordance with prolongation of prothrombin time, deterioration of ICG R_{15}, or decrease in choline esterase and the Fisher ratio. Furthermore, the high signal intensity was also seen in patients with high portal pressure and large varices. In histopathological study, remarkable atrophy and loss of nerve cells were observed in globus pallidus with high signal intensity on T1-weighted imaging, changes that were similar to those in with patients with manganese poisoning. The manganese concentration in autopsied globus pallidus with high signal intensity on T1-weighted imaging showed a 9.5-fold increase compared with that with normal intensity.

In conclusion, the deposition of manganese in the globus pallidus, which is accompanied with the nerve cell deciduation, brings about the high signal intensity of the globus pallidus on T1-weighted MRI in patients with liver cirrhosis.

Research Code No. : *503*

Key words : *Liver cirrhosis, Globus pallidus, MR imaging*

Received Feb. 26, 1998; revision accepted Mar. 15, 1998

Department of Radiology, Wakayama Medical College

はじめに

肝硬変患者における脳の変化として，CTでは脳萎縮が知られていたが[1]，MRIの普及に伴い，頭部MRT1強調像で淡蒼球を中心とする大脳基底核が高信号を呈することが報告された[2]．その後，この高信号化と発達した門脈体循環側副路の関係が報告され[3]，さらに，この高信号は肝機能障害が悪化するにつれて淡蒼球から被殻，内包，視床下部，中脳，橋被蓋および大脳白質に拡がるとされている[4]．T1強調像で高信号を呈する成因として，常磁性体物質，脂肪，石灰化，メラニン，メトヘモグロビンの沈着が候補として考えられるが，近年は常磁性体物質の一つであるマンガンの沈着が有力視されており，淡蒼球でマンガンと銅が高値であったという報告がみられる[5),6]．本研究では，淡蒼球を中心とした大脳基底核のMR T1強調像での高信号化の成因とその影響を明らかにするために，肝機能障害の程度との関連，剖検脳での局所高信号部の種々金属の沈着の有無とその金属定量，並びに神経細胞とグリア細胞への組織学的影響を検討し，有用な知見を得たので報告する．

対象および方法

1．MR T1強調像での淡蒼球の信号強度と肝機能

対象は肝硬変患者55例（男41，女14，平均年齢57.6歳）で，肝硬変の程度は，Child Aが12例，Bが14例，Cが29例であった．原因疾患はウイルス性49例（B型8例，C型28例，BおよびC型13例），Budd-Chiari症候群2例，アルコール性，Wilson病，原発性胆汁性，原因不明が各1例であった．肝性脳症の既往があるのは55例中11例であった．また，肝機能障害のない正常9例（男4，女5，平均年齢59.8歳）を対照群として用いた．

用いたMR装置はMRT-200FX（Toshiba，1.5T）で，全例でSpin echo法T1強調像（TR/TE = 500msec/15msec）およびT2強調像（2800/80）の横断像と冠状断像を撮像した．Field of viewは20 × 20cmで，matrixは224 × 256，slice厚8mm，gap2mm，加算回数はT1強調像で2回，T2強調像で1回であった．

Table 1　Characteristics of autopsy cases in this study.

Case	Age/Sex	complication	Child's classification
1	63/M	Liver cirrhosis HCC	C
2	53/M	Liver cirrhosis HCC	C
3	60/M	Liver cirrhosis HCC	C
4	66/M	Liver cirrhosis HCC	B
5	59/M	Chronic hepatitis HCC Cereb. hemorrhage	A
6	18/F	Anorexia nervosa Cereb. contusion	

HCC: Hepatocellular carcinoma, Cereb: Cerebral

T1強調冠状断像で，淡蒼球を含めたレンズ核の信号強度(S1)と前頭葉白質の信号強度(S2)をそれぞれの症例につき，左右各1回測定し，その信号強度比(S1/S2)の平均値を高信号化の指標とした．測定したROIの大きさは，平均18.5mm^{2}であった．まず，この信号強度比について，肝機能正常者と肝硬変患者とを比較した．次に，信号強度比とChild分類，肝性脳症既往の有無，肝機能血液検査値[プロトロンビン時間，コリンエステラーゼ，アルブミン，アンモニア，Fisher比(分枝鎖アミノ酸/芳香族アミノ酸)，ICG15分値(ICG R_{15})]，門脈圧，未治療例の食道静脈瘤内視鏡所見の形態(F0；静脈瘤なし，F1；直線的な細い静脈瘤，F2；連珠状の中等度の静脈瘤，F3；結節状あるいは腫瘤状の太い静脈瘤)との関連について検討した．なお，門脈圧は，直接門脈本幹にカテーテルを挿入して測定した22人について，その値を24mmHg以下の群(P1，n = 11)と25 mmHg以上の群(P2，n = 11)に分けて解析した．

統計処理として，2群間ではt検定，3群間では分散分析，その他は回帰分析を用いて検定し，いずれも$p < 0.05$で有意とした．

2．T1強調像での淡蒼球の信号強度と脳内金属量，病理組織

対象は，剖検を施行した6例(男5，女1，年齢18～66歳)で，肝硬変患者4例(Child B；1例，Child C；3例)，慢性肝障害1例(Child A)，肝機能障害なしが1例であった(Table 1)．肝機能障害を有する例は5例とも肝細胞癌を合併しており，Child B，Cの4例は肝不全で，Child Aの1例は腫瘍増大により死亡した．肝機能障害のない例は神経性食思不振症の患者で，外傷性脳挫傷で死亡した．

MRIは肝機能障害を有する5例で死亡前5～13ヶ月に，T1強調像(500/15～20)とT2強調像(3000～2800/80～100)の横断あるいは冠状断像を撮像し，T1強調像での淡蒼球の高信号の程度を大脳白質と比べて，3段階に分類した(高度高信号，軽度高信号，正常信号)．また，MRIを施行していない1例は，肝機能障害がなく，淡蒼球は正常信号と仮定した．

剖検は，死後3～9時間に施行した．左右の半球に分け，一半球は，淡蒼球，被殻，前頭葉白質に切離し，金属定量分析前まで−80°Cで凍結保存し，この6例の切離局所のマンガン(Mn)，銅(Cu)，鉄(Fe)，カルシウム(Ca)，亜鉛(Zn)，マグネシウム(Mg)の金属含有量をICP発光分光分析法を用いて測定した．測定し得た各金属量について，今まで報告されてきた文献的正常値(Table 2)[7)-14)]と比較し，T1強調像での淡蒼球の高信号の程度との関連を検討した．

他半球はホルマリン固定後に，淡蒼球，被殻，前頭葉白質について，Hematoxylin-eosin染色，Kluver Barrera染色，Sudan III染色，Bodian染色を行い，出血，石灰化，脂肪変性，メラニン沈着の有無，神経細胞とグリア細胞の状態を観察した．

結　果

1．MR T1強調像での淡蒼球の信号強度と肝機能

頭部MR T1強調像で，肝硬変患者55例中43例に淡蒼球から被殻，内包に拡がる高信号を認めたが(Fig.1)，T2強調像では正常信号であった．一方，肝機能正常者ではいずれも信号異常は認めなかった．淡蒼球の信号強度比(S1/S2)の平均値は，肝硬変患者で1.187 ± 0.088 (n = 55)，肝機能正常者で0.987 ± 0.062 (n = 9)であり，肝硬変患者で有意に高かった(Fig.2)．

Table 2　Mean metal concentrations of human brain in the literatures (μg/g wet weight). Dry weight values were converted to wet weight using freeze- dried to wet ratios: Whole brain 0.211[10)], globus pallidus 0.230[14)], putamen 0.203[14)], and white matter 0.276[14)]. Reference numbers were showed in parenthesis.

	Whole brain	Globus pallidus	Putamen	White matter
Mn	0.32-0.74 (7) 0.30-0.51 (8)	0.32 (9) 0.382 (10)	0.39 (9) 0.518 (10)	0.184 (10) 0.31 (11)
Cu	2.89-8.03 (8)	7.68 (9) 8.05 (12)	9.58 (9) 8.93 (12)	
Ca	109.2-147.7 (8)	54.4 (9) 131.3 (13)	60.2 (10) 124.0 (13)	
Fe	35.6-54.2 (8)	178.5 (9) 160.4 (12)	123.4 (9) 118.9 (12)	77.0 (13)
Zn	10.3-17.2 (8)	15.9 (12)	15.2 (12)	15.6 (13)
Mg	92.8-140.3 (8)	144.0 (12)	150.0 (12)	

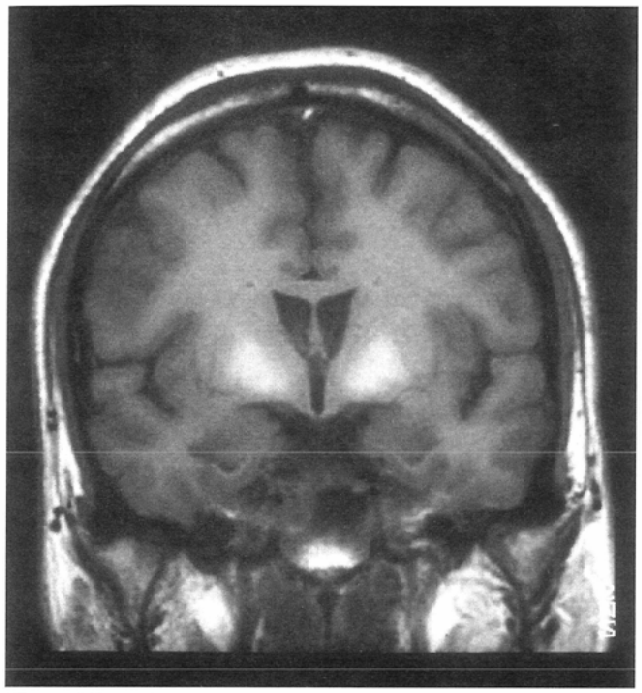

Fig.1 Bilateral globus pallidi of liver cirrhosis patients showed markedly high signal intensity on T1-weighted image.

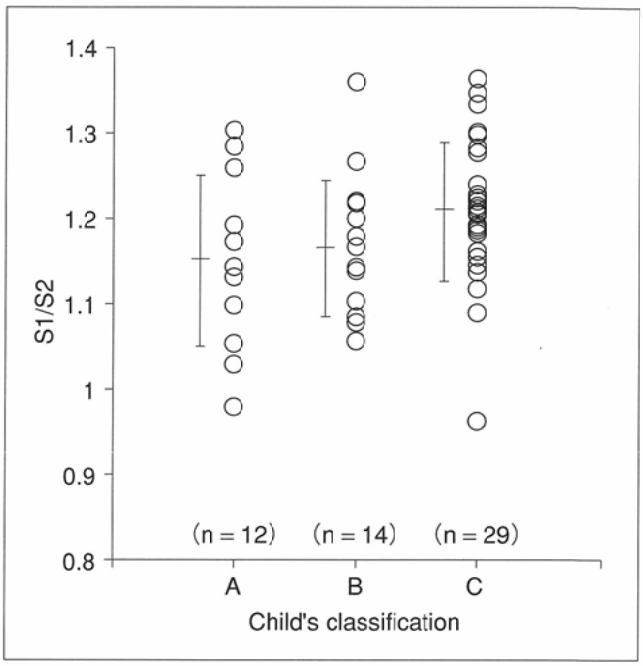

Fig.3 Correlation of S1/S2 ratio with Child's classification. There was no significant correlation between S1/S2 ratio and Child's classification.

肝硬変患者について，Child分類の違いによるS1/S2を比較すると，Child A，B，C群でそれぞれ1.157 ± 0.105 (n = 12)，1.172 ± 0.082 (n = 14)，1.207 ± 0.083 (n = 29)であった．3 群間に有意差は認めなかった(Fig.3)．

肝性脳症の既往のある群とない群のS1/S2はそれぞれ1.226 ± 0.047 (n = 11)，1.177 ± 0.094 (n = 44)で，脳症の既往ありの群で有意に高かった(Fig.4)．

肝機能血液検査値との関係では，プロトロンビン時間 (r = − 0.452，n = 55)，ICG 15分値(r = 0.526，n = 48)，コリンエステラーゼ (r = − 0.313，n = 55)，Fisher 比 (r = − 0.326，n = 46)とS1/S2の間に有意な相関を認めたが，アルブミン (r = − 0.234，n = 55)，アンモニア (r = 0.236，n = 54)とS1/S2との間には相関を認めなかった(Fig.5-A～F)．

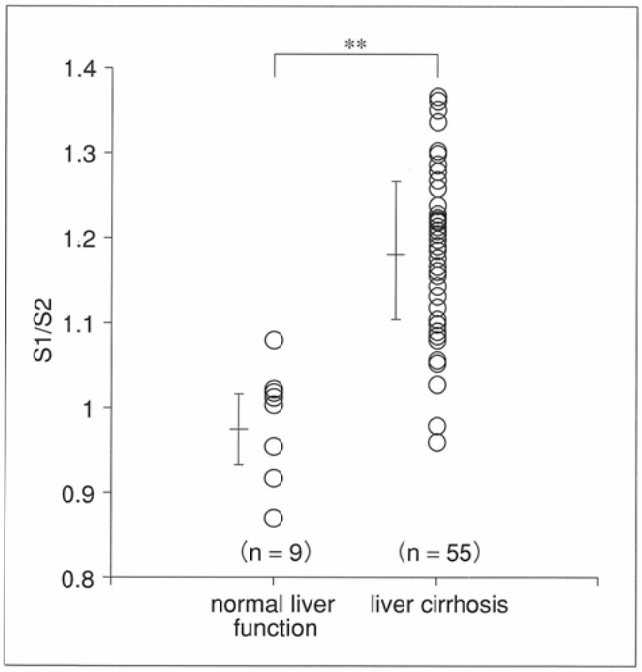

Fig.2 Comparison of S1/S2 ratio between normal control and liver cirrhosis patients. In liver cirrhosis patients, it showed significant high value. S1/S2: Signal intensity of globus pallidus/white matter on T1-weighted image. **: $p < 0.01$

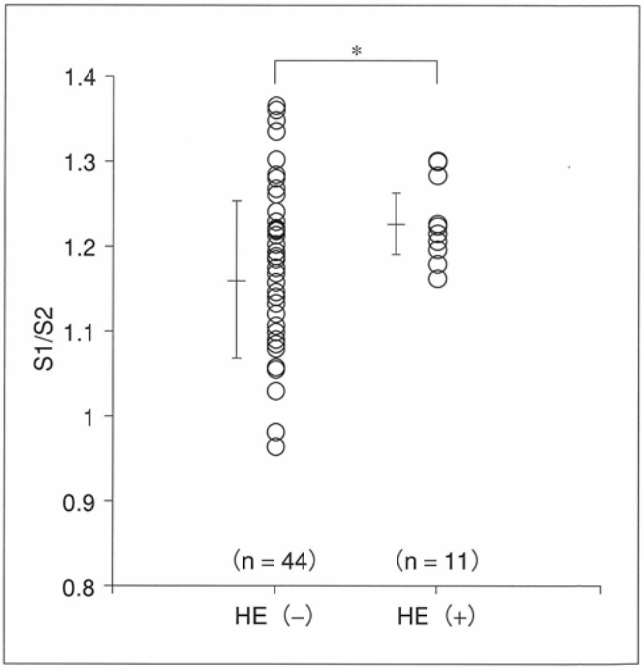

Fig.4 Comparison of S1/S2 ratio between liver cirrhosis patients with and without hepatic encephalopathy (HE). In those with HE, it showed significant high value. *: $p < 0.05$

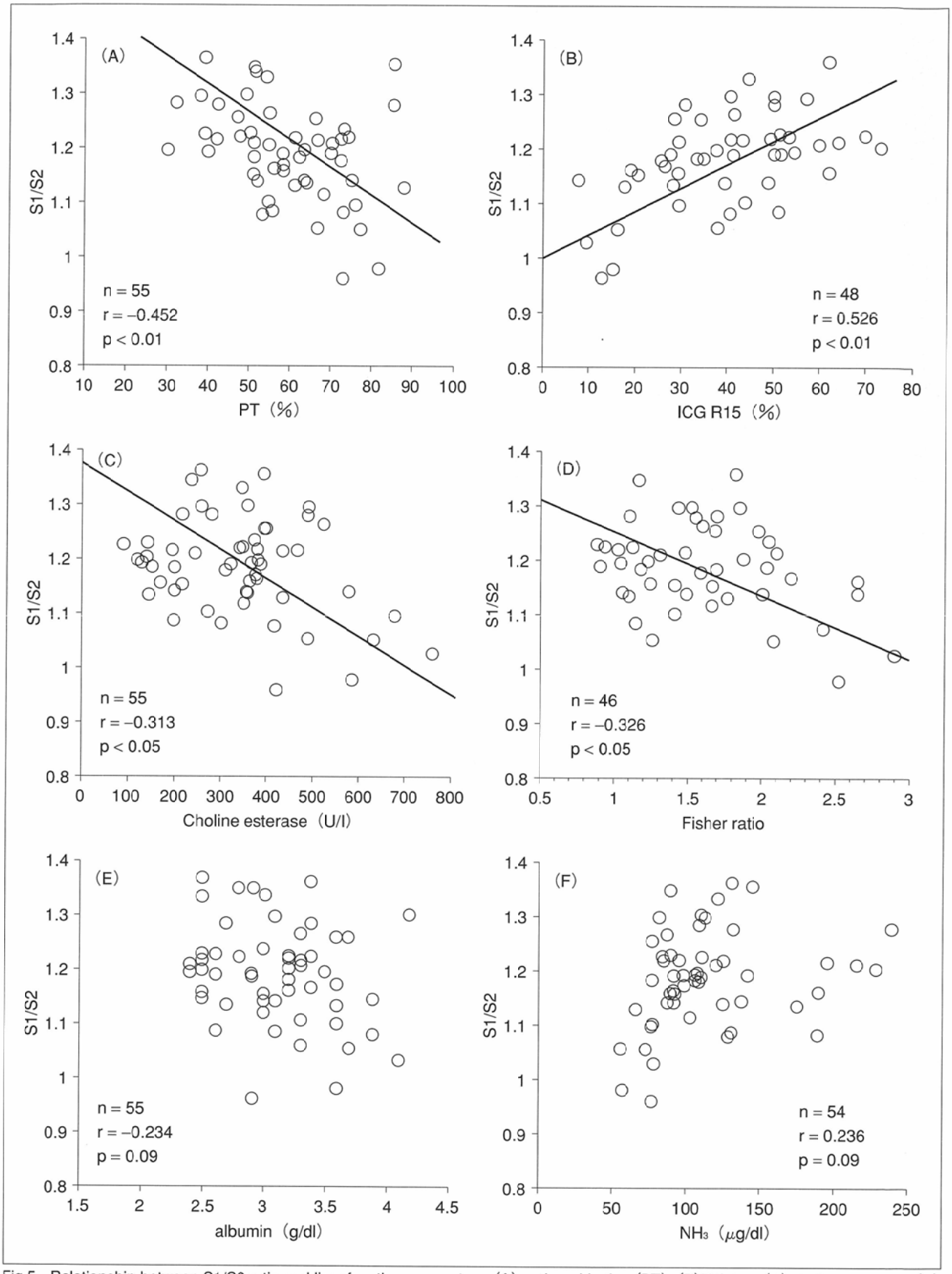

Fig.5 Relationship between S1/S2 ratio and liver function parameters. (A)prothrombin time(PT), (B)ICG R_{15}, (C) choline esterase, (D) Fisher ratio, (E)albumin, and(F)ammonia(NH_3). There was significant relationship between S1/S2 ratio and PT, ICG R_{15}, choline esterase, and Fisher ratio.

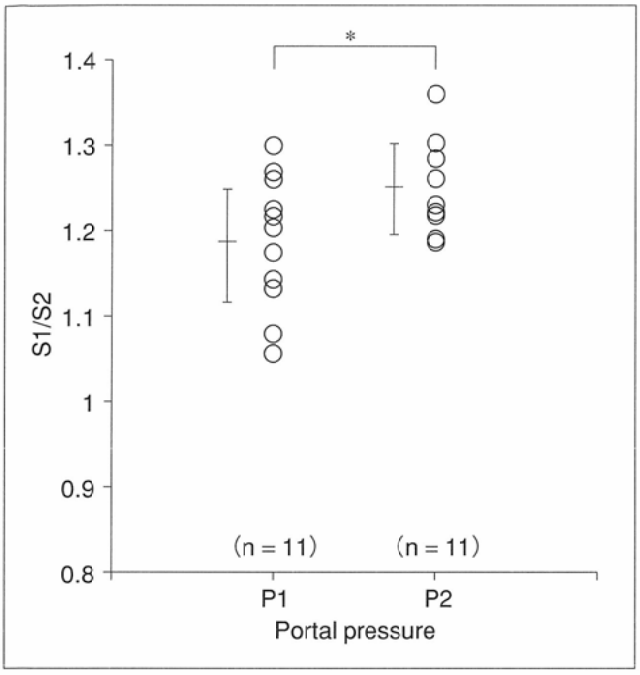

Fig.6 Correlation of S1/S2 ratio with portal vein pressure level: P1 ≦ 24 mmHg, P2 ≧ 25 mmHg. In patients with higher portal pressure, S1/S2 ratio showed significant high value. *: $p < 0.05$

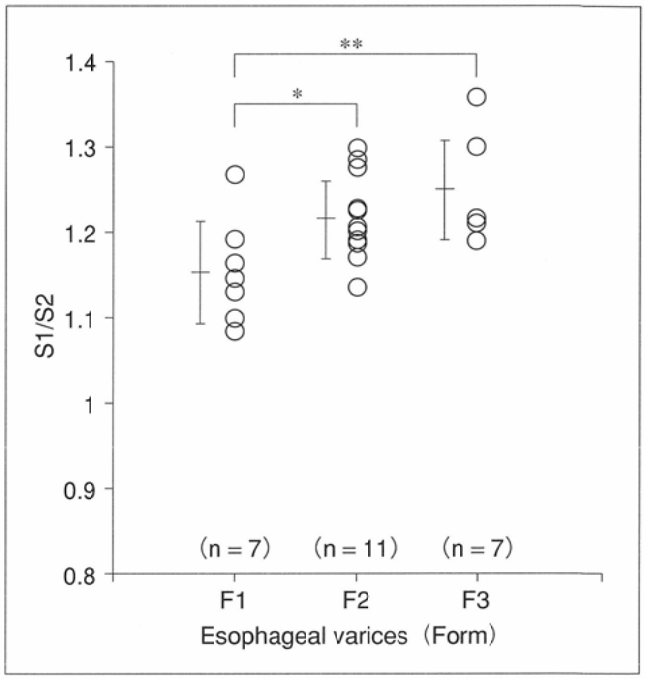

Fig.7 Correlation of S1/S2 ratio with the endoscopic findings of esophageal varices. There was significant relationship between F1 and F2 as well as F1 and F3. F1: Thin varices with linea shape, F2: Moderate varices with rosary shape, F3: Thick varices with nodular or tumorous shape. *: $p < 0.05$, **: $p < 0.01$

門脈圧(正常値：7-12mmHg)を測定し得た22例の圧平均値は，25.3±5.2(n=22)であった．門脈圧とS1/S2との関係をみると，P1(24mmHg以下)群とP2(25 mmHg以上)群のS1/S2はそれぞれ1.184±0.078 (n=11)，1.247±0.053(n=11)であり，P2群で有意に高値であった(Fig.6)．

食道静脈瘤形態のF0の症例はなかったが，F1，F2，F3がそれぞれ7例，11例，7例であった．S1/S2はそれぞれ1.152±0.062，1.217±0.051，1.242±0.061で，F1とF2，F1とF3の間で有意な差を認めた．F2とF3の間には有意な差は認めなかった(Fig.7)．

2．T1強調像での淡蒼球の信号強度と脳内金属量，病理組織

剖検例を施行し得た6例中5例の生前MRIについて検討したところ，Child C肝硬変の3例はT1強調像で大脳白質と比べて淡蒼球から被殻，内包にかけて高度高信号を呈し，Child B肝硬変の1例は淡蒼球が軽度高信号であった．Child A慢性肝障害の1例は陳旧性右被殻出血があったが，左側淡蒼球は正常信号であった．5例ともT2強調像では淡蒼球に異常信号は認めなかった．

淡蒼球正常信号と仮定した1例を含めた6例の淡蒼球の高信号の程度と脳内金属量についてみると(Table 3，Fig.8-A～F)，淡蒼球のマンガン濃度の平均値は，高度高信号例，軽度高信号例，正常信号例でそれぞれ3.03±0.38，1.56，0.48(μg/g wet weight)であり，高度高信号例で高値であった．被殻では，それぞれ2.12±0.37，1.24，0.47(μg/g wet weight)で，白質では，それぞれ1.38±0.24，0.97，0.34(μg/g wet weight)であった．これらの値を文献的正常値(Table 2)と比較すると，正常信号例では淡蒼球，被殻，白質とも正常値であったが．軽度高信号例では，正常値の約2(白質)～4倍(淡蒼球)，高度高信号例では，約4.5(白質)～9.5倍(淡蒼球)の高値を示した．

淡蒼球の銅濃度の平均値は，高度高信号例，軽度高信号例，正常信号例でそれぞれ13.20±3.70，6.28，5.71(μg/g wet weight)であった．被殻では，それぞれ16.27±6.36，8.69，4.73(μg/g wet weight)で，白質では，それぞれ7.14±1.17，4.47，3.94(μg/g wet weight)であった．文献的正常値と比較すると，正常信号例，軽度高信号例の銅濃度は，淡蒼球，被殻，白質とも正常値であったが．高度高信号例の淡蒼球と被殻では，正常値の約1.5倍であった．

淡蒼球の鉄濃度の平均値は，高度高信号例，軽度高信号例，正常信号例でそれぞれ187.2±39.8，243.74，78.14(μg/g wet weight)であり，高度高信号例と軽度高信号例でやや高値であったが，文献的正常値と比べると正常であった．被殻，白質については高信号の有無に関わらず正常値であった．

カルシウム，亜鉛，マグネシウムについては，高信号の程度に関わらず，淡蒼球，被殻，白質とも文献的正常値であった．

脳病理組織像において，淡蒼球高度高信号例の淡蒼球，被殻では，神経細胞の萎縮，脱落が著明でミクログリア，グリア細胞の中等度増生(グリオーシス)を伴っていた．特に淡蒼球で顕著であった．白質には空胞化する細胞を極軽度認めたが，ほぼ正常所見であった．出血，石灰化，脂肪変性やメラニン沈着は認めなかった(Fig.9)．

軽度高信号例の淡蒼球，被殻では，極軽度の神経細胞の

Table 3 Relative signal intensity of globus pallidus on T1-weighted image and metal concentrations in the globus pallidus, putamen, and white matter (μg/g wet weight).

	case	signal of globus pallidus on T1 WI	globus pallidus	putamen	white matter
Mn	1	markedly high	3.00	2.27	1.17
	2	markedly high	2.59	1.62	1.25
	3	markedly high	3.51	2.48	1.72
	4	slightly high	1.56	1.24	0.97
	5	normal	0.42	0.47	0.40
	6	normal	0.53		0.27
Cu	1	markedly high	8.28	8.63	6.06
	2	markedly high	14.11	15.98	6.60
	3	markedly high	17.21	24.21	8.77
	4	slightly high	6.28	8.69	4.47
	5	normal	4.71	4.73	5.30
	6	normal	6.70		2.58
Ca	1	markedly high	67.94	58.60	55.70
	2	markedly high	64.72	59.82	60.47
	3	markedly high	178.05	114.01	66.37
	4	slightly high	134.54	121.27	74.98
	5	normal	103.72	74.26	97.80
	6	normal	108.28		103.76
Fe	1	markedly high	172.7	183.8	60.70
	2	markedly high	241.63	194.55	31.75
	3	markedly high	147.36	139.69	50.63
	4	slightly high	243.74	151.35	47.47
	5	normal	63.30	63.30	48.80
	6	normal	92.97		46.22
Zn	1	markedly high	13.35	16.05	11.00
	2	markedly high	20.41	20.22	9.53
	3	markedly high	19.42	22.06	8.13
	4	slightly high	16.92	17.55	12.16
	5	normal	18.46	14.52	10.11
	6	normal	13.08		7.95
Mg	1	markedly high	114.80	126.30	124.00
	2	markedly high	155.48	163.09	145.34
	3	markedly high	178.43	201.77	162.38
	4	slightly high	168.44	175.67	174.59
	5	normal	161.90	149.70	158.90
	6	normal	147.49		146.95

萎縮，脱落を認めたが，グリオーシスはほとんどみられなかった．白質は正常像であった．

考　察

肝硬変患者の淡蒼球がT1強調像で高信号を呈する成因として，近年では発達した門脈体循環側副路や肝機能障害のために肝で解毒できなかった常磁性体物質，特にマンガンが沈着するためと推測されている[5),6)]．これは，マンガンの代謝が主に肝臓で行われるため[15)]，肝硬変患者では血中マンガン濃度が肝機能正常者に比べて有意に上昇しているという報告[16),17)]からも推察できる．この高信号は，血中アンモニアとのみ相関があったというもの[18)]，血中ビリルビン値とのみ相関があったというもの[19)]，肝性脳症，腸管出血，振戦の有無，ICGクリアランス，プロトロンビン時間と相関があったというもの[20),21)]，上腸間膜静脈からの側副路の大きさと相関があったという報告[3)]がみられる．

本研究では，肝機能障害の指標となる血液検査値と淡蒼

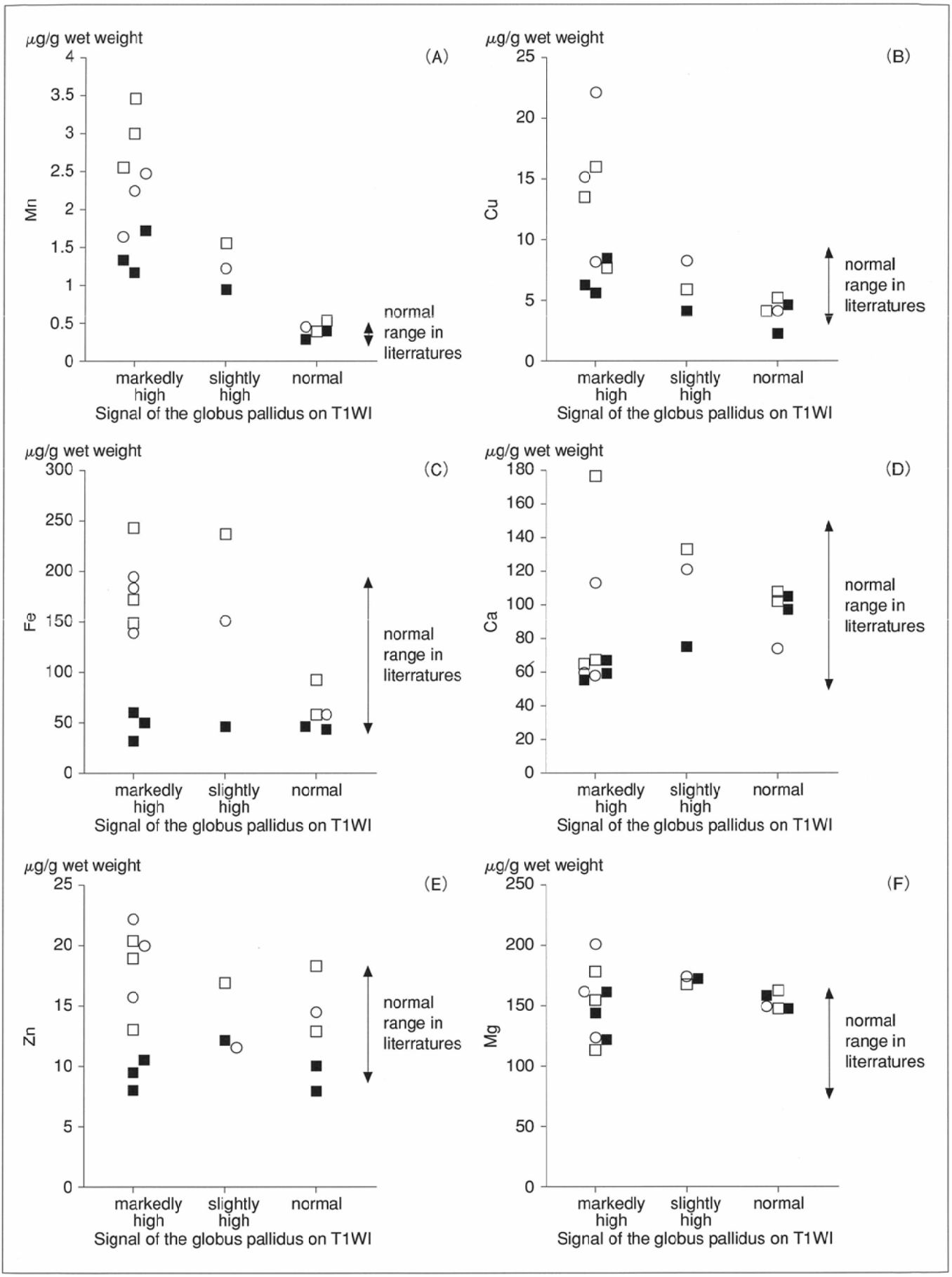

Fig.8 Relationship between signal intensity of the globus pallidus on T1-weighted image and metal concentrations in the globus pallidus, putamen and white matter. (A) manganese (Mn), (B) copper (Cu), (C) iron (Fe), (D) calcium (Ca), (E) zinc (Zn), and (F) magnesium (Mg). □: globus pallidus, ○: putamen, ■: white matter

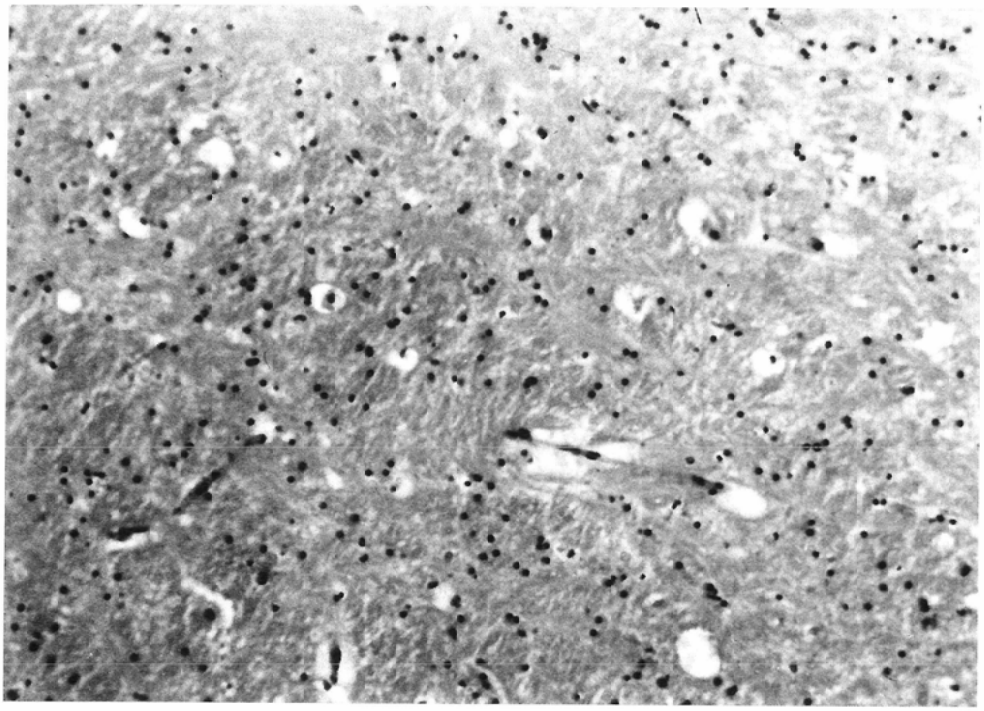

Fig.9　The globus pallidus in the patient with high signal intensity on T1-weighted image showed severe atrophy and loss of nerve cells with moderate proliferation of glia and microglia. (Hematoxylin-eosin stain, × 200)

球の高信号の程度との関連のほか，門脈圧および門脈圧亢進の指標となる食道静脈瘤の発達の程度と高信号の関係について検討した．その結果，淡蒼球の高信号は，肝性脳症既往ありの群で強く，また，プロトロンビン時間の延長，ICG15分値の上昇，コリンエステラーゼ値の低下，Fisher比の低下につれて，すなわち肝機能悪化に伴い強くなった．また，門脈圧の高い群，および食道静脈瘤の発達すなわち門脈体循環側副路の発達に伴い高信号は強くなった．アンモニアやアルブミンとは相関を認めなかったが，これらの値は食事や非経口的薬剤投与により変動しやすいからではないかと思われる．本研究で，淡蒼球の高信号は肝機能悪化および門脈圧亢進に伴い強くなることが確認された．

金属定量では，T1強調像で淡蒼球が高度高信号を呈する例で淡蒼球のマンガンと銅が高値で，マンガン濃度が正常値の9.5倍，銅が1.5倍であった．Layrarguesらも，肝硬変患者の淡蒼球でマンガン，銅，亜鉛を測定しているが，その結果，マンガンと銅が高値であったとしている[5]．マンガン，銅のMR信号に及ぼす影響について考察してみると，銅はT1及びT2短縮効果が強い金属であるが，特にその強いT2短縮効果がT1強調像に影響を及ぼすため，Wilson病のように淡蒼球と被殻はT2強調像で低信号，T1強調像では白質とほぼ等信号からむしろ低信号を呈する[22]．一方，マンガンはT1短縮効果が非常に強い常磁性体物質で，容量依存性にT1強調像で高信号を呈するが[23]，T2強調像では殆ど信号変化を示さず，脳内では特に淡蒼球と親和性が強い[24),25]．また，本研究では，淡蒼球の高度高信号例の大脳白質でもマンガン濃度が高値であることが明らかになった．肝機能が悪化するに従い，淡蒼球のみならず，白質にもマンガンが沈着し，従来いわれていた通り，白質にも高信号が拡がることの傍証となった．

通常，経口摂取されたマンガンは約1～3.5％が血中に吸収され[26),27]，その98％が肝で解毒され胆汁中に排泄される[15]．大人では年齢に関係なく，脳内のマンガン量に差がない．これは脳内マンガン量を規制するホメオスターシスがあるからと考えられている[10]．しかし，非経口的に摂取されたマンガン，例えば長期高カロリー輸液患者[28]や製鋼業に従事し，多量のマンガンを吸入する慢性マンガン中毒者[29]では脳内，とくに淡蒼球にマンガンが沈着すると報告されている．一方，肝硬変患者でも血中マンガン濃度は肝機能正常者に比べて高値であったと報告されている[16),17]．これは門脈体循環側副路や肝機能障害のためにマンガンの肝での解毒機能が低下するためと考えられる．

従来，肝性脳症患者の脳組織変化として，淡蒼球や被殻などの大脳基底核，皮質深層にアストロサイトの異常形態であるアルツハイマーII型細胞が出現するといわれてきた[30),31]．この異常細胞はアンモニアの解毒機能に関与し，肝性脳症発現と関係があるとされているが，この組織変化とT1強調像での高信号化との関連については不明である．しかし，今回の研究では，神経細胞の強い萎縮，脱落およびグリア細胞とミクログリアの中等度増生がT1強調像での局所高信号部，すなわち淡蒼球に一致してみられ，同部ではマンガン濃度が高値であった．一方，Yamadaらの慢性マンガン中毒患者の脳剖検例の病理組織所見報告では，淡蒼球，特に内層の神経細胞の萎縮や脱落，中等度のグリア細胞の増加とグリア線維の増生があったとしており[32]，今回の肝硬変患者の組織所見と類似している．したがって，本研究で観察された神経細胞の変性とグリア細胞の増加はマンガン沈着による影響と考えられる．

Pujolらは，肝移植を行った肝硬変患者33人中11人で，肝移植4～6ヶ月後にT1強調像で淡層球の高信号の減少あるいは消失を認めたという[33]．また，Kulisevskyらは，肝移植以外でも，19人の肝硬変患者中2年間で2人の淡蒼球高信号が消失したと報告している[34]．このように高信号が可逆性変化であるならば，高信号が正常化した後の神経細胞の変化については興味のあるところである．しかし，Yamadaらの慢性マンガン中毒患者の淡蒼球組織所見[32]は，マンガン排泄剤投与後で過剰なマンガンが排泄された後の所見であるにも関わらず，神経細胞の萎縮や脱落が強かったことから考えると，一旦マンガンが沈着し神経細胞に変性を来すと，マンガンが排泄された後もその変化は不可逆性であると考えられる．

マンガンが脳内の淡蒼球のどの部位にどのような形態で沈着するかは明らかではない．通常，血中マンガンの半減期は10～42日であるが，中枢神経に集積する場合は延長する[35]．マンガンが脳に沈着すると，直接神経組織損傷をひきおこし，大脳基底核のドーパミン性神経細胞を障害することにより錐体外路症状をひきおこす[36]．慢性マンガン中毒患者の前駆症状は，無力，食欲不振，被刺激性，不眠，不安定な感情など非特異的である．しかし症状が進むと，運動緩慢，構音障害，仮面様顔貌，振戦などの錐体外路症状すなわちパーキンソン症候群がみられる[35),37),38]．上述のように淡蒼球などの大脳基底核の変化がこの錐体外路症状に関与していると考えられており，Readらによると肝硬変患者の21人中5人にパーキンソン症候群をみとめ，慢性マンガン中毒患者と肝硬変患者との症状に類似性があったという[39]．

パーキンソン症候群と肝性脳症，すなわち，はばたき振戦や行動異常，昏睡などとは異なった症状である．近年，これらの症状と画像所見との関連についての報告が散見され，Kriegerらは，肝不全の重症度と神経精神学的異常には関連があったが，MR T1強調像での淡蒼球の高信号と実際の肝性脳症の重症度とは関連がなかったと報告している[40]．また，Kulisevskyらは，肝硬変患者でみられる脳萎縮および淡蒼球の高信号化と神経学的症状との関連を検討したところ，脳萎縮はリズム反復などの前頭葉機能障害や記憶に，淡蒼球の高信号は運動速度遅延などの運動機能障害と関係していたという[41]．今回の研究では，淡蒼球の高信号と精神神経学的関連は検討していないが，これらのことから考えて，淡蒼球の高信号は肝性脳症の重症度とは直接関係なく，運動機能障害などの大脳基底核の変化にともなう錐体外路症状と関係があると思われる．

結　語

肝硬変患者ではT1強調像で淡蒼球の信号強度比の上昇を認め，肝機能悪化，門脈圧の亢進，食道静脈瘤の発達に伴い，その信号は著明になった．剖検脳の金属定量の結果より，肝で解毒し得なかったマンガンの淡蒼球への沈着がみられた．このマンガン沈着により，神経細胞の萎縮，脱落が生じ，肝硬変患者の精神神経症状に影響している可能性が考えられた．

本論文の要旨は，第54，56回日本医学放射線学会総会で発表した．

謝辞

この研究の全般にわたり，直接指導いただいた和歌山県立医科大学放射線医学教室の佐藤守男教授に深謝いたします．また，この研究に際し協力していただいた第一病理学教室の大島章教授，神経病研究部の安井昌之先生，および放射線医学教室の医局員の皆様に感謝いたします．

文　献

1) Zeneroli ML, Cioni G, Vezzeli C, et al: Prevalence of brain atrophy in liver cirrhosis patients with chronic persistent encephalopathy: Evaluation by computed tomography. J Hepatol 4: 283-292, 1987
2) Uchino A, Miyoshi T, Ohno M: Case report -MR imaging of chronic persistent hepatic encephalopathy. Radiation Med 7: 257-260, 1989
3) Inoue E, Hori S, Narumi Y, et al: Portal-systemic encephalopathy: Presence of basal ganglia lesions with high signal intensity on MR images. Radiology 179: 551-555, 1991
4) Brunberg JA, Kanal E, Hirsch W, et al: Chronic acquired hepatic failure : MR imaging of the brain at 1.5T. AJNR 12: 909-914, 1991
5) Layrargues GP, Shapcott D, Spahr L, et al: Accumulation of manganese and copper in pallidum of cirrhotic patients: Role in the pathogenesis of hepatic encephalopathy? Metab Brain Dis 10: 353-356, 1995
6) Maeda H, Sato M, Yoshikawa A, et al: Brain MR imaging in

patients with hepatic cirrhosis: Relationship between high intensity signal in basal ganglia on T_1-weighted images and elemental concentration in brain. Neuroradiology 39: 546-550, 1997

7) Yase Y: Neurologic disease in western pacific islands, with a report on the focus of amyotrophic lateral sclerosis found in the Kii Peninsula, Japan. Am J Trop Med Hyg 19: 155-166, 1970

8) Alfassi ZB, Yasui M: Determination of trace elements in biological samples. (In) Yasui M, Strong MJ, Ota K, Verity MA ed: Mineral and metal neurotoxicology. 45-59, 1996, CRC Press, Florida

9) Goldberg WJ, Allen N: Determination of Cu,Mn, Fe, and Ca in six regions of normal human brain, by atomic absorption spectroscopy. Clin Chem 27: 562-564, 1981

10) Markesbery WR, Ehmann WD, Hossain TIM, et al: Brain manganese concentrations in human aging and Alzheimer's disease. Neurotoxicology 5: 49-58, 1984

11) Smeyers-Verbeke J, Bell P, Lowenthal A, et al: Distribution of Mn in human brain tissue. Clin Chim Acta 68: 343-347, 1976

12) Harrison WW, Netsky MG, Brown MD: Trace elements in human brain: Copper, zinc, iron, and magnesium. Clin Chim Acta 21: 55-60, 1968

13) Yasui M, Ota K, Garruto RM: Concentrations of zinc and iron in the brains of Guamanian patients with amyotrophic lateral sclerosis and parkinsonism-dementia. Neurotoxicology 14: 445-450, 1993

14) Andrasi E, Nadasdi J, Molnar Z,et al: Determination of main and trace element contents in human brain by NAA and ICP-AES methods. (In) Schrauzer GN ed: Biological trace element reseach. 691-698, 1990, Humana, Clifton, NJ

15) Larsen NA, Pakkenberg H, Damsgaard E, et al: Topographical distribution of arsenic, manganese, and selenium in the normal human brain. J Neurol Sci 42: 407-416, 1979

16) Krieger D, Kreiger S, Jansen O, et al: Manganese and chronic hepatic encephalopathy. Lancet 346: 270-274, 1995

17) Hauser RA, Zeiewicz TA, Rosemurgy AS, et al: Manganese intoxication and chronic liver failure. Ann Neurol 36: 871-875, 1994

18) Kulisevsky J, Pujol J, Balanzo J, et al: Pallidal hyperintensity on magnetic resonance imaging in cirrhotic patients: Clinical correlations. Hepatology 16: 1382-1388, 1992

19) Thuluvath PJ, Edwin D, Yue NC, et al: Increased signals seen in globus pallidus in T_1-weighted magnetic resonance imaging in cirrhotics are not suggestive of chronic hepatic encephalopathy. Hepatology 21: 440-442, 1995

20) Pujol A, Pujol J, Graus F, et al: Hyperintense globus pallidus on T_1-weighted MRI in cirrhotic patients is associated with severity of liver failure. Neurology 43: 65-69, 1993

21) 前田ひろ子，北　敬介，溝端敏晴，他：T_1強調像における肝硬変患者の大脳基底核高信号の検討：肝性脳症および肝機能との関連. 日磁医誌　15：78-83，1995

22) Brugieres P, Combes C, Ricolfi F, et al: A typical MR presentation of Wilson disease: A possible consequence of paramagnetic effect of copper? Neuroradiology 34: 222-224, 1992

23) Kang YS, Gore JC: Studies of tissue NMR relaxation enhancement by manganese: Dose and time dependences. Invest Radiol 19: 399-407, 1984

24) Newland MC, Ceckler TL, Kordower JH, et al: Visualizing manganese in the primate basal ganglia with magnetic resonance imaging. Exp Neurol 106: 251-258, 1989

25) Suzuki Y, Mouri T, Suzuki Y, et al: Study of subacute toxicity of manganese dioxide in monkeys. Tokoshima J Exp Med 22: 5-10, 1975

26) Greenberg DM, Copp DH, Cuthberston EM: Studies in mineral metabolism with aid of artificial radioactive isotopes: Distribution and excretion particularly by way of bile, of iron, cobalt and manganese. J Biol Chem 147: 749-756, 1943

27) Pollack S, George JN, Reba RC, et al: The absorption of nonferrous metals in iron deficiency. J Clin Invest 44: 1470-1473, 1965

28) Mirowitz SA, Westrich TJ, Hirsh JD: Hyperintese basal ganglia on T_1-weighted MR imaging in patients receiving parenteral nutrition. Radiology 181: 117-120, 1991

29) Nelson K, Golnick J, Korn T, et al: Manganese encephalopathy: Utility of early magnetic resonance imaging. Br J Ind Med 50: 510-513, 1993

30) Norenberg MD: The role of astrocytes in hepatic encephalopathy. Neurochem Pathol 6: 13-29, 1987

31) Norenberg MD: A light and electron microscopic study of experimental portal-systemic (ammonia) encephalopathy. Lab Invest 36: 618-627, 1977

32) Yamada M, Ohno S, Okayasu I, et al: Chronic manganese poisoning: A neuropathological study with determination of manganese distribution in the brain. Acta Neuropathol (Berl) 70: 273-278, 1986

33) Pujol A, Graus F, Peri J,et al: Hyperintensity in the globus pallidus on T_1-weighted and inversion-recovery MRI: A possible marker of advanced liver disease. Neurology 41: 1526-1527, 1991

34) Kulisevsky J, Pujol J, Deus J, et al: Persistence of MRI hyperintensity of the globus pallidus in cirrhotic patients: A 2-year follow-up study. Neurology 45: 995-997, 1995

35) Mena I, Marin O, Fuenzalida S, et al: Chronic manganese poisoning: Clinical picture and manganese turnover. Neurology 17: 128-136, 1967

36) Bird ED, Anton AH, Bullock B: The effect of manganese inhalation on basal ganglia dopamine concentrations in rhesus monkey. Neurotoxicology 5: 59-66, 1984

37) Haung CC, Chu NS, Lu CS, et al: Chronic manganese intoxication. Arch Neurol 461: 1104-1106, 1989

38) Cook DG, Fahn S, Brait KA: Chronic manganese intoxication. Arch Neurol 30: 59-64, 1974

39) Read AE, Sherlock S, Laidlaw J, et al: The neuropsychiatric syndromes associated with chronic liver disease and an extensive portal-systemic collateral circulation. Q J Med 36: 135-150, 1967

40) Krieger S, Jauss M, Jansen O, et al: Neuropsychiatric profile and hyperintense globus pallidus on T_1-weighted magnetic resonance images in liver cirrhosis. Gastroenterology 111: 147-155, 1996

41) Kulisevsky J, Pujol J, Junque C, et al: MRI pallidal hyperintensity and brain atrophy in cirrhotic patients: Two different MRI patterns of clinical determination? Neurology 43: 2570-2573, 1993