The University of Osaka
Institutional Knowledge Archive

Title	MR imagingを用いた放射線治療計画システムの開発と頭部、頭頸部領域疾患に対する臨床応用
Author(s)	岡本, 欣晃; 児玉, 明久; 河野, 通雄
Citation	日本医学放射線学会雑誌. 1997, 57(4), p. 203-210
Version Type	VoR
URL	https://hdl.handle.net/11094/18160
rights	
Note	

The University of Osaka Institutional Knowledge Archive : OUKA

https://ir.library.osaka-u.ac.jp/

The University of Osaka

MR imagingを用いた放射線治療計画システムの開発と頭部，頭頸部領域疾患に対する臨床応用

岡本　欣晃　　児玉　明久　　河野　通雄

神戸大学医学部放射線医学講座（主任：河野通雄教授）

Development and Clinical Application of MR Simulation System for Radiotherapy Planning: With reference to intracranial and head and neck regions

Yoshiaki Okamoto, Akihisa Kodama and Michio Kono

To obtain the optimal radiation field, an MR simulation system (MRSS) has been developed. It basically depends upon the higher soft tissue contrast resolution of MRI than of CT. The system consists of an MR unit, an image processing work-station and a laser marking system. In brief, the procedures are as follows: [1] marking the reference point on the patient's skin out of the MR gantry, and automatic table shift to set the reference point at the center of the magnetic field (CMF); [2] MR imaging (T1WI; SE, TR:500msec, TE: 20msec); [3] transfer of MR data to a work-station through floppy disc; [4] postprocessing of MR data using a work-station to perform radiotherapy planning; delineation of ROI for irradiation, calculation of the contour of radiation field along with iso-center; [5] corresponding the reference point correspond with the base point of the laser marking system on the CT table; [6] reproducing the calculated iso-center on the patient's skin using the laser marking system.

A phantom study of geographic distortion and the total accuracy of MRSS revealed that the former was less than 1mm within a 90mm distance between MR slices and CMF, while the latter showed maximal errors of 2mm in field size and 3mm in iso-center.

This system was applied to 15 patients with intracranial or head and neck lesions, and all procedures were smoothly performed. In order to evaluate the usefulness of MRSS, 6 experienced radiation oncologists compared the difference between MRSS and a CT simulation system in setting the radiation field. The results were satisfactory in all cases, especially in cases in which the tumor extent was unclear on CT images. In spite of some limitations of MRI such as distortion of image and impossibility of iso-dose curve calculation, it was considered that this system could support radiotherapy planning for intracranial or head and neck regions.

Research Code No. : *601.1*

Key words : *Radiotherapy MR imaging, 3-D treatment planning, Head and neck cancer, Brain tumor*

Received Oct. 21, 1996; revision accepted Dec. 20, 1996

Department of Radiology, Kobe University School of Medicine

はじめに

近年，悪性腫瘍に対する放射線治療の役割と期待は一層高まりつつある．悪性腫瘍の治療では根治が最重要課題であることには変わりがないが，機能温存をもとにして癌患者のQOLを向上させようとする方向が示されていることが一つの理由である．このような医療の背景とCTやMRIなどの診断装置の発達によって，新しい正確な照射照準法が注目されている．CTはすでに日常臨床でも優れた診断能を示しており，放射線治療計画にも取り入れられ[1)-4)]，3次元放射線治療計画システム（CT simulation system：以下，CTSS）として実用段階にある．われわれの施設でも1990年に同システムを開発し[4)]，以来，ほとんどの放射線治療計画に際してCTSSを用いている．しかし，腫瘍の正確な進展範囲の描出，特に脳，頭頸部では，骨などによるアーチファクトを受けないMRIが優ることから，今回，直接MR画像を用いて放射線治療計画を行うMR simulation system（以下，MRSS）を考案し，画像の歪みの問題を含めた基礎的検討を行ったうえで，臨床的応用を進め，その有用性を検討した．

MRSSの概要

1．MRSSの構成

MRSSのSystem Block DiagramをFig.1に示す．使用装置は，MR装置が，GYROSCAN S15（1.5T, Philips Medical Systems, Einthoven, The Netherland）で，位置精度向上のため，サイドポインタを左右の壁に追加設置した．治療計画を行うワークステーションのハードウエアはPC9821 AP2/M2PCHD/70F（NEC），照射野の中心となるiso-centerのマークに用いるレーザーマーキングシステムはRT Marker option（GEYMS）である．ワークステーションのソフトウエア（GEYMS/RT Marker）とレーザーマーキングシステムはCTSS[4)]と共通のものを用いている．治療器はライナックML20MDX（三菱電機）である．

2．MRSSの操作手順

MRSSの操作手順は以下のとおりである．

（1）MR架台上で体表面上に基準点をマークする．

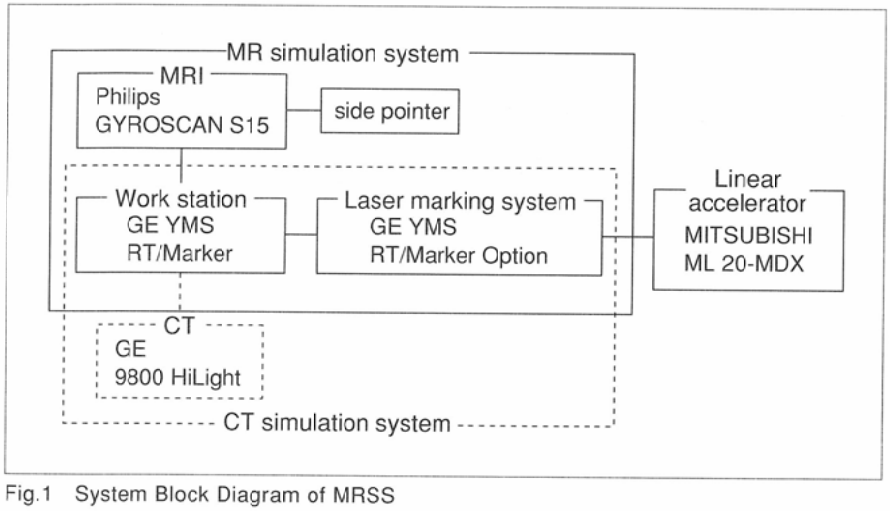

Fig.1　System Block Diagram of MRSS

(2)基準点を中心にMRを撮像する．

(3)MRIデータをフロッピーディスクを介して，ワークステーションに転送する．

(4)ワークステーション上で治療計画を行う．

(5)レーザーマーキングシステムの位置座標の原点と基準点を一致させる．

(6)計算されたiso-centerをレーザーマーカを介して体表面上にマーキングする．

各操作過程の詳細を以下に示す．

(1)治療時と同体位を取れるようにそれぞれ患者の頭蓋の形にあった6種類の固定枕を用い患者をMR架台上に固定する．その後，追加設置したサイドポインタを用いて，MRI撮像時の画像中心(磁場中心と一致する)を，以後の幾何学的作業の中心となる基準点として体表面に3点マークする．MR画像の歪みを最小にするため，この基準点は計画前の画像診断により予測した照射野のiso-centerになるべく近い部位とする．

(2)MRI撮像は，基本的には，mirror coil(頭部撮像専用)を用い，spin echo(SE)法T1強調(TR＝500msec，TE＝20msec)で行うこととし，必要に応じてGd-DTPAにて造影を行う．

(3)位置情報を含むMRIのデータはNational Electrical Manufacturers Association(NEMA)のDigital imaging and communications(ACR-NEMA STANDARDS PUBLICATION NO300-1985)規格で転出され，MS-DOSでフォーマットされたフロッピーディスクを介して，ワークステーションのハードウエアであるPC9821 AP2に転送される．2HDフロッピーディスク1枚につき10スライスのMRIデータを転送することが可能である．MR装置とRT markerのデータフォーマットは異なっているため，MRIのデータをRT markerのデータに変換する必要がある．データ変換は，MRIの優れた診断情報を損なわないよう，独自に開発した256の変換点が設定できるMR値→CT値等価変換テーブルを用いる．

(4)ワークステーション上での治療計画は，まずトラックボールを用いてCRT上で各MR水平断像に描出された標的像を囲んでいく(Region Of Interest：ROIの設定)．次に，各種治療パラメーター(照射線源，照射門数，照射角度，セーフティーマージン*)を入力して最適の照射方法を決定する．これに基づいてコンピュータが照射野サイズの計算，照射野のiso-center位置座標の計算を行う．

(5)この間に患者をMR架台からレーザーマーキングシステムの架台(CT架台)へ移動させ，MRI撮像前にマークされた基準点とレーザーマーキングシステムの座標原点が一致するようにする．これによってMRI撮像時の座標軸とレーザーマーキングシステムの座標軸が一致したこととなり，計算された照射野の位置情報が患者体表面に再現することが可能となる．

(6)実際には照射野の位置情報はワークステーションからレーザーマーキングシステムへオンラインで転送され，これと連動するレーザーポインタを介して，患者体表面に投影される．

ワークステーション上では，各MR水平断像上に計算されたfan beamが示される(治療線錘表示)．またbeam's eye viewでの標的の輪郭，照射野が各MR水平断像を再構築したcomputed simulation(CS)像として示される．CS像はportal filmとの照射野の照合に用いられる．照射野は縮小率を計算して作成されたCS filmをライナックのシャドートレイに置き，投光することで患者体表面上に再現される．線量分布計算は，現在のところMRIを用いて行うことが不可能で，必要と思われる部位のCTを撮影して，これをもとに行っている．

MRSSはこのように各水平断面の標的にROIを設定し，画



Fig.2　Acrylic phantom used for basic study of MRSS

脚注　*) Clinical target volumeからPlanning target volumeに広げるために設定するマージン

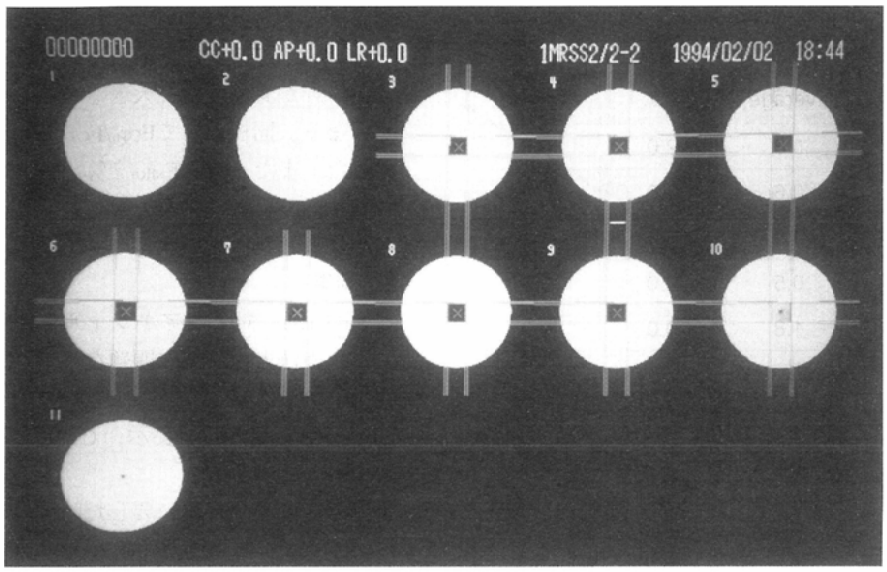

Fig.3　Phantom study: 5mm-thickness sequential axial MR image showing 3cm-square of the imagined target area of low intensity in each center, surrounded by high intensity area produced by CuSO4 solution. ROI setting includes each target area, and 4-portal irradiation is supposedly employed in this study.



Fig.4　Phantom study: Beam's eye view reconstructed from axial MR images in Fig.3, showing the target area in the center.

像再構築することで照射野を決定するアキシャル法以外に，照射方向に垂直な面の画像(冠状断像か矢状断像)を用い，これに直接照射野を設定するスカウト法も可能である．操作手順はアキシャル法と同様である．

MRSS精度の基礎的検討

1．方法

(1)MRIの歪みの程度の確認

断面に10mm間隔の格子状構造をもったファントムを用い，格子状部の水平断像を撮像し，画像上の格子位置のずれを計測することにより画像の歪みを評価した．撮像はslice thickness = 5mm，slice gap = 0とし，SE法T1強調(TR = 500msec，TE = 20msec)で行った．撮像断面が磁場中心から体軸(Z軸)方向にそれぞれ，0mm，±30mm，±60mm，±90mm，±120mm，±150mmの位置になるようにファントムを設置し，それぞれについて画像の歪みを検討した．

(2)システムの全般精度の確認

システムのトータルの精度確認のために専用ファントムを作成した(Fig.2)．外枠と仮想標的はアクリル製で，MR撮像時には内部に硫酸銅溶液を封入した．仮想標的は，3cm立方体，5cm立方体，3×4×5cm直方体の3種類で，ファントム内の任意の場所に設定できるようになっている．前記の手順に従って，ファントム内の3種類の仮想標的に対して，ファントムをMR架台上の任意の6カ所に設置し，計18回のMRIを用いた治療計画を行った．計算された照射野サイズ，iso-centerの位置と，実際の仮想標的のサイズ，iso-centerの位置との差をそれぞれ計測することによりシステムの全般精度を確認した．iso-center位置の差の実測は，仮想標的に実際のiso-centerを示すように方眼紙を貼り，コンピュータで計算され，レーザーマーカで投影されたiso-centerとのずれを実測した．ファントム実験の治療線錘表示とCS像をそれぞれFig.3，4に示す．

2．結果

(1)MRIの歪みの程度

各格子交差部分の位置のずれは，撮像面と磁場中心の距離が90mm以内では，1mm以内であったが，120mm，150mmでは，4～7mmのずれがみられた(Table 1)．同水平断面でも磁場中心から離れるに従ってずれが大きくなる傾向があった．

(2)システムの全般精度

ファントムの仮想標的に対するMRSSによる治療計画の誤差の実測値をTable 2に示す．アキシャル法では，照射野サイズの誤差が最大2mm，平均1.3mm，iso-center位置のずれの実測値が最大2mm，平均0.6mm，スカウト法では，照射野サイズの誤差が最大2mm，平均0.3mm，iso-center位置のずれの実測値が最大3mm，平均0.9mmであった．

Table 1　Distortion of MRI in definite points (Phantom study)

Measuring points	−150	−120	−90	−60	−30	0	30	60	90	120	150
Distortion	1-7	0.5-4	0-1	0-1	0-0.5	0	0-0.5	0-1	0-1	0-5	1-6

Measuring points: Symmetrical distance between two centers of axial MRI and magnetic field　(mm)

Table 2 Total errors measured on axial and scout methods of MRSS (Phantom study)

N = 18		axial method		scout method	
		max.	average	max.	average
The difference between calculated iso-center and virtual iso-center	X	2.0	0.3	2.0	0.8
	Y	2.0	0.6	2.0	0.8
	Z	2.0	0.8	3.0	1.1
Errors of radiation field size	W	2.0	0.5	2.0	0.5
	L	2.0	1.8	0.0	0.0

X: R-L Y:A-P Z: craniocaudal W: width L: length (mm)

Table 3 Patient characteristics

Case	Age	Sex	Diagnosis	Radiotherapy technique	Dose (Gy)
1.	51	F	CCF	RL-LR opposed portals	20
2.	73	M	NPC	RL-LR opposed portals	10
3.	54	M	NPC	RL-LR opposed portals	10
4.	67	M	NPC	RL-LR opposed portals	10
5.	74	M	gingiva cancer rec.	wedge pair	60
6.	67	M	metastatic tumor of skull base	wedge pair	30
7.	62	M	malignant lymphoma of orbit	RL-LR opposed portals	40
8.	73	M	gingiva cancer	wedge pair	60
9.	72	F	maxillary cancer rec.	wedge pair	60
10.	44	M	metastatic tumor of mandible	wedge pair	50
11.	55	F	pituitary adenoma	AP, RL-LR 3 portals	50
12.	67	M	submandibular gland cancer	single lateral portals	50
13.	54	M	maxillary cancer	wedge pair	60
14.	73	M	NPC rec.	single lateral portal	30
15.	54	M	parapharyngeal space tumor	wedge pair	60

CCF = carotid-cavernous sinus fistula, NPC = nasopharyngeal cancer, rec = recurrence

臨床応用例の検討

1．対象

対象はTable 3に示す，頭部，頭頸部領域疾患15例である．

2．方法

(1)全15例に対して前記の手順にしたがってアキシャル法で放射線治療計画を行い，case 2，3，4 の症例についてはスカウト法でも治療計画を行った．治療計画に際して，a)所要時間，b)病変の進展範囲の把握における有用性，c)portal filmとの照合についてMRSSとCTSSで比較検討した．

(2)case 9～15の 7 症例について，6人の放射線治療医がretrospectiveにMRSSとCTSSでそれぞれ治療計画を行い，以下の方法で各治療計画医間での照射野のずれを検討した．同一症例に対して各放射線治療医がMRSSを用いて作成した照射野(の面積)をF_{MRn}(n = 1～6)，各計画医のすべてのF_{MR}が重なる部分(の面積)をF_{MR0}とし(Fig.5)，各F_{MRn}/F_{MR0}を算出する．この面積比は各治療計画医の作成した照射野がすべて一致していたら，“1”になり，各治療計画医間で照射野が異なるほど大きくなることとなる．同様にしてF_{CTn}/F_{CT0}を算出した．また，F_{CTn}/F_{MRn}を算出し，MRSSとCTSSで作成した照射野サイズを比較した．

3．結果

(1)全15例に対してアキシャル法，スカウト法ともに特に問題なく放射線治療計画を行えた．Case10のROI設定時，治療線錘表示，CS像をFig.6-8に示す．

a)治療計画全行程に要した時間はMRSSアキシャル法が平均80分，スカウト法が平均60分で，CTSSがアキシャル法45分，スカウト法30分であるのに対して長時間を要した．

b)腫瘍の進展範囲の把握に，MRがCTより優れていた症例が10例(Case3，4，5，6，7，8，9，12，13，15)，ほぼ同等であった症例が5例(Case1，2，10，11，14)，CTがMRより優れていた症例はなかった．Case15の左傍咽頭腔腫瘍症例のMR画像，CT画像をFig.9に示すが，アーチファクトの強いCT画像に比べ，MRIでは腫瘍の進展範囲が明瞭である．

c)beam's eye viewでの標的の輪郭，照射野を示すCS像とportal filmとの照合は，MRSSのCS像が各MR水平断像を再

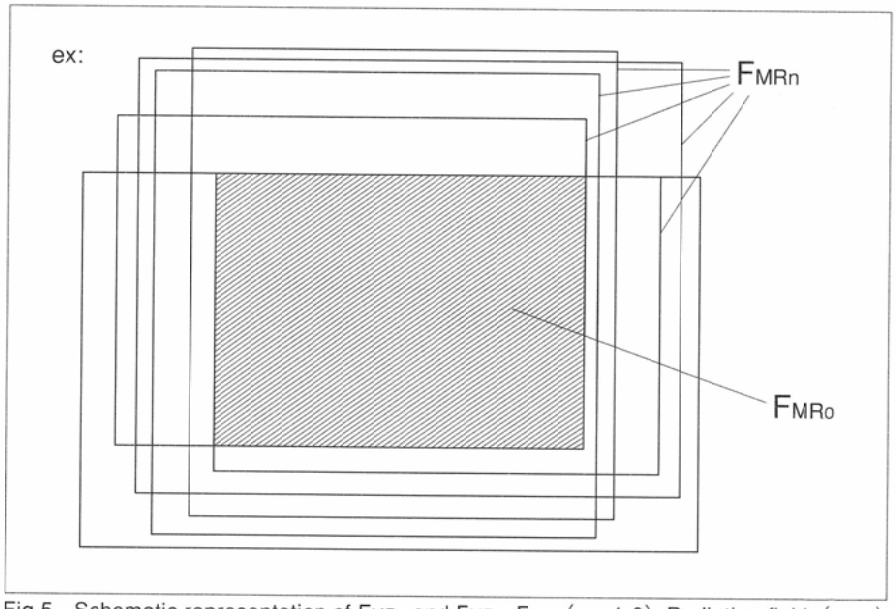

Fig.5 Schematic representation of F_{MRn} and F_{MR0}. F_{MRn} (n = 1-6): Radiation fields (area) independently planned by 6 experienced radiation oncologists using MRSS. F_{MR0}: Common area of F_{MRn}, formulated as $F_{MR1} \cap F_{MR2} \cap \cdots \cap F_{MR6}$. F_{CTn} and F_{CT0} have the same meaning when CTSS was used

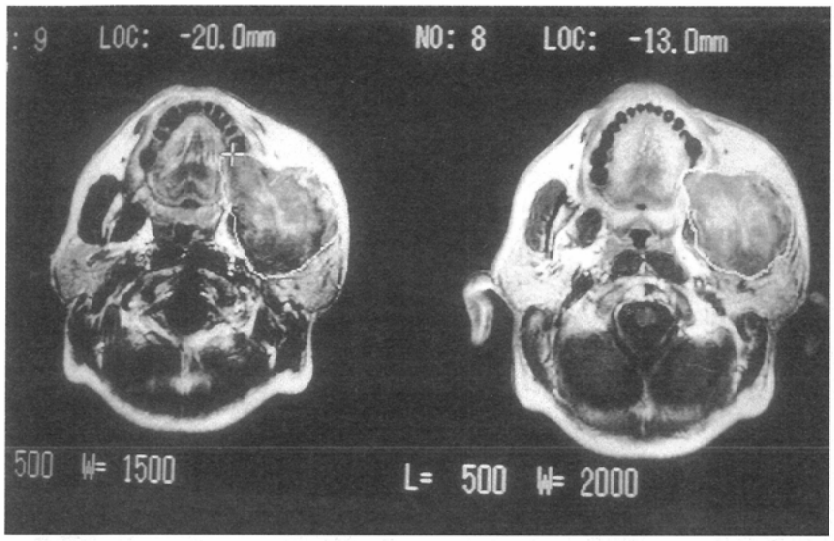

Fig.6　MRSS(Case 10: metastatic tumor of mandible): ROI setting with track ball technique in the left image. The image shown in the right was completed to set ROI.

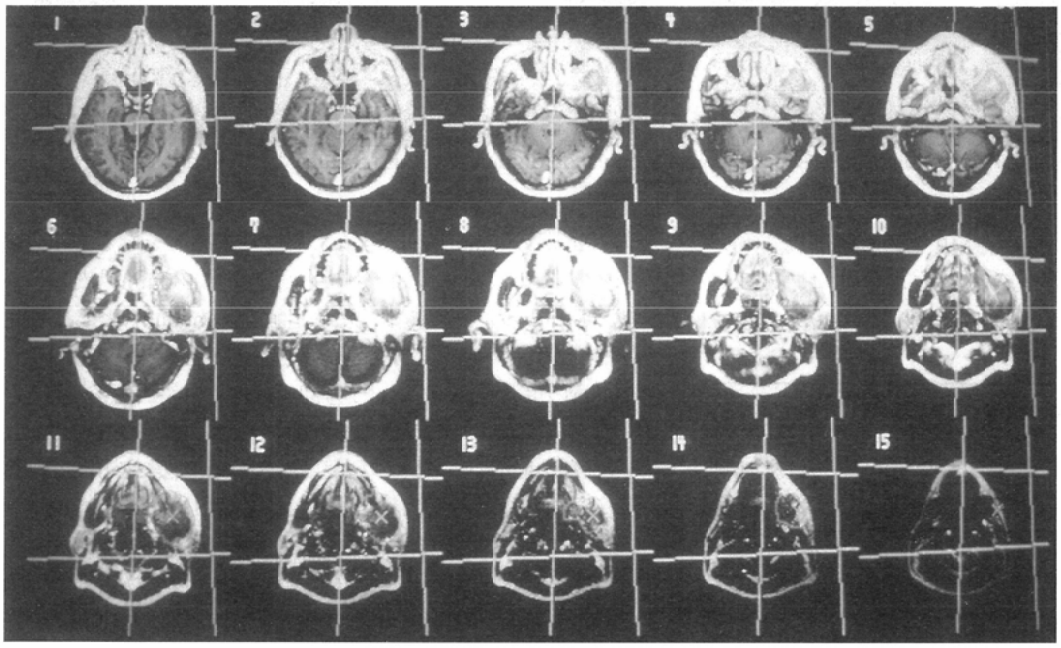

Fig.7　MRSS(Case 10: metastatic tumor of mandible): After setting ROI, radiation planning with A-P and L-R paired portals was preliminarily employed.

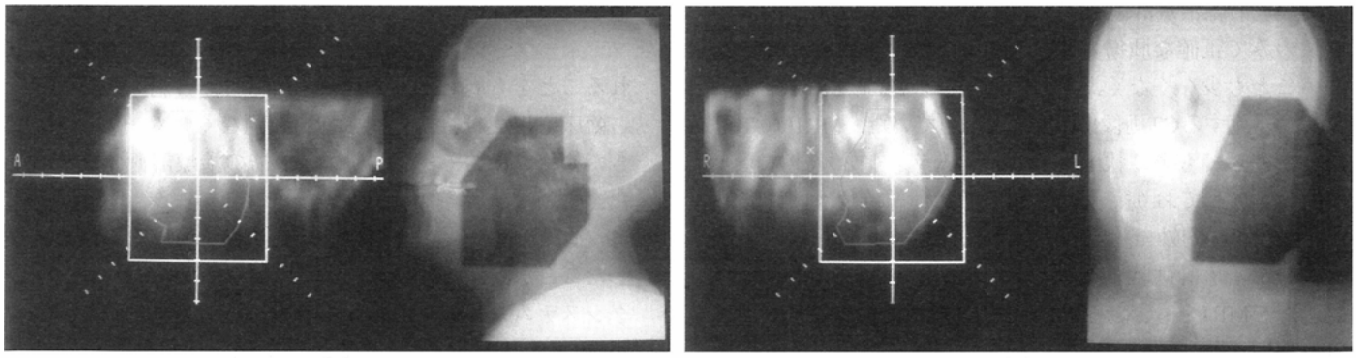

(A)　(B)

Fig.8　MRSS(Case: 10: metastatic tumor of mandible): Contour of target and radiation field from beam's eye view(reconstruction image of axial MR images)and portal films. [a: L-R portal, b: A-P portal]

構築したもので通常のX線像とはまったく異なるため，CTSSの場合と比較して困難であった．

(2)case 9～15の7症例12照射野のF_{MRn}/F_{MR0}，F_{CTn}/F_{CT0}，F_{CTn}/F_{MRn}をTable 4，Fig.10に示す．F_{CTn}/F_{CT0}は症例によりばらつきがみられ最大2.5倍を超える場合もみられたが，F_{MRn}/F_{MR0}は症例によるばらつきが少なく，すべて1.6倍以内であった．Case12，13，15においてはF_{MRn}/F_{MR0}がF_{CTn}/F_{CT0}と比較して有意に小さく(Case12：$P<0.05$，Case13：$P<$

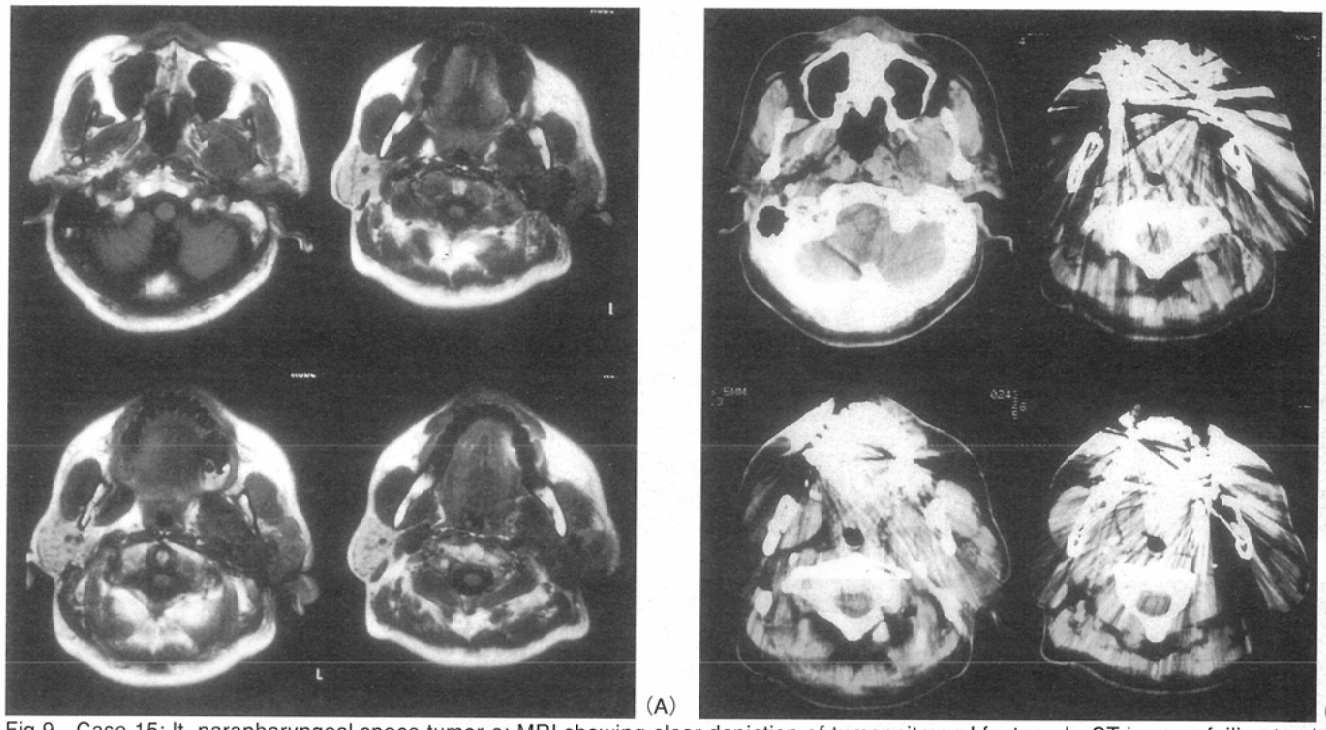

Fig.9　Case 15: lt. parapharyngeal space tumor a: MRI showing clear depiction of tumor site and feature. b: CT images failing to show them by metallic artifacts.

0.05，Case15：P＜0.01；T検定)，MRSSの方が治療計画医個人による照射野の差異が少ないと考えられた．FCTn/FMRnは平均をとると一定の傾向はみられなかった．

考　察

放射線治療を行うにあたっては，いかに効率的に放射線を腫瘍に集中させて照射するかが焦点となり，腫瘍の進展範囲を立体的に正確に把握したうえで，最適な照射野を決定することが重要である．こういった観点から近年X線CTを用いた3次元放射線治療計画システムが開発され[1)-4)]，日常臨床に広く用いられている．われわれの施設でも，ほぼ全例の放射線治療計画をCTSS[4)]を用いて行っているが，CT画像のみで正確な腫瘍の進展範囲を決定することが容易でないことも少なくなく，このような場合には，MRIを参考にし，対比するCT画像にROIを設定していた．MRIはCT画像と比較してもより軟部組織のコントラスト分解能に優れているとされており[5)-7)]，またMRIを放射線治療計画に応用する報告が国内外で散見される[8)-15)]．しかしこれらはいずれもMRIを治療計画時に参考にしたり，他の方法で決定した照射野をMRIをもとに確認，修正する考え方のものなど，MRIを間接的に用いるものである．これに対し，今回われわれの開発したMRSSは直接MR画像上にROIを設定するものであり独創的と考える．

またMRIではCTと異なり電離放射線被曝がない．いかに放射線治療患者といえど不要な被曝は避けるべきでありこの点もMRSSの利点と思われる．

MRIを放射線治療計画に用いるにあたっては，画像の歪みの問題があげられる[10)]がファントム実験の結果，歪みは磁場中心から90mm以内，すなわち標的の中心をなるべく磁場中心近くに設定し撮像すれば体軸方向に180mm以内では，最大1mmの歪みであり，治療計画用のmodalityとして使用可能と考えられた．またシステムの精度については，iso-centerの位置精度で，X，Y方向に比べZ方向で誤差が大きかったが，これはMR架台の移動時に生じる誤差のためと考えられた．照射野サイズの精度はアキシャル法でZ方向で誤差が大きかったが，これはターゲットの頭尾側方向への進展をどのスライスまで含めるかで生じる誤差のためと考えられた．しかしトータルでは，照射野サイズの誤差が最大2.0mm，iso-center位置のずれの実測値が最大3.0mmであり，われわれの施設でのCTSSのiso-center位置のずれの実測値が最大1.8mmである[4)]ことと比較するとやや劣るが，セーフティーマージンやCRT上でROIを設定する時の誤差も含まれることを考慮し，十分臨床応用も可能と判断した．

臨床応用では，全症例で特に問題なくスムースに施行できたが，MRSSではCTSSの約2倍の治療計画時間を要した．これは現段階では画像のワークステーションへの転送にフロッピーディスクを用いる必要があり，より時間を要したことが原因である．またMR架台にはレーザーマーキングシステムが設置されていないため，患者へのマーキングがMR撮像時の基準点と標的のiso-centerの2回必要であり，操作過程の複雑化，精度劣化の一因となっている．CTSSと同様にMR装置とワークステーションをオンラインでつなぐこと，MR架台にレーザーマーキングシステムを設置することが必要と考える．

MRSSのCS像はROIを設定した各MR水平断像の再構築像であるために，脂肪が高信号に，骨が低信号に描出されるなど通常のX線写真とはまったく異なる画像となる．このた

めCS像とportal filmとの照射野の照合が困難であった．これに対して，病変部にROIを設定する時に別に照合基準となる部位(例えば，眼球や下垂体など)に非照射部位としてROIを設定しておけば照合が容易になると思われた．

MRSSのスカウト法は冠状断像(AP-PA照射時)か矢状断像(RL-LR照射時)を用いるため，腫瘍の頭尾側方向への進展の把握に有用である[9]．この点でアキシャル法の欠点を補っているが，現在の方法では，冠状断像か矢状断像1スライスの画像のみに直接照射野自体を設定する方式であるため，選択した一枚の画像以外の情報を間接的にしか得られず，アキシャル法と同様に複数枚数の画像にROIを設定できるように改良の余地があると考えられた．

6人の放射線治療医が7臨床例に対してMRSSとCTSSを照射野設定の点で比較した結果，7例中3例でF_{MRn}/F_{MR0}がF_{CTn}/F_{CT0}と比較して有意に小さく，MRSSの方が治療計画医個人による照射野の差異が少ないと考えられた．いずれも腫瘍が浸潤性に進展しているか，アーチファクト等でCTでは腫瘍の辺縁の不明瞭な症例であった．計画する医師により照射野が大きく異なるのは問題であり，このような症例ではMRSSが有用と思われた．照射野面積比(F_{CTn}/F_{MRn})は平均をとると一定の傾向はみられなかったが，これはROIを設定する時に腫瘍辺縁の不明瞭な部位を広く設定するか，小さく設定するか，各計画医間に個人差があるためと考えられた．

近年，脳のいわゆる良性腫瘍や脳動静脈奇形などの脳内小病変に対する高精度放射線治療である定位的放射線照射が急速に普及する兆しを見せている．この照射方法は通常の放射線治療よりも狭い範囲に高線量を集中して照射するために，より正確な病変の拡がりの診断が必要となり，標的の設定時におけるMRIの有用性に関する報告も見られる[16)-19)]．この意味で今後は定位的放射線照射の治療計画システムとしてもMRSSの可能性に期待が寄せられる．

今回の検討ではMRIの歪みは磁場中心から限られた範囲内であれば許容範囲であることが判明した．そのため，臨床応用は頭部，頭頸部領域に限定して行った．しかし，放射線治療は自然呼吸下で施行されており，現在のMRI撮像条件と類似している点がある．すなわち主として自然呼吸下で撮像している体幹部のMRIでは標的の移動範囲の情報も含んでおり，むしろ参考画像として用いる価値があるかもしれない．しかし，今後のMRI装置，撮像法の発展と整合性をもった本法の確立が必要と考えている．

MRSSの今後の課題としては，操作時間の短縮，操作手順の単純化，精度の向上，線量分布計算への対応があげられるが，前3者は前述のようにシステムのオンライン化とMR装置へのレーザーマーキングシステムの設置により改善できると考える．線量分布計算への対応については，MRI信号強度を電子密度に反映できず，現時点では解決法がなく，CTに頼らざるを得ない状況である．しかしCT画像で腫瘍の辺縁が不明瞭な場合，特に臨床症例のCase12，13，15のようにCTSSでは計

Table 4　Results of comparison between MRSS and CTSS: The ratios of F_{CT}/F_{CT0}, F_{MR}/F_{MR0} and FCT/FMR were calculated in 12 radiation fields of 7 patients (Case 9～15)

	F_{CT}/F_{CT0}	F_{MR}/F_{MR0}		F_{CT}/F_{MR}
9.	1.25 ± 0.13	1.24 ± 0.08	NS	1.19 ± 0.16
	1.52 ± 0.29	1.31 ± 0.12	NS	1.38 ± 0.29
10.	1.17 ± 0.08	1.18 ± 0.11	NS	1.17 ± 0.07
	1.21 ± 0.08	1.15 ± 0.06	NS	1.18 ± 0.04
11.	1.19 ± 0.15	1.15 ± 0.06	NS	0.97 ± 0.12
	1.16 ± 0.08	1.18 ± 0.06	NS	0.94 ± 0.09
12.	1.71 ± 0.36	1.34 ± 0.20	P < 0.05	0.99 ± 0.22
13.	1.69 ± 0.33	1.35 ± 0.17	P < 0.05	0.93 ± 0.06
	1.90 ± 0.46	1.40 ± 0.15	P < 0.05	0.97 ± 0.32
14.	1.30 ± 0.23	1.31 ± 0.12	NS	1.13 ± 0.27
15.	2.10 ± 0.49	1.31 ± 0.23	P < 0.01	1.20 ± 0.43
	1.93 ± 0.46	1.32 ± 0.15	P < 0.05	1.07 ± 0.15

average ± S.D.

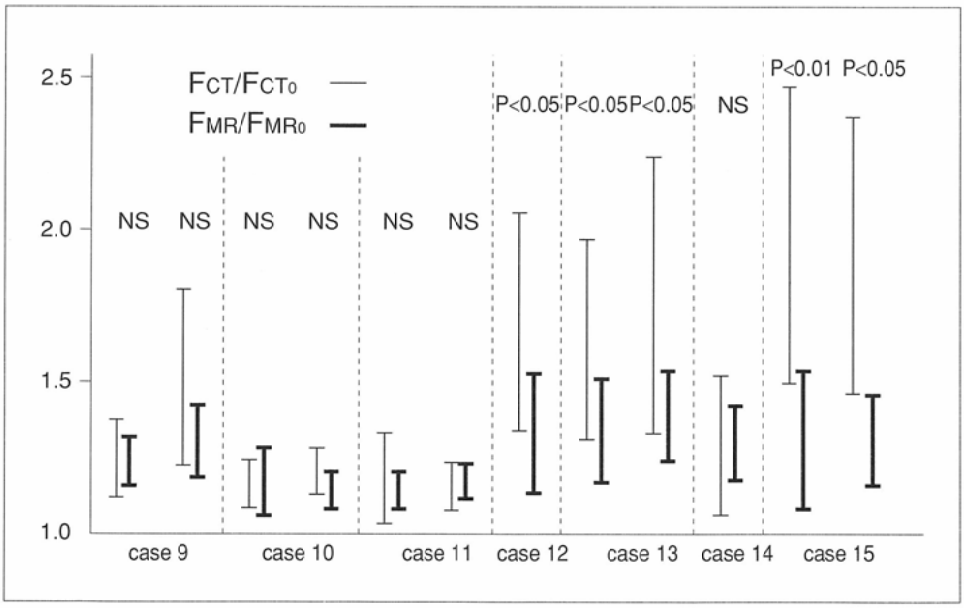

Fig.10　Results of comparison between MRSS and CTSS: The ratios of F_{CT}/F_{CT0} and F_{MR0} were calculated in 12 radiation fields of 7 patients (Case 9～15)

画医により大きく照射野が異なるような症例ではMRSSを用いた放射線治療計画が有用であり必要であると考える．今後も放射線治療計画は症例によってCTSSとMRSSを使い分けることにより，より精度の高い放射線治療計画が可能になると思われる．

結　語

MRIを直接用いて放射線治療計画を行う，MR simulation system(MRSS)を開発した．ファントムを用いた基礎的検討の結果，MRIの歪みの程度は磁場中心から90mmの範囲では1mm以内，システムの全般精度は，照射野サイズの誤差が最大3mm，iso-center位置の誤差が最大2mmであった．頭部，頭頸部領域疾患15例に対して臨床応用し，全例に問題なく治療計画を行えた．計画時間がCTSSの約2倍を要しシステムのオンライン化とiso-centerのマーキングシステムの整備をさらに進める必要があると考えられたが，CT画像のみで腫瘍の進展範囲の把握が困難な場合，MRSSは有用と考えられた．

稿を終えるに臨み，御指導，御助言をいただきました今中一文先生を始め教室員の皆様に深謝致します．また，終始御協力いただいた中央放射線部技師各位に謝意を表します．本研究の一部は文部省民間等との共同研究助成金(GEYMS)，ならびに文部省科学研究費補助金(研究者番号：30211064)の援助を受けました．併せて謝意を表します．

なお，本論文の要旨は，第12回日本医用画像工学会(1993年)，第22回断層映像研究会(1993年)，第18回日本頭頸部腫瘍学会(1994年)，第7回日本放射線腫瘍学会総会(1994年)，第52回(1993年)，第53回(1994年)および第55回(1996年)日本医学放射線学会総会，International Congress of Radiation Oncology 1993，および35th(1993)and 36th(1994)Annual Meeting of the Americann Society for Therapeutic Radiology and Oncology にて発表した．

文　献

1)Gademann G, Hartmann G, Schlegel W, et a: Three-dimensional treatment planning using Mevaplan system and its clinical application for head and neck tumors. Electromedica 58: 56-60, 1990

2)Nishidai T, Nagata Y, Abe M, et al: CT simulator: A new-3D planning and simulation system for radiotherapy: part 1 description of system. part 2 clinical application. Int J Radiat Oncol Biol Phys 18: 499-513, 1990

3)Leach MO, Webb S, Bentley RE: An X-ray detector system and modified simulator providing CT images for radiotherapy dosimetry planning. Phys Med Biol 30: 303-311, 1985

4)Kushima T, Kono M: New development of integrated CT simulation system for radiation therapy planning. Kobe J Med Sci 39: 197-213, 1993

5)Lufkin RB, Wortham DG, Dietrich RB, et al: Tongue and oropharynx: findings on MR imaging. Radiology 161: 69-75, 1986

6)Lufkin RB, Hanafee WN, Wortham D, et al: Larynx and hypopharynx: MR imaging with surface coils. Radiology 158: 747-754, 1986

7)Som PM, Shapiro MD, Biller HF, et al: Sinonasal tumors and inflammatory tissues: differentiation with MR imaging. Radiology 167: 803-808, 1987

8)Fraass BA, McShan DL, Diaz RF, et al: Integration of magnetic resonance imaging into radiation treatment planning: technical considerations. Int J Radiat Oncol Biol Phys 13: 1897-1908, 1987

9)Richard P, Bettina H, Lorenz S, et al: Sagittal and coronal planes from MRI for treatment planning in tumors of brain, head and neck: MRI assisted simulation. Radiother Oncol 23: 127-130, 1992

10)松尾導昌，黒田康正：MRIの放射線治療計画への応用－MRIシミュレーターの試作－．医学のあゆみ　150：885-889, 1989

11)Leonard MT, Kalevi S, Dianne G, et al: MRI assisted treatment planning for radiotherapy of head and neck. Magn Reson Imaging 6: 315-319, 1988

12)Thornton AF, Sandler HM, Ten Haken RK, et al: The clinical utility of magnetic resonance imaging in 3-dimensional treatment planning of brain neoplasms. Int J Radiat Oncol Biol Phys 24: 767-775, 1992

13)Lothar RS, Gunther G, Michael K, et al: Radiotherapy treatment planning of basal meningiomas:improved tumor localization by correlation of CT and MR imaging data. Radiother Oncol 25: 56-62, 1992

14)William PS, Brian RG, David RG, et al: MR imaging in Radiation Therapy Planning. Radiology. 156: 143-147, 1985

15)Walter JC, David BH, Peter HB, et al: The value of magnetic resonance imaging in treatment planning of nasopharyngeal carcinoma. Int J Radiat Oncol Biol Phys 12: 2189-2196, 1986

16)Piovan E, Zampieri PG, Alessandrini F, et al: Quality assessment of magnetic resonance stereotactic localization for Gamma Knife radiosurgery. Stereotact Funct Neurosurg 64: 228-232, 1995

17)Alexander E, Kooy HM, van Herk M, et al: Magnetic resonance image-directed stereotactic neurosurgery: use of image fusion with computerized tomography to enhance spatial accuracy. J Neurosurg 83: 271-276, 1995

18)Schad LR, Blum S, Hawighost H, et al: Radiosurgical treatment planning of brain metastasis based on a fast, three-dimensional MR imaging technique. Magn Reson Imaging 12: 811-819, 1994

19)Guo WY, Nordell B, Karlsson B, et al: Target delineation in radiosurgery for cerebral arteriovenous malformations: Assessment of the value of stereotactic MR imaging and MR angiography. Acta Radiol 34: 457-463, 1993