Osaka University Knowledge Archive

Title	MRI用経口消化管陰性造影剤としての高濃度フェリセルツに関する研究
Author(s)	高原, 太郎; 吉川, 達生; 佐伯, 光明 他
Citation	日本医学放射線学会雑誌. 1995, 55(6), p. 425-426
Version Type	VoR
URL	https://hdl.handle.net/11094/18162
rights	
Note	

Osaka University Knowledge Archive : OUKA

https://ir.library.osaka-u.ac.jp/

Osaka University

研究速報

MRI用経口消化管陰性造影剤としての高濃度フェリセルツに関する研究

高原　太郎[1)]　吉川　達生[2)]　佐伯　光明[1)]　野坂　俊介[1)]
下山田和裕[1)]　中島　康雄[1)]　石川　徹[1)]

1）聖マリアンナ医科大学放射線医学教室　2）同　放射線部

High Concentration Ferric Ammonium Citrate (FAC) Solution as a Negative Bowel Contrast Agent

Taro Takahara[1)], Tatsuo Yoshikawa[2)], Mitsuaki Saeki[1)], Syunsuke Nosaka[1)], Kazuhiro Shimoyamada[1)] Yasuo Nakajima[1)] and Tohru Ishikawa[1)]

Various concentrations of ferric ammonium citrate (FAC) solution were scanned with conventional SE, Turbo SE (TSE) and STIR sequences on a 0.5-T MR unit. High-concentration FAC solution showed significant signal loss on T2-weighted images. Signal loss was more prominent on heavily T2-weighted images with longer TR/TE using the TSE sequence. T1-weighted images did not show significant signal loss even with high-concentration solution. On STIR images, remarkable signal loss occurred at twice the concentration that had a T1 value similar to fat. We concluded that high-concentration FAC solution may employ as a negative contrast agent in upper abdominal MR imaging.

Research Code No. *: 502. 9*

Key words *: Ferric ammonium citrate, Contrast media, MR imaging*

Received Jun. 29, 1994 ; revision accepted Jan. 11, 1995

1) 2) Department of Radiology, St. Marianna University

はじめに

最近MRI用上腹部消化管造影剤としてフェリセルツ（大塚製薬，薬品名Ferric Ammonium Citrate；以下FAC）が市販された．本剤は常用濃度では有意なT1短縮効果を示すのに対し，T2短縮効果は小さいため，T1, T2強調画像共に高信号を呈する陽性造影剤として用いられている[1)-3)]．我々は，高濃度FAC溶液の種々のsequenceにおける信号強度を検討し，特にT2短縮効果に関する臨床応用の可能性について検討したので報告する．

使用装置と方法

使用装置はPhilips GYROSCAN T5-II(0.5T)である．FACの常用量は水300mlに1包3g（FAC600mg相当）を溶解する．この基準濃度を1とし，0.5−6倍までの種々の濃度の水溶液を作成し，Table 1に示す各sequenceで撮像を行い，相対信号強度，T1値，T2値を測定した．溶媒には，通常の検査時と同様に水道水を使用し，室温（約23°）にて測定を行った．

結　　果

各sequenceに於ける測定結果をTable 1に示す．また，主要なsequenceにおける信号強度変化をFig. 1に示す．これら測定値から以下に述べる結果が得られた．

① T1強調画像（SE 500/15）では，2倍濃度で最大信号を示し，それ以上の濃度では漸減したが，6倍までの範囲で大きな変化はなかった．② T2強調画像（SE 2000/100）では，3倍濃度以上で急に信号強度が低下し，基準濃度での信号強度を1とした時の相対信号強度は3倍で0.47，6倍で0.19となった．この傾向はTR/TEを延長し，よりT2強調度を高くした高速SE法（以下TSE）でさらに顕著であり，TSE 8000/250においては3倍で0.17，6倍で0.03と無信号に近い状態を呈した．③ STIR（1500/120/20）では，2倍濃度で最低信号強度を示し，その他の濃度では，2倍濃度からの濃度変化が大き

Table 1　Relative signal intensity and T1, T2 value in various concentration FAC solution vs. sequences

sequence	relative concentration				
	0.5X	1.0X	2.0X	3.0X	6.0X
SE 500/15	0.68	1.00	1.20	1.02	1.01
SE 2000/100	1.08	1.00	0.89	0.47	0.19
TSE 3000/120	1.03	1.00	0.90	0.39	0.15
TSE 5000/150	1.15	1.00	0.79	0.23	0.04
TSE 8000/250	1.25	1.00	0.74	0.17	0.03
STIR 1500/120/20	1.52	1.00	0.37	0.91	1.70
T1 value (ms)	485	299	212	113	51
T2 value (ms)	443	267	189	96	50

SE: Spin Echo, TSE: Turbo Spin Echo, STIR: Short TI Inversion Recovery

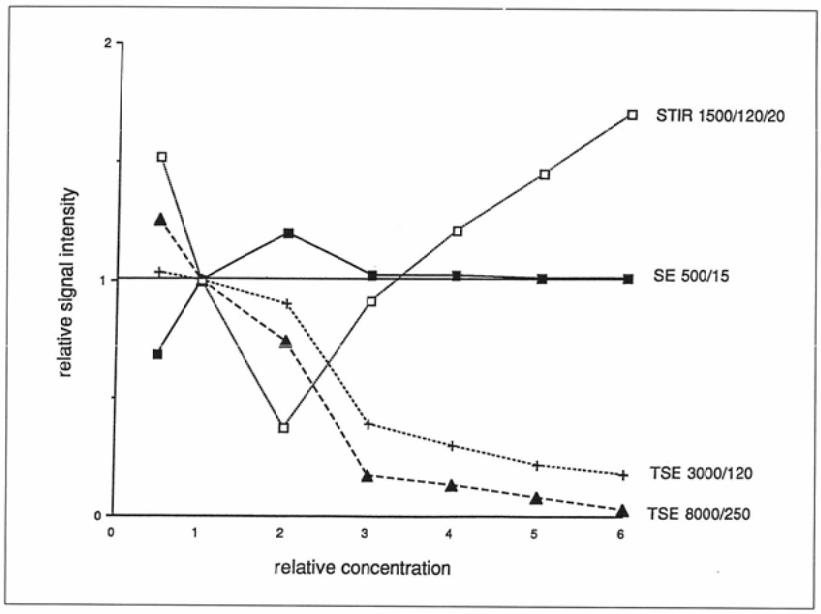

Fig. 1　Relative signal intensity in various concentration FAC vs. sequences

いほど高信号を呈した．

考　　察

MRI用の経口消化管陰性造影剤としては，プロトンを含まないフッ素化合物（PFOB），超常磁性体酸化鉄（SPIO）などが試みられている[4),5)]．これらによると，消化管の蠕動によるアーチファクトの軽減や，膵臓・腎臓などの描出能の向上，また消化管壁自体の描出に効果があるとされるが，いずれもが未だ治験段階である．

一方，FACはすでにMRI用上部消化管用経口造影剤として臨床に用いられており，最大2包（FAC1200mg相当）を水600mlに溶解して投与する．したがって，溶解する水を少なくするだけで，容易に常用量かつ高濃度のFAC溶液を調整可能であり，十分なT2短縮効果を得られると思われた．高濃度溶液の安全性に関してはデータがなく不明であるが，今回用いた用量自体は保険適用範囲内であること，また鉄は食品であり，1日摂取量の限度はあるが濃度に関する制限はないことを考えると，現時点で積極的に危険性を示唆する材料には乏しいと考えられる．以上の点から，高濃度FACを陰性造影剤として応用することは可能であると考えられた．

最近，高速SE法が開発され，短時間で加算回数の大きな画像が得られるようになった．このため本法は，腹部領域のような呼吸によるアーチファクトのでる領域では好んで使用される．本法では，echo train length（1回の90°パルスに対するエコー数）が大きくなる関係上，従来のSE法と比較して，TR，TEともに大きくなる傾向にあり，よりT2強調度の高い画像となる．したがってT2短縮効果が顕著に現れ，陰性造影剤はより効果を発揮すると考えられるが，これは我々の実験でも確かめられた．

一方，造影剤のT2短縮効果が極めて大きい場合には，その造影剤のT1短縮効果が大きくても，T1強調画像における信号は低下することが知られている．しかし実験した濃度では，FAC溶液のT1強調画像の信号強度にはほとんど変化はなかった．このため，FACをT1強調画像では陽性造影剤として，T2強調画像では陰性造影剤として使用できることも利点であると思われた．

STIR法では，2倍濃度付近でT1値が脂肪に近くなることから，信号が著明に減少した．したがって，消化管内での実際の濃度をうまく調節できれば，STIR画像だけでなく，適当なTIを用いることで，任意濃度に対して信号を抑制できるものと思われ，今後検討の必要があると思われた．

文　　献

1) 廣橋伸治，打田日出夫，田中三世子，他；臨床第III相試験成績からみたMRI用経口消化管造影剤（OMR）の診断的有用性．診断と治療　80：168-178，1992
2) 志賀淑子，河村泰孝，岩崎俊子，他；経口造影剤クエン酸鉄アンモニウムによる上腹部MRI診断能の検討．日磁医誌　11(3)：182-187，1991
3) Patten M, Lo K, Phillips J, et al: Positive bowel contrast agent for MR imaging of the abdomen; Phase II and III clinical trails. Radiology 189: 277-283, 1993
4) Brown J, Duncan J, Heiken H, et al: Perfluoroctylbromide as a gastrointestinal contrast agent for MR imaging; Use with and without glucagon. Radiology 181: 455-460, 1991
5) Hahn P, Stark D, Lewis J, et al: First clinical traial of a new superparamagnetic iron oxide for use as an oral gastrointestinal contrast agent in MR imaging. Radiology 175: 695-700, 1990