Osaka University Knowledge Archive

Title	血管腫(淋巴管腫)ニ對スル近接「レントゲン」照射法ノ効果
Author(s)	中泉, 正徳; 足立, 忠
Citation	日本医学放射線学会雑誌. 1940, 1(2), p. 145-151
Version Type	VoR
URL	https://hdl.handle.net/11094/18163
rights	
Note	

Osaka University Knowledge Archive : OUKA

https://ir.library.osaka-u.ac.jp/

Osaka University

血管腫(淋巴管腫)ニ對スル近接「レントゲン」照射法ノ效果

東京帝國大學醫學部放射線科教室(主任　中泉正德教授)

中　泉　正　德
足　立　　忠

Über Erfolge der Roentgennahbestrahlung für das Haemangiom (Lymphangiom)

Von

M. Nakaidzumi und T. Adati.

Aus der Abteilung für Radiologie der Medizinischen Fakultät der Kaiserlichen Universität zu Tokio.
(Vorstand: Prof. Dr. M. Nakaidzumi)

內容目次

Ⅰ　緒　論
Ⅱ　照射條件
Ⅲ　治療效果
　2)　血管腫ニ對スル效果
　2)　淋巴管腫ニ對スル效果
Ⅳ　照射線量ト後障碍
Ⅴ　考案及結論

(本論文ノ要旨ハ昭和14年12月8日ノ日本レントゲン學會東京地方會ニ於テ演說シタモノデアル)

Ⅰ　緒　論

血管腫ハ放射線療法ヲ行フ良性腫瘍ノ中デ最モ重要ナモノデアル。之ガ治療ニ當ツテハ「ラヂウム」ノミガ效果アリトセラレ「レントゲン」線デハ治癒セシメ得ナイト云フノガ從來ノ常識デアツタ[1]。併シ何故ニ「ラヂウム」デナケレバナラヌカノ問題ハ未ダ明確ニハ答ヘラレテヰナイ。

「ラヂウム」療法ト「レントゲン」療法トヲ比較シテ見ルト波長．時間的線量分布．空間的線量分布ノ3點ガ相違スルガ是等ノ中ノ何レガ以上ノ樣ナ效果ノ差異ヲ來ス原因ナノデアラウカ。既ニ第1ノ波長ノ問題ニ就イテハ．從來カラ波長ノ相違ニヨツテ特別ナ生物學的作用ヲ來スコトハ無イト云フ事ニ大體ナツテ居リ[2]．第2ノ時間的線量分布ノ問題ニ對シテモ血管ニ對スル放射線ノ作用ハ線ノ强サヲ種々ニ相違セシメテモ異ツタ結果ヲ來スコトナク．又單純分割デモ遷延分割デモ作用ハ同ジデアルトノ研究モアル[3]．而シテ第3ノ空間的線量分布ハ從來ノ深部

第1圖　體腔「レントゲン」管ノ減弱曲線

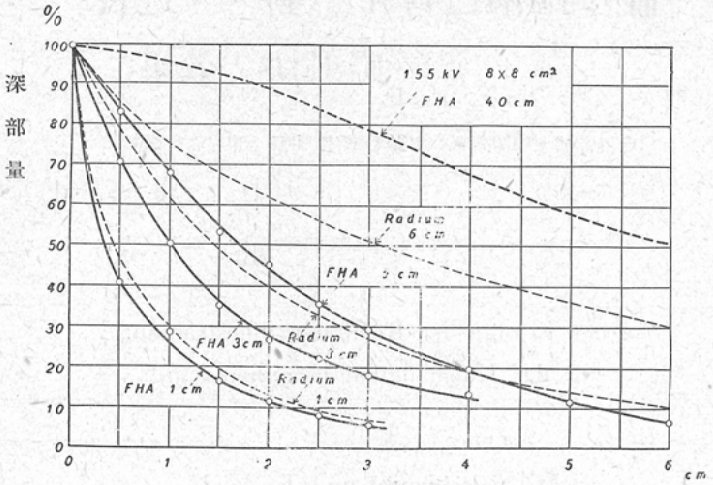

「フアントーム」ノ深サ

治療ト「ラヂウム」トノ間ニハ著シイ相違ガアリ「ラヂウム」ノ場合ニハ線量ヲ病竈部ニ非常ニヨク限局シ得ルコトハ明カデアルガ是ガ果シテソノ良結果ニ對スル主因ナノデアラウカ。近來ノ近接照射法ニヨレバ「レントゲン」線ヲ以テ「ラヂウム」ト全ク同樣ナ空間的線量分布ヲ與ヘ得ル。コノ事ニ就イテハ著者モ以前ニ發表シテ居ル[4](第1圖)。

從ツテ上記ノ問題ハ近接照射法ヲ以テ血管腫ヲ治療スルコトニヨツテ一ツノ回答ヲ見出シ得ルワケデアル。既ニ惡性腫瘍ニ對シテハ近接照射法ガ「ラヂウム」同樣著明ナ效果ヲ擧ゲツヽアルコトハ周知ノ事デアルガ血管腫ニ對シテカヽル試ミガ行ハレナカツタ一ツノ理由トシテハ血管腫ノ治療ハ元來乳兒．又ハ初生兒ニ就イテ行ハレル場合ガ多ク．カヽル動キ易イ患者ニ對シ放射線ヲ出來得ル限リ正確ニ病竈ニ限局シ得ルタメニハ「レントゲン」線ニヨルヨリモ「ラヂウム」ノ方ガ實際問題トシテ實行シ易カツタタメモアラウ。

東大放射線科ニ於テハ約1年前ヨリ血管腫ニ對シ體腔「レントゲン」管ニヨツテ近接照射法ヲ試ミタガソノ效果ハ實ニ著シイモノガアツタ。未ダ例數ハ多クナイガ．上記ノ諸問題解決ノ一助トモナルコトヲ考ヘコヽニ報告スルコトトスル。

II　照射條件

裝置トシテハ體腔「レントゲン」管ヲ用ヒ 67 kV．4 mA．FHA 3 cm．100 r/m ノ條件デ．每回 500 r ヲ隔日又ハ1週2回ノ割合デ4回卽チ全量 2000 r ヲ照射シ之ヲ1周トシテキル。多クノ場合ハ第1周ノミデ著明ナ效果ヲ現ハスガ．之デ不充分ノ時ハ更ニ 1—4 ケ月後ニ第2周．第3周ヲ行ツタ場合モアル。後ニ見ル如ク第2周．第3周ヲ必要トシタモノハ多クハ年齡モ進ンダ場合デアル。

照射ヲ行フ場合ニ注意スベキハ適當ナル鉛「ゴム」其他ヲ用ヒテ血管腫以外ノ正常皮膚ヲ充分ニ遮蔽．庇護スルコトデアル。體腔管ニハ種々ナル照射野ノ「ツーブス」ヲ裝エテ居ルガ．患者ガ動キ易イコトヲ思ヒ上記ノ注意ハ是非必要ト思ハレル。照射時間短カキタメ．多クハ母親ニ抱カレテ大シタ困難モナク照射ヲ完了シ得ルガ．併シ餘リ動キ易イ場合ニハ患者ノ睡眠ヲ待ツテ之ヲ行ツタ。カヽル場合ニハ次回ヨリハ恰度．授乳時又ハ睡眠ノ時ニ來院スル樣ニシテ容易ニ照射ヲ行フコトガ出來タ。

III 治療效果

最近1年間ニ治療セル例ハ13例デアル。コノ中11例ハ血管腫デアリ．2例ハ淋巴管腫デアツタ。何レモ東大ノ外科又ハ皮膚科ヨリ放射線科ニ治療ノタメ送ラレタモノデアツタ。第1表ハ是等13例ノ治療結果ヲ一括シタモノデ之ニヨツテ患者ノ年齢．性．血管腫又ハ淋巴管腫ノ性質．部位．形狀．照射後ノ效果照射後ノ局所ノ反應．照射線量照射後ノ觀察期間等ヲ知ルコトガ出來ヨウ。以下是等ニ就キ說明シテ見ルコトトスル。

1) 血管腫ニ對スル效果

11例ノ血管腫ニ就イテ見ルト10例ハ女性．1例男性トナツテ居ル。年齡ハ生後6ヶ月迄ガ6例．他ハ2歲．6歲．7歲．20歲．21歲デアル。病竈部位ハ頭部及顏面8例．口脣及口腔內面2例．手指1例デ大キサハ大體直徑1—2—3 cm ノモノガ多イガ．ソレ以上鳩卵大ニ達スルモノモアル．血管腫ノ種類トシテハ海綿狀血管腫9例．單純性血管腫2例デアル。一般ニ腫脹ガ著明デ殊ニ頭部ノモノハ夫レガ著シイ(第2．12圖)．色調モ暗赤色ヲ呈シテ周圍トハ確然ト區別サレテ見エル。

是等ニ對シ體腔「レントゲン」管デ上記ノ樣ナ條件ニテ近接照射ヲ行ツタ結果ハ次ノ通リデアル。卽チ第1周ノ治療後已ニ著明ナ效果ヲ認メタモノガ7例．コノ中．現在迄ノ觀察デハ1周以上ノ治療ヲ必要トシナイモノガ3例アル(第1例．第5例及ビ第6例)。他ノ4例ハ第1周ノミデハ多少不充分デ第2周．第3周ノ治療ヲ行ツテキル(第2例．第3例．第4例及ビ第9例)。是等7例中6例ハ生後6ヶ月迄ノ乳兒デ頭部．又ハ前額部ノ直徑2—3 cm 大ノ海綿狀血管腫デアル。他ノ1例ハ6歲ノ男子デ手指ノ直徑1 cm 程度ノ海綿狀血管腫デアツタ。多クハ第1周治療ノ直後ヨリ旣ニ著明ナ腫脹ノ減退ガ認メラレ．次イデ病的色彩ガ漸次褪色シテ行ク(第3．5．7．9．15圖)。第2周以上ノ治療ヲ行ツタ場合ハ1ヶ月乃至4—5ヶ月後ニ行ツテキル。

他ノ4例ハ第1周ノミデハ凡ンド何等ノ效果ヲ認メズ更ニ治療ノ周ヲ重ネタ。コノ中．第7例．第8例ハ各2歲．7歲ノ女兒デ．口脣及口腔頰部內面ノ鳩卵大ノ海綿狀血管腫デアツタガ．第3周ノ治療後ニ始メテ多少ノ效果ガ現ハレ．更ニ周ヲ重ネテ第4周．第5周ヲ行ツテ居リ現在デハ兩者トモ著明ニ輕快シ得テキル。是等ハ何レモ以前ニ「ラヂウム」ニヨリ相當多クノ回數ニワタツテ治療ヲ行ツタモノデアルガ．全ク效果ヲ認メ得ナカツタモノデアル。

第 1 表

番號	治療例			血管腫（淋巴管腫）治療前					同治療後		效果	治療後ノ障碍					效果ヲ認メタル周數	觀察期間	「ラヂウム」併用
	姓名	性	年齢	部位	性質	大キサ	腫脹	病的色調	腫脹	病的色調		皮膚糜爛	脱毛	皮膚萎縮瘢痕	治療周數	線量			
1	三○村○子	♀	3ヶ月	頭頂部	海綿狀血管腫	經約3—4cm	+++	++	±	±	++	+	全ク再生	(−)	1	500×4	I直後ヨリ	12ヶ月	−
2	佐○良○	♀	5ヶ月	前額部	海綿狀 〃	經約2cm	++	+	±	±	++	±	／	−	2	500×4 500×3	I直後ヨリ	10ヶ月	−
3	米○富○子	♀	2ヶ月	右側前額部	〃	經3—4cm	+	+++	−	±	++	+	再生	−	3	1000×4 500×4 500×4	I直後ヨリ	11ヶ月	−
4	石○君○	♀	4ヶ月	左前額部	〃	經約3cm	+	++	−	±	++	±	／	−	2	500×4 500×4	I後20日ヨリ	7ヶ月	−
5	齊○和○	♀	2ヶ月	頭頂部	〃	經約2cm	+	+++	−	±	++	+	再生	−	1	500×4	I直後ヨリ	4ヶ月	−
6	松○昭○	♀	6ヶ月	頭頂部	〃	經約3cm	++	++	−	−	++	++	再生セズ	+	1	1000×5	I直後ヨリ	12ヶ月	158mgh
7	渡○博○	♀	2年	口脣及口腔頰部	〃	鳩卵大	++	+++	+	+	+	+	／	−	4	500×3 500×7 500×4	IIIヨリ	7ヶ月	470mgh
8	柔○幸○	♀	7年	口脣及口腔頰部	〃	鳩卵大	+++	+++	+	+	+	−	／	−	5	500×4 500×4 500×4 500×4 500×4	IIIヨリ	7ヶ月	710mgh
9	小○隆	♂	6年	右手指	〃	經約1cm	++	++	+	±	++	+	／	−	2	1000×3 500×4	I後5ヶ月ヨリ	10ヶ月	−
10	山○シ○	♀	21年	前額部	單純性血管腫	經約1cm	±	+++	±	+	+	±	／	±	4	500×4 500×4 500×4 500×4	IVヨリ	10ヶ月	−
11	芝○惠○子	♀	20年	頰部	〃	經約4cm	−	++	−	+	±	−	／	−	2	500×3 500×3	未ダ效果ナシ	5ヶ月	−
12	藤○カ○ル	♂	1ヶ月	頰部	海綿狀淋巴管腫	經約4—5cm	++	−	+	−	+	−	／	−	4	500×3 500×4 500×4 500×4	IVヨリ	5ヶ月	−
13	塚○順○郎	♂	2年	頰部	〃	經約4—5cm	++	−	+	−	+	−	／	−	2	500×4 500×4	IIヨリ	3ヶ月	−

他ノ第10例．第11例ノ2例ハ各21歳．20歳ノ女性デ顔面ノ單純性血管腫デアルガ．何レモ今日迄夫々4周若ハ2周ノ治療ヲ行ツテヰル。其ノ效果ハ餘リ香シクナイガ．第10例ハ第4周後ハ多少病的色彩ガ消退スル氣味ヲ示シテヰル。

之ヲ要スルニ血管腫ニ對シテハ近接照射法ハ實ニ著明ナ效果ヲ擧ゲ得ルガ．殊ニ年齢6ケ月未滿ノ餘リ大キクナイ海綿狀血管腫ニ對シテハ殆ンド第1周ノ治療ノミデ良好ナ結果ガ得ラレル。併シ從來「ラヂウム」ニヨツテモ非常ニ治癒シ難イトセラレタ年齢ノ相當進ンダ場合デモ．適當ニ療ヲ重ネル時ハ相當著明ナ效果ヲ期待シ得ルシ．青年期ノ而モ單純性血管腫ニ對シテサヘモ或程度ノ效果ヲ擧ゲルコトモ出來ルノアルノデル。

2) 淋巴管腫ニ對スル效果

淋巴管腫ニ就イテハ未ダ2例ノミデアル。是等ハ何レモ第1周ノミデハ不充分デ1例ハ第4周後ニ至リ．他ハ第2周後ニ始メテ腫脹ガ著シク縮少スルノヲ認メタ。現在デモ未ダ充分トハ云ヘナイガ．兎ニ角．近接照射法デ效果ヲ擧ゲ得ルコトハ事實デアラウ。

IV 照射線量ト後障碍

既ニ上記ノ結果ヨリ近接照射法ガ血管腫ニ對シテ效果ガアルコトハ明カデアルガ．然ラバ如何程ノ線量ガ適當ナリヤガ次ノ問題トナル。

血管腫ハ良性腫瘍デアルカラ．ソノ治療ノタメニ皮膚萎縮．脫毛等ノ著シイ後障碍ヲ殘スコトハ禁物デアル。殊ニ女兒ニ多ク顔面若ハ頭部等外觀上重要ノ部分ニ多ク發生スルノデアルカラ尙更注意ヲ必要トスル。

著者ノ場合ハ前記ノ如ク大體ニ於テ500r宛ヲ1週2回，4回照射卽チ全量2000rヲ以テ1周トスル方法ニヨツタノデアルガ．照射後7—20日位デ一時的ニ照射皮膚部ガ濕潤．糜爛ヲ呈スルコトガ屢〻認メラレタ。併シカヽル程度デハ皮膚ノ萎縮．瘢痕ヲ殘スト云フコトハナク全ク恢復スルノガ常デアル。頭部ノ場合ニハ照射後3週間位ヨリ一時的脫毛狀態ヲモ呈スルガ大體2ケ月位迄ニハ全ク再生スルノガ普通デアツタ。

13例中唯1例ニ於テ皮膚ノ萎縮瘢痕ヲ殘シ脫毛ノ再生セザルモノガアル(第6例．第13圖)．併シコノ場合ハ6ケ月ノ乳兒ノ頭部海綿狀血管腫ニ對シ1回線量ヲ1000rトシ1週1回宛5回．卽チ全量5000rヲ照射シタ例デアツタ。然ルニ6歳ノ男子手指海綿狀血管腫ニ對シ同樣1000r宛3回．全量3000rトセルモノニ於テハ照射後9日ニシテ已ニ一時的ノ糜爛ヲ呈シタガ其後ハ全ク恢復シテ居ル(第9例．第15圖)．又第3例ニ於テハ2ケ月ノ乳兒ニ對シ．每回1000r宛1週1度トシテ4回卽チ4000rヲ照射シタ場合モ皮膚ハ瘢痕萎縮トナラズ恢復シテ居ル(第7圖)．カヽル見地カラ考ヘレバ．個人的ニ又ハ年齢的ニ多少ノ差ハアラウガ著者ノ用ヒタ500r宛1週2回，4回照射，全量2000rトスル方法ハ一時的ノ反應ハアルガ兎ニ角效果ヲ擧ゲ得テ而モ後障碍ヲ殘サヌ線量ナリトスルコトガ出來ヨウ。5000rトナルト已ニ過大線量トナル

樣デアル。シカシ實際ハ2000rヨリモツト少ナクテモヨイノカモ知レナイ。最近Strandquist[5]ハ「ラヂウム」間隔照射ニテ血管腫ヲ治療シ大體"r,,線量ニ換算シテ800r前後ヲ與フレバ．多クハ唯1回ノ治療デ大シタ反應モナク著明ナ效果ヲ擧ゲ得ルト報告シテ居ル。體腔「レントゲン」管ニヨリ治療スル場合コノ樣ナ線量ガ如何程ニナルカハ更ニ症例ヲ重ネテ研究スベキ題目デアル。

治療周ヲ重ネル場合ノ各周ノ間隔ニ就イテハ著者ハ第1周ノ治療後少シデモ輕快ノ徵候アル中ハ第2周ヲ行ハズ．效果ガ認メラレナイカ．又ハ輕快ノ度ガ止タツカ．更ニ又多少症候進行ノ徵ヲ認メタ場合ニ始メテ第2周ヲ行フトノ方針ヲトツタ。著者ノ場合ニハ1ケ月乃至4—5ケ月トナツテ居ルガ．是等ノ場合コノタメニ特別ニ反應ガ增强シタト云フ事ハナカツタ。

照射後ノ反應又ハ後障碍ニ關シテ更ニ一言スベキハ放射線ノ遮蔽ノ問題デアル。卽チ近接照射ノ場合ニハ前記ノ如ク1mm內外ノ鉛當量ニテ自由ニ放射線ノ遮斷ヲ行ヒ得ルワケデ．コノタメ．放射線障碍モ最少限度ニ縮少セシメ得ルノデアル。コノ點ハ「ラヂウム」ニ對シ．ハルカニ有利デアルト云ヘル。例ヘバ第1例ノ如キ頭部ノ病竈ノ治療ヲ「ラヂウム」ニテ行フトシタラソノ脫毛ハ一時的ニモセヨ病竈以外ノ相當廣範圍ノ正常部ニ及ブデアロウ。

V　考案及結論

以上例數ハ未ダ少ナク治療モ現在未ダ完了シナイモノモアルガトニカク血管腫ニ對シ近接照射法ニヨツテ著明ナ效果ヲ擧ゲ得ルコトハ明カトナツタ。

既ニ述ベタ如ク從來ヨリ血管腫ノ治療ニハ「ラヂウム」ノミ效果アリタトセラレテキタガ．夫レガ何故デアルカハ明確デハナカツタ。今上記ノ如ク近接照法ニヨツテ「ラヂウム」同樣ノ效果ヲ擧ゲ得ルコトトナツタノデアル。コノ兩者ヲ比較スレバ波長ハ．兩者ノ間ニ著シク相違スルシ．時間的線量分布ハ前者ハ長時間弱照射デアリ．後者ハ反對ニ短時間强照射デアル。獨リ．ソノ空間的線量分布ニ就イテハ兩者ニ於テ全ク一致スルノデアル。コノ點ヨリ考ヘレバ血管腫ニ對シ「ラヂウム」ガ效果ノアツタ主ナル要因ハ波長ノ短カイコト．又ハ時間的線量分布ニヨルノデナク全クソノ特異ナ空間的線量分布ニヨリ病竈部ニノミ線量ヲ集中シ得タコトニ起因スルト云ハネバナラナイ。從ツテコノ樣ナ適當ナル空間的線量分布ヲ與ヘ得ルナラバ何モ「ラヂウム」ト限ツタコトデナク．「レントゲン」線ニヨツテモ充分血管腫ヲ治癒シ得ルワケデ．近接照射法ガ血管腫ニ對シ著效ヲ擧ゲ得タノモ實ニカクノ如キ機轉ニヨルノデアラウ。前記ノ如ク既ニ惡性腫瘍ニ對シテハ近接照射法ガ「ラヂウム」同樣ノ著明ナ效果ヲ擧ゲツヽアルガ．ソノ效果ノ由來トシテハ矢張リソノ空間的線量分布ニヨルトセラレテ居ル。

カクノ如ク單ニ空間的線量分布ガ重要デアルト云フコトニナレバ血管腫ノ放射線治療ハ「ラヂウム」又ハ近接照射法ニ限ラレタモノデモナイノカモ知レナイ。著者ノ場合ハ恰度近接照射法ヲ以テ適當ナ空間的線量分布ヲ與ヘ得ル如キ血管腫デアツタカラコソ近接照射法デ效果ヲ擧

中泉・足立論文附圖 (一)

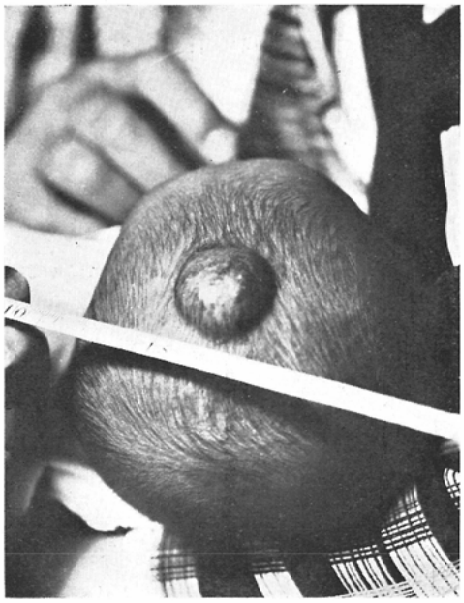

第 2 圖 第1例
頭頂部海綿狀血管腫
照 射 前

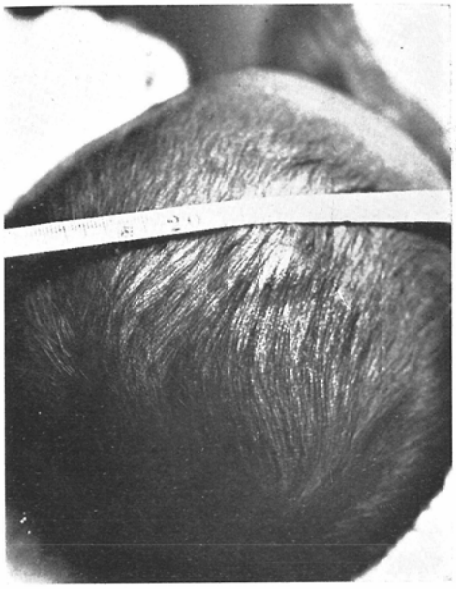

第 3 圖 第1例
第1周照射後, 6ヶ月
毛髮ハ全ク再生ス, 腫脹著明減退, 現在ハ尙輕快ス

第 4 圖
第2例 前額部海綿狀血管腫
照 射 前

第 5 圖
第2例 第1周照射後, 2ヶ月
腫脹凡ソド消失, 病的色調尙多少存ス

中泉・足立論文附圖 (二)

第 6 圖 第3例
前頭部海綿狀血管腫
照射前

第 7 圖 第3例
第1周照射(1000 r ×4)後 10ヶ月
腫脹凡ソド消失，色調多少存ス，皮膚萎縮ナシ

第 8 圖 第4例
前額部海綿狀血管腫
照射前

第 9 圖 第4例
第1周照射後2ヶ月
腫脹著シク減退，病的色調尙存在ス

中泉・足立論文附圖 (三)

第 10 圖 第5例
頭頂部海綿狀血管腫
照射前

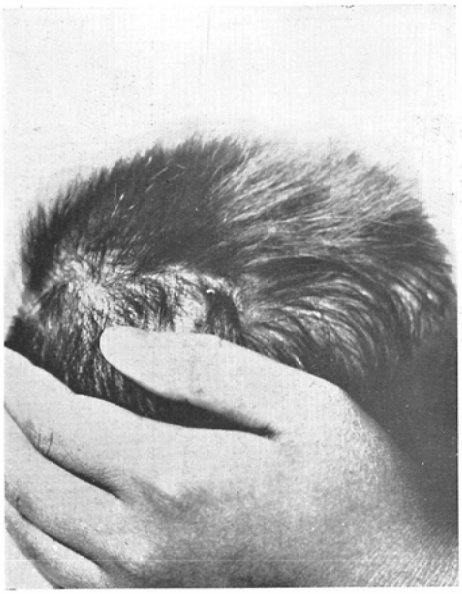

第 11 圖 第5例
第1周照射後，5ヶ月
腫脹消退，毛髮ハ再生ス

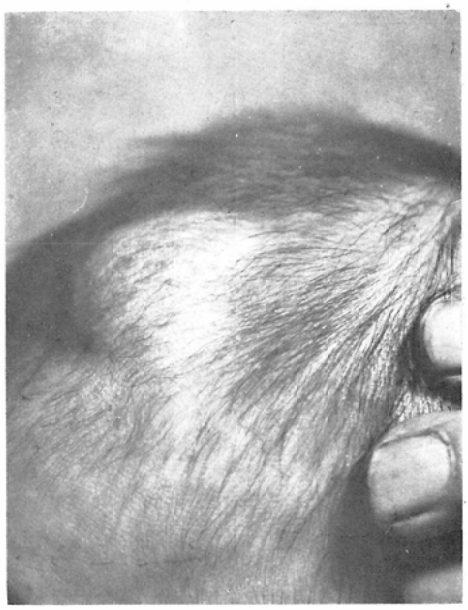

第 12 圖 第6例
頭頂部海綿狀血管腫
照射前

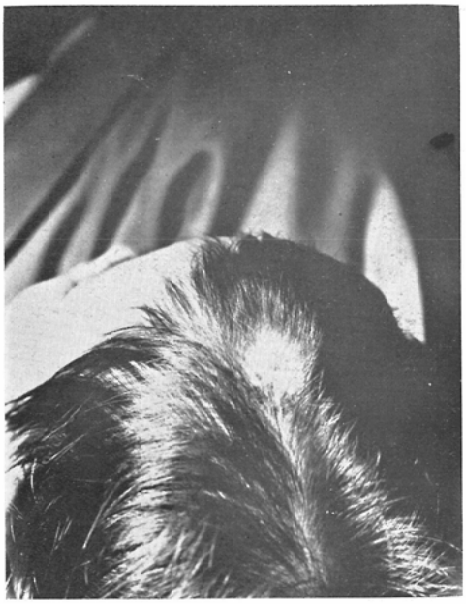

第 13 圖 第6例
第1周照射(1000 r ×5)後，12ヶ月
皮膚ハ瘢痕トナリ毛髮再生セズ

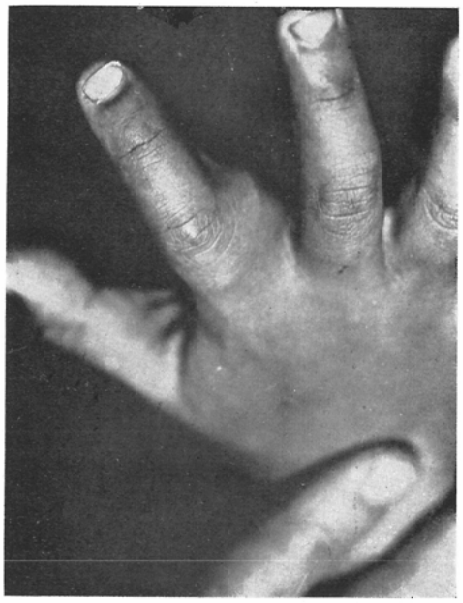

第 14 圖 第9例
右手指海綿狀血管腫
照射前

第 15 圖 第9例
第1周照射(1000 r ×3)後, 10ヶ月
皮膚萎縮ナシ, 腫脹ハ減退ス

ゲ得タト云フノガ本當デアロウ.從ツテ更ニ大ナル血管腫ガ身體ノ深部ニ存在スル場合ニハ「ラヂウム」又ハ近接照射法デハ最早效果ヲ擧ゲ得ナイ場合モアリ得ルワケデ.カヽル場合ニハ夫レニ適合シタ空間的線量分布ヲ與ヘ得ル放射線療法.卽チ集光照射法トカ[6]廻轉照射法[7]等ニヨツテ始メテ目的ヲ達シ得ル場合モアルノデアラウ。現ニ東大放射線科教室ニ於テハ顏面又ハ鼻腔內ノ大ナル血管腫又ハ淋巴管腫ニ對シ夫レ夫レ集光照射法又ハ廻轉照射法ニヨツテ著明ナ效果ヲ擧ゲ得タ數例ヲ經驗シテヰル。是等ニ就イテハ何レ他ノ機會ニ詳シク報告スルツモリデアル。最近岩崎氏モ相當大ナル血管腫ニ對シ從來ノ深部治療ニテ輕快セル3例ヲ擧ゲテヰル[8]。

著者等ハ血管腫ニ對スル近接照射法ノ效果ノ由來ガ更ニ以上ノ樣ナ結論ヲ導イタ點ニ一層ノ興味ヲ覺ユルモノデアル。實際問題トシテ近接照射法ニ於テハ前記ノ如ク放射線ノ遮斷ガ容易デ外觀上ノ障碍ヲ少ナクシ得ルコトノ他.照射時間短カキコト.裝置ガ低廉ナルコト等.「ラヂウム」ニ比シテ幾多ノ有利ナ點ヲ持ツノデアルカラ將來コノ方面ニ於ケル發展ハ大イニ期待スベキデアラウ。

文　獻

1) **W. Baensch,** Strahlentheaapie 63. 496. 1938. A. Paganie Strahlentherapie 65. 204. 1939. 2) **Failla,** Amer. J. Rö. Vol. 29. p. 352. 1933. 3) **佐野潤鄉,** 日本「レントゲン」學會雜誌. 第14卷. 第4號. 360頁. 4) **持田信男, 足立忠,** 日本「レントゲン」學會雜誌. 第14卷. 第4號. 365頁. 昭和11年. 5) **M. Strandquist,** Acta Radiol. XX 2. 185. 1939. 6) **中泉正德,** 日本「レントゲン」學會雜誌. 第13卷. 368頁. 昭和11年. 第15卷. 69頁. 昭和13年. 7) **中泉正德, 宮川正,** 日本「レントゲン」學會雜誌. 第17卷. 31頁. 昭和14年. 8) **岩崎小四郎,** 日本「レントゲン」學會雜誌. 第17卷. 259頁.