OUKA
Osaka University Knowledge Archive

| | |
|---|---|
| Title | 腋窩動脈分枝経由の新しい持続動注カニュレーション法 |
| Author(s) | 藤井, 直子; 淀野, 啓; 佐々木, 泰輔 他 |
| Citation | 日本医学放射線学会雑誌. 1989, 49(5), p. 684-687 |
| Version Type | VoR |
| URL | https://hdl.handle.net/11094/18166 |
| rights | |
| Note | |

*Osaka University Knowledge Archive : OUKA*

https://ir.library.osaka-u.ac.jp/

Osaka University

日本医放会誌：49（5），684—687，1989（平1）

研究速報

# 腋窩動脈分枝経由の新しい持続動注カニュレーション法

弘前大学医学部放射線医学教室
藤井　直子　　淀野　　啓　　佐々木泰輔　　樽沢　孝二
兼平　二郎　　高橋　　聡　　秋村留美子　　竹川　鉦一

（平成元年1月24日受付）
（平成元年3月6日最終原稿受付）

# New Technique of Intra-Arterial Catheterization Via the Branch of Left Axillary Artery for Continuous Infusion Chemotherapy

Naoko Fujii, Hiraku Yodono, Taisuke Sasaki, Koji Tarusawa, Jiro Kanehira, Satoshi Takahashi, Rumiko Akimura and Shoichi Takekawa
Department of Radiology, Hirosaki University School of Medicine

*Research Cord No. : 501.9*

*Key Words : Intra-arterial catheterization, Left axillary artery, Tip-deflector technique*

A new technique of intra-arterial catheterization via the branch of left axillary artery is described. This provides relatively swift and safe insertion and long-term placement of an infusion catheter through the left thoracoacrominal artery without exposure of the left axillary artery, that was required by conventional methods.

With our thechnique, the tip of the catheter tends to enter the distal axillary artery because of oblique angulation of the trunk of the thoracoacrominal artery. Therefore, the tip of the catheter in the axillary artery must be deflected using a deflecting guidewire, so that it will advance into the subclavian artery and then down to the descending aorta. The deflection guidewire can also be of help when the catheter tip migrates into either celiac or SMA.

The selective catheterization has been successful in all twenty seven patients without preliminary selective left subclavian arteriography.

## はじめに

抗癌剤の持続動注療法や，リザーバー埋め込みによる間歇的少量反復動注療法におけるカテーテルの留置方法としては，手術により患部の動脈に直接カテーテルを挿入する方法の他に，近年は血管造影の技術を応用した末梢動脈からのアプローチも行なわれている[1,2]．1973年にWirtanenが経皮的な上腕動脈経由のカテーテル留置法を報告しているが[3]，本邦においては皮下埋め込み式リザーバーを用いた腋窩動脈・鎖骨下動脈経由のカテーテル留置法が荒井らにより報告され[4]，以後広く普及している．しかしその方法では腋窩動脈本幹の露出が必要であり，外科的手技の経験に乏しい放射線科医が行なうには，多少の困難が伴うと思われる．我々は，腋窩動脈経由の持続動注カテーテル法として，腋窩動脈本幹を露出せずに，その分枝からカテーテルを挿入する新しい方法を考案，臨床例に施行し，良好な結果を得たので報

Table 1　Incidence of tumors treated and site of catheter indwelling

| | |
|---|---|
| Tumors treated | |
| Hepatocellular carcinoma | 13 |
| Metastatic liver tumors | 14 |
| Primary organ | |
| Colon | 6 |
| Stomach | 3 |
| Bile duct | 3 |
| Gallbladder | 2 |
| Total | 27 |
| Site of catheter indwelling | |
| Abdominal aorta | 1 |
| Common hepatic artery | 6 |
| Splenic artery | 7 |
| Proper hepatic artery | 7 |
| Right hepatic artery | 5 |
| Left hepatic artery | 1 |
| Total | 27 |

告する．

## 対象と方法

対象は27例で，年齢は15歳から74歳(平均56歳)，男性20名，女性7名である．疾患及びカテーテルの留置血管をTable 1に示す．

カテーテル（以下，カテ）は，東レ社製アンスロンカテーテル又は，クリエートメディック社製シリコンチューブの5Frを用いた．ガイドワイヤーは，0.025インチのテルモ社製アングル型ガイドワイヤー（以下，ラジフォーカス）及びチップディフレクティングワイヤー（半径5mm：以下，TDW）を用いた．

方法は，まず左側の鎖骨外側1/3よりやや下方の胸壁上で，腋窩動脈の分枝である胸肩峰動脈の脈拍を触知し皮膚切開部の目安を付ける．その部位を中心に鎖骨下縁より約2cm下方に，鎖骨と平行な約5cmの皮膚切開を加える(Fig. 1, 図は文献5より引用)．これより患者の背側に向い垂直に大胸筋と小胸筋を鈍的に剝離すると，小胸筋下の脂肪層内に，静脈と伴走する胸肩峰動脈の胸壁枝が認められる．胸壁枝をできるだけ広範に剝離露出し，索引挙上を容易にするために肩峰枝を捜して結紮切断する．この時に腋窩動脈の本幹を露出しないように充分注意する．胸壁枝の末梢を二重結紮し，

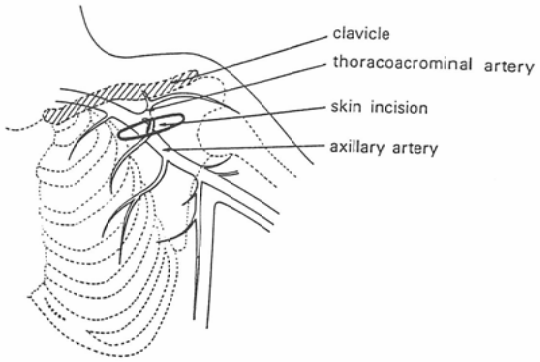


Fig. 1　Site of skin incision
Skin incision is made over a branch of the thoracoacrominal artery as illustrated.

その間を切断，中枢側の糸を牽引することにより胸肩峰動脈の本幹を挙上する．

挙上した動脈の中枢側にゆるく糸をかけて一時的に血流を遮断後，動脈壁に小切開を加え，ラジフォーカスを挿入する．中枢側の糸を弛めなくとも，ラジフォーカスは容易に挿入可能である．次にカテを腋窩動脈本幹内へ送り込む．カテは断端部の糸で動脈枝を牽引保持することにより，容易に挿入可能であるが，この方法では動脈分岐角度のために，全例カテは末梢へ向う(Fig. 2A，図は文献2より引用)．そこでラジフォーカスをTDWに替え，腋窩動脈内でTDWの先端を180度彎曲させ，カテの向きを変更する（Fig. 2B, C, D)．

次にガイドワイヤーを再びラジフォーカスに替え，カテの先進方向を下行大動脈に誘導し，第1腰椎の高さまで下降させる（Fig. 2E)．再度ガイドワイヤーをTDWに変更し，先端部に軽く彎曲を付け，カテを腹腔動脈又は上腸間膜動脈等目的とする血管に挿入する(Fig. 2F)．以後ラジフォーカス等のガイドワイヤーを駆使して，更に選択的に目的とする血管にカテを進める（Fig. 2G)．

最後に位置確認のDSAを行なう．カテの挿入部を2箇所以上結紮し，小胸筋と大胸筋及び皮膚を縫合し，カテを皮膚に固定すると終了である．

## 結　果

27例に施行した結果，所用時間は1時間5分から3時間であり，高齢者ほど時間がかかる傾向が

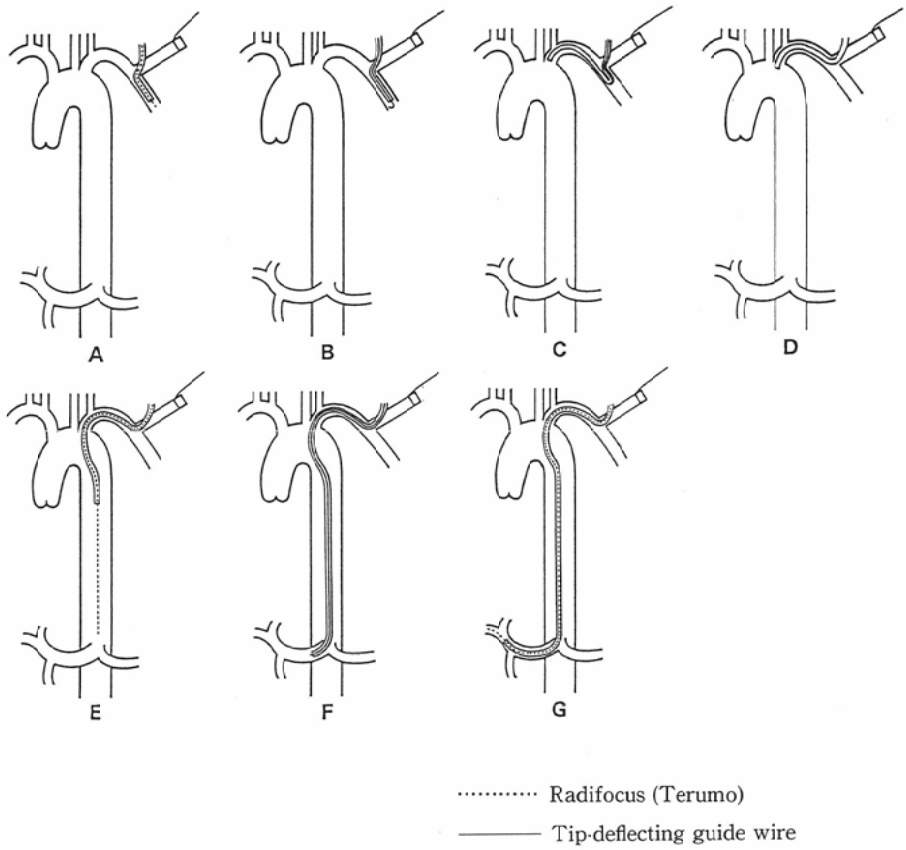


Fig. 2 The scheme of tip-deflector technigue
A : The catheter is placed in the left axillary artery via the left thoracoacrominal artery using a guide wire (Radifocus : Terumo). B : Tip-deflecting guide wire (TDW) is inserted and maximally deflected. C.D : The catheter is advanced into aortic arch by the TDW. E : Redifocus leads the catheter to descending aorta. F : Gently-curved TDW introduces the catheter into the selected artery. G : The catheter is advanced into the selected artery by the guide wire.

あったが，不成功例はなかった．

頻回のガイドワイヤー操作を必要とするが，使用するカテは長時間の留置が必要であるために抗凝固性の高い材質であり，比較的長時間のガイドワイヤー操作を行なっても，凝血塊の形成や，そのための合併症は認められなかった．

## 考　案

本法の特徴は，従来の腋窩動脈本幹を露出する方法と異なり，分枝のみの操作でカテを挿入することである．侵襲が少なく，比較的短時間で行うことができる．手技的には，腋窩動脈内で TDW を用い，カテの向きを変えることが大きな特徴である．腋窩動脈分枝の露出という外科的な操作が終れば，それ以後は腋窩動脈穿刺等の血管造影手技に熟練した放射線科医であればそれほど困難ではない手技の応用である．外科的な操作よりも，より血管造影の手技が重要であり，放射線科医が熟練できる方法であると思われる．

腋窩動脈の分枝には様々なバリエーションがあるが[5]，今回の経験では，術前に選択的左鎖骨下動脈造影を行なわなくても，全例胸肩峰動脈（或いは共通幹で分岐する例では，外側胸動脈かもしれない）の露出が可能であった．又，動脈切開手技の簡易化として，大腿部から挿入したラジフォー

カスを道標として逆利用する方法も報告されているが[6]，我々の方法では切断した動脈分枝を挙上して操作を行なうために，動脈切開及びガイドワイヤーの挿入にはそれほど困難は感じなかった．

本法はリザーバーの埋め込みにも応用が可能であり，腹部以外の血管へのカテーテル留置も可能である．又，癌の化学療法以外の薬剤動注療法にも適応が拡がると思われ，今後更に症例を重ねて検討を行ないたい．

## 文　献


1) 三浦　健，灰田公彦，灰田茂生：動注療法—5．その1．手技の実際（カテーテル・ポンプの工夫）．田口鐵男，中村仁信 監修：動注がん化学療法—基礎と臨床—．第2版，47—67，1988，癌と化学療法社

2) 荒井保明，木戸長一郎：動注療法—5．その2．手技の実際．田口鐵男，中村仁信 監修：動注がん化学療法—基礎と臨床—．第2版，68—78，1988，癌と化学療法社

3) Wirtanen GW: Percutaneous transbrachial artery infusion catheter techniques. AJR 117: 696—700, 1973

4) 荒井保明，上村伯人，陶山匡一郎：皮下埋め込み式リザーバー開発による動注化学療法の簡便化，癌と化学療法，9：1838—1843，1982

5) Herbert L, Reinhard P: 第32章．腋窩動脈．中村仁信，沢田　敏 訳，田口鐵男 監修：臨床医に必要な動脈分岐様式—破格とその頻度—．69—70，1988，癌と化学療法社

6) 服部孝雄，豊田　俊，中村和義，他：動注カテーテル留置時の動脈切開手技の簡易化—ガイドワイヤー先端を動脈切開時の道標として逆利用—，日医放会誌，48：773—775，1988