The University of Osaka
Institutional Knowledge Archive

Title	肺腺癌の肺胞進展におけるCT値と病理含気率に関する検討
Author(s)	梶原, 景子; 佐藤, 雅史; 山本, 彰 他
Citation	日本医学放射線学会雑誌. 1998, 58(7), p. 372-374
Version Type	VoR
URL	https://hdl.handle.net/11094/18167
rights	
Note	

The University of Osaka Institutional Knowledge Archive : OUKA

https://ir.library.osaka-u.ac.jp/

The University of Osaka

肺腺癌の肺胞進展におけるCT値と病理含気率に関する検討

梶原　景子[1)]　佐藤　雅史[1)]　山本　彰[1)]　久吉　隆郎[2)]　松本　光司[3)]

1)日本医科大学付属第二病院放射線科　2)同外科　3)同病理部

CT-Pathologic Correlation for the Alveolar Extention of Pulmonary Adenocarcinoma

Keiko Kajiwara[1)], Masashi Sato[1)], Akira Yamamoto[1)], Takao Hisayoshi[2)] and Koshi Matsumoto[3)]

Alveolar extention of pulmonary adenocarcinoma is characteristically demonstrated as an area of ground-glass attenuation (GGA). We correlated the CT attenuation value of GGA with the aeration rate of the pathologic specimen measured with a high-resolution image analyzer (OLYMPUS). The CT values of GGA seen in fourteen adeno-carcinomas were measured for helical (slice thickness 10mm) and thin slice CT (slice thickness 1 or 2mm). A positive correlation was found between the CT attenuation value and the aeration rate in the pathologic specimen (Spearman analysis < 1 %).

Research Code No. : *506.1*

Key words : *Adenocarcinoma, Chest, CT*

Received Mar. 2, 1998; revision accepted Apr. 27, 1998

1) Department of Radiology, Nippon Medical School 2nd Hospital
2) Department of Surgery, Nippon Medical School 2nd Hospital
3) Department of Pathology, Nippon Medical School 2nd Hospital

はじめに

近年CTスキャンの急速な普及と進歩に伴い，肺腺癌の画像に対して詳細な検討が行われている．特にCTで良好に描出されるground-glass attenuation (GGA) に対し，病理組織所見との比較・検討が行われるようになってきた．しかし，両者の数量的相関の解析を試みた報告はない．今回，著者らは画像解析装置により病理組織標本の病理含気率を測定し，GGAのCT値と比較することで，CT値の病理学的かつ数量的な解析を試みた．さらに若干の文献的考察を加え報告する．

対象と方法

対象は当施設で過去18年間に切除された原発性肺癌198症例中，CT上GGAが著明に認められ病理との対応がなされた肺腺癌の14症例，腫瘍径の平均値は2.5cm (1.0cm以上3.5cm以下) である．野口の分類[1)]でtype A 4 症例，type B 4 症例，type C 6 症例であった．

CT値の算出：CTは，東芝社製TCT900Sを使用し，ヘリカルスキャン法による10mm厚の通常CTと，1mmないし2mm厚のthin slice CT (t-CT) を，120kVp，200mA，window幅1400，windowレベル-900の条件で撮像した．

各症例ごとにGGAおよび正常肺に相当する部位のCT値を各々5カ所以上測定し，通常CT (n = 14) とt-CT (n = 8) に分けて平均値を算出した．なお，CT値測定範囲内には血管・気管支を含まないようにした．

病理含気率の測定：切除標本は，切除断端気管支から10%ホルマリンを用手的に注入し，胸膜が均一に伸展する程度に固定を行い，その後，パラフィン包埋した組織に対しヘマトキシリン-エオジン染色を行った．ここで，伸展不良のために正常肺が虚脱しているものは除外した．

次にCT画像と病理標本を対比させ，CT値測定部位に相応する部分を同定し，オリンパス社製SP1000 Image Command 7098高解像度画像解析装置を用いて，標本の顕微鏡像をコンピューターに取り込んだ後，正常肺実質，病変部組織，および血管を塗りわけて画像処理を行い (Fig.1) 画面の含気

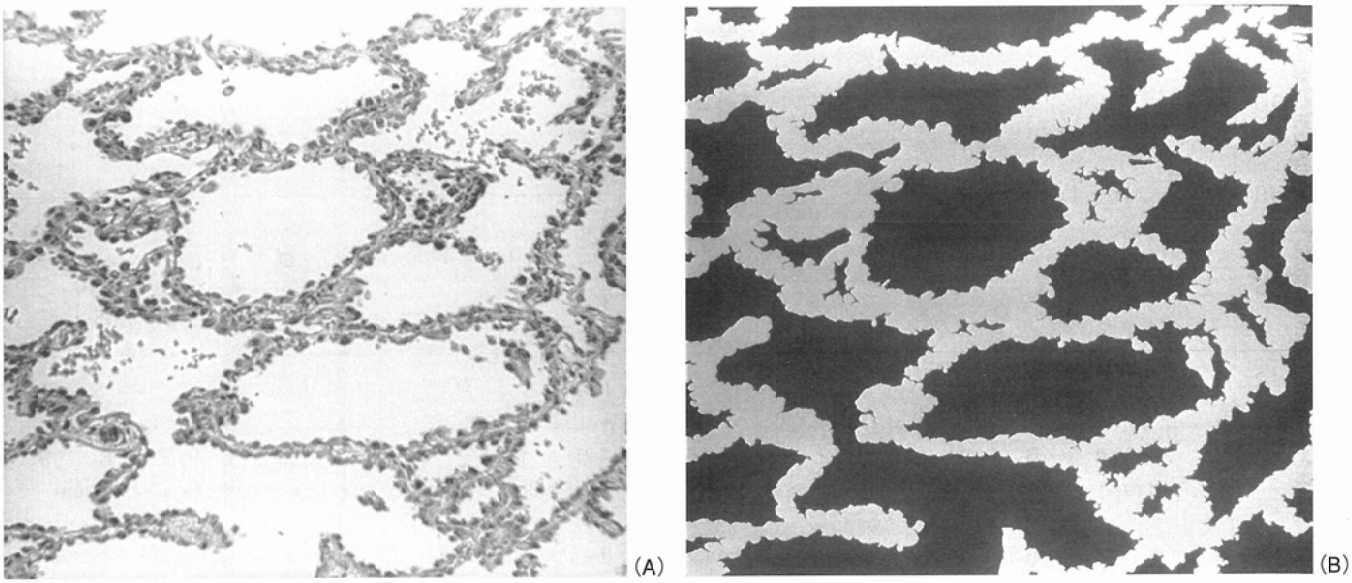

Fig.1
A: Case A, Noguchi type A carcinoma, before image analysis. (H-E stain, × 100)
B: The same area after an analysis by a high-resolution image analyzer. The black area represents the alveolar air space, the white structures consistent with the alveolar extension of carcinoma.

率を解析した．CT値と同様，各症例ごとに，正常部・病変部を各々5カ所以上測定し平均値を算出した．

CT値と病理含気率の相関の検討：まず通常CT像において，正常肺実質の平均CT値に対する病変(GGA)部平均CT値の比を通常CT比(病変部平均CT値/正常部平均CT値)とした．次に，切除標本において正常肺実質の平均病理含気率に対する病変(GGA)部の平均病理含気率の比を含気比aeration rate(病変部平均含気率/正常部平均含気率)として算出した．そして，各症例における通常CT比と含気比(n = 14)について，Spearman順位相関係数を用いて検定を行った．さらに8例においてはt-CT比と含気比に対しても同様の検定を行った．なお，正常部分との比を用いたのは，CT像における患者間の吸気程度の違い，患者間の標本伸展の違いをのぞくためである．

結　果

各症例ごとの通常CT比，含気比，t-CT比は近似値となり(Fig.2)，Spearman順位相関係数による検定を行ったところ，通常CT比と含気比，t-CT比と含気比ともに，強い正の

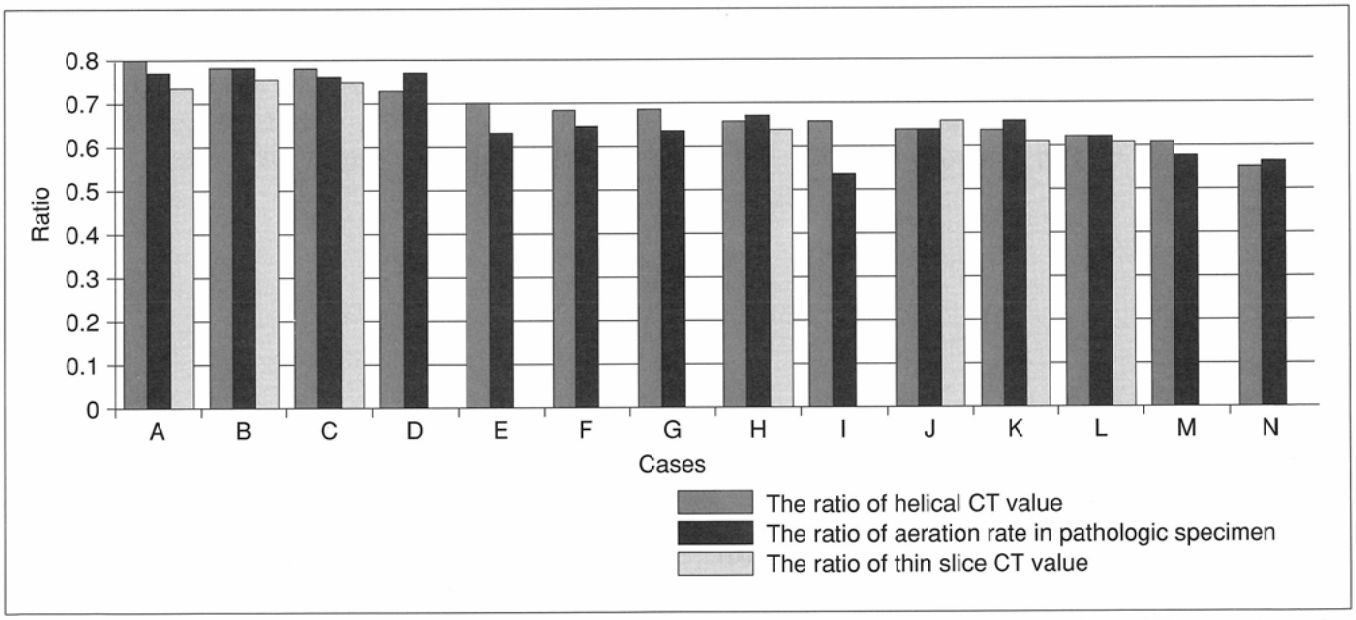

Fig.2　The Graph of the ratios of CT attenuation value and aeration rate in pathologic specimens. The ratios of CT attenuation value seem to be close to the ratios of aeration rate in pathologic specimens with the cases.

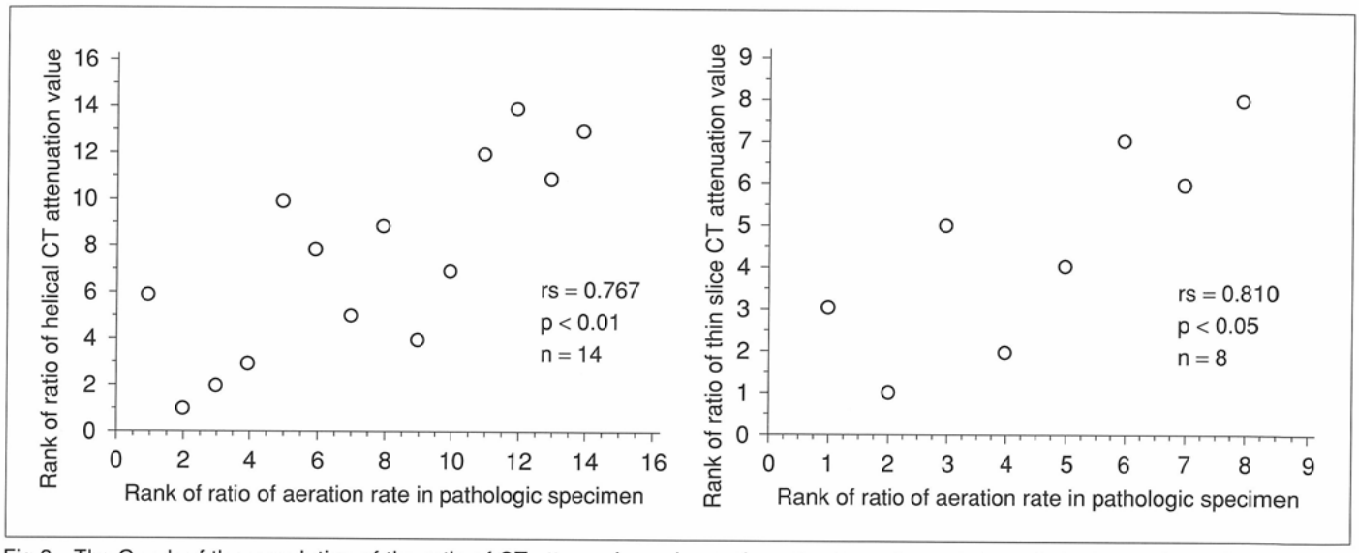

Fig.3　The Graph of the correlation of the ratio of CT attenuation value to the ratio of aeration rate in pathologic specimen. Positive correlation is found between the ratio of CT attenuation value and the ratio of aeration rate in pathologic specimen.
(A: Spearman analysis < 1 %, rs = 0.767. B: Spearman analysis < 5 %, rs = 0.810.)

相関が認められた(通常CT：有意水準 1 %，相関係数rs = 0.767，t-CT：有意水準 5 %，相関係数rs = 0.810．Fig.3)．

考　察

一般に，末梢型肺腺癌の組織学的構造は，その進展様式から，辺縁は表層進展を示し，中間部分は表層進展と深達進展の混在，中心部分は深達進展が主体であると考えられている[2]．しかし個々の肺腺癌症例によって，これらの進展様式の割合は大きく異なり，中でもGGAは腫瘍細胞の置換と間質の増生・繊維化，肺胞の虚脱などにより，正常肺実質より含気が少なくなった肺胞構造を示しており，これがCT所見に反映されるといわれる．

一方，古泉らは，高分解能CT上“淡い領域”を伴う末梢型肺腺癌 7 症例の経時変化を 3 カ月以上にわたって追跡したところ，淡い領域は年余にわたりゆっくりと拡大し，内部に高濃度領域が出現ないし拡大した結果，最終的に通常の肺腺癌の所見を呈したと報告している[3]．

本研究では，GGAのCT比(通常CT・t-CT)と含気比に正の相関を見いだすことにより，CT値と病理含気率の間に有意な相関が確認されたが，このことは，肺腺癌のGGAにおいてCT値の上昇が病理含気率低下を来すことを意味し，GGAのCT値が含気構造に相関することがわかった．すなわち，腫瘍細胞が正常な肺胞上皮細胞と置き換わる表層進展型と肺胞構造を保ちつつ間質が増加し繊維化する深達進展型の割合，つまり含気率の変化が画像形成に反映されると思われる．

以上より，GGAの病態に対しCT値は再現性を有していると考えられた．

ま と め

肺腺癌のGGAにおけるCT値(通常CT・t-CT)と病理含気率の間には有意な相関が認められ，GGAにおける病態に対し，CT値は再現性を有し，CT値は含気率と相反し，肺腺癌の発育進展の指標になりえると考えられた．

文　献

1) Noguchi M, Morikawa A, Kawasaki M, et al: Small Adenocarcinoma of the lung. Cancer 75: 2844-2852, 1995
2) 鈴木　明，常松和則：肺癌の進展様式とそのX線表現型．Clinical Imagiology　4：8-16，1988
3) 古泉直也，酒井邦夫，松月由子，他：高分解能CTにおける肺腺癌の“淡い領域”の経時変化．日本医放会誌　56：715-719，1996