Osaka University Knowledge Archive

Title	肝腫瘤性病変のDynamic CTの有用性
Author(s)	細木, 拓野; 茶谷, 正史; 森, 茂
Citation	日本医学放射線学会雑誌. 1982, 42(3), p. 245-257
Version Type	VoR
URL	https://hdl.handle.net/11094/18186
rights	
Note	

Osaka University Knowledge Archive : OUKA

https://ir.library.osaka-u.ac.jp/

Osaka University

肝腫瘤性病変の Dynamic CT の有用性

大阪労災病院放射線科
細木 拓野　茶谷 正史　森 茂

(昭和56年5月26日受付)
(昭和56年9月10日最終稿原受付)

Utility of Dynamic Computed Tomography in Liver Tumors

Takuya Hosoki, Masasi Chatani and Shigeru Mori
Department of Radiology, Osaka Rosai Hospital

Research Code No.: *514.1*
Key Words: *Liver tumor, Dynamic CT, Time-density curve*

Twenty-seven patients with clinically proven liver tumors were studied by the dynamic CT scanning technique: 14 were primary hepatic carcinoma, 12 metastatic hepatic carcinoma and 1 liver cyst. Ten or eleven consecutive 3-sec scans (Varian-V-360-3 CT scanner) can be performed, giving 30 or 33 sec of uninterrupted data collection. Dynamic CT was found to be useful in recognizing following points: 1) vascularity of tumors 2) altered hemodynamics due to portal tumor thrombosis 3) vascular pools 4) capsule of encapsulated hepatoma 5) small foci of hypervascular tumors 6) ring enhancement characteristic to metastatic hepatic carcinoma. Time-density curves were found to be useful in evaluating hemodynamics, but had their limitations to differential diagnosis.

1. はじめに

1977年 Hacker[1] らによって始められた造影剤の急速静注および高速連続 scan による dynamic computed tomography (以下 D-CT と略す) は，頭蓋内疾患に対して診断的に有用であるとの報告[2)3)]は多い．しかし腹部領域の臨床的有用性についてはいまだ十分確立されていない．このたび腹部領域のうち肝腫瘤性病変に D-CT を行い，血管造影での動脈相と実質ないし門脈相に相当する時期での contrast CT 像および血行動態的観察の診断的有用性について検討した．

2. 対象ならびに方法

1980年4月より81年3月までに臨床診断が確定した肝腫瘤性病変27例を対象にして検討した．その内訳は，原発性肝癌14例，転移性肝癌12例および肝嚢胞1例である (Table 1)．CT は，Varian-V-360-3 CT scanner を使用して，slice 幅 1cm，scan 時間3秒，scan 間隔時間0秒で30秒間

Table 1 27 Cases with liver tumers

Diagnosis	Primary organ	Number of patients
Hepatoma		13
Cholangioma		1
Hepatic metastasis	gallbladder	3
	pancreas	2
	colon	2
	stomach	1
	lung	1
	mamma	1
	kidney	1
	unknown	1
Hepatic cyst		1

（1部33秒間）連続 scan を行い，さらに4分ないし5分後に 1scan 追加した．scan 開始時間は，造影剤注入開始後8～10秒に設定した．造影剤注入は，Meglumine Amidotrizoate（Angiografin）50ml を19ゲージ注射針によって前腕静脈より自動注入器で行い，注入圧は2.5kg/cm² とした．scan 位置は，単純 CT を参考にして設定した．また血行動態を観察するために，肝腫瘤部，肝非腫瘤部，肝動脈ならびに脾静脈の CT 値を経時的に測定して time-density curve を作成した．腫瘤部の CT 値測定は，腫瘤全体を含み周囲肝を含まない領域で行った．D-CT 像の解析方法は，連続 scan による10ないし11画像を time-density curve から得られた血行動態にもとずいて動脈相と実質ないし門脈相とに分け，血管造影上の所見と比較しながら経時的変化を観察した．

3. 結　果

(1) D-CT 像について

27例の肝腫瘤性病変の血管造影上の所見と，D-CT 像および造影剤点滴による contrast CT 像（以下 CE-CT 像と略す）との比較した結果は，Table 2 に示したとおりである．腫瘍の血管増生について比較すると，血管造影と D-CT の動脈相での造影剤増強の程度とはよく相関したが，CE-CT とは相関不良であった．また D-CT の動脈相早期に腫瘍血管の径の太いものが明瞭に描出されたが，CE-CT では描出されなかった．肝細胞癌の嬢病巣（症例1）や腫瘍血管に富む小転移巣（症例5）は，D-CT の動脈相で強く増強され，単純 CT や CE-CT 像で不明瞭であった病巣も描出することができた．肝細胞癌の被膜（症例4）は2例中1例が D-CT で描出されたが，CE-CT では明らかでなかった．その他門脈腫瘍栓塞による血行動態の変化（症例2）や vascular pools（症例3）など，経時的観察の必要な所見が D-CT で把握することができた．転移巣のリング状の腫瘍濃染像（症例6）は CE-CT でも描出されたが，像の鮮明さの点で D-CT が優れていた．

Table 2　Comparison of angiographic findings with D-CT and CE-CT findings

angiographic findings	No. Cases	D-CT image	CE-CT image
vascularity	27	good correlation	poor correlation
tumor vessels	26	15/26	0/26
small focus below 2 cm	3	2/3	0
capsule of hepatoma	2	1/2	0
altered hemodynamics due to portal thrombosis	2	1/2	0
vascular pools	2	2/2	0

(2) 正常肝および肝腫瘤の血行動態について

time-density curve を検討することによって次の結果を得た．

① 正常肝

正常肝，肝動脈および脾静脈の time-density curve（Fig. 1）を示す．正常肝 CT 値は肝動脈の CT 値が頂点に達しても上昇がわずかであるが（動脈相），脾静脈 CT 値が上昇するにつれてす

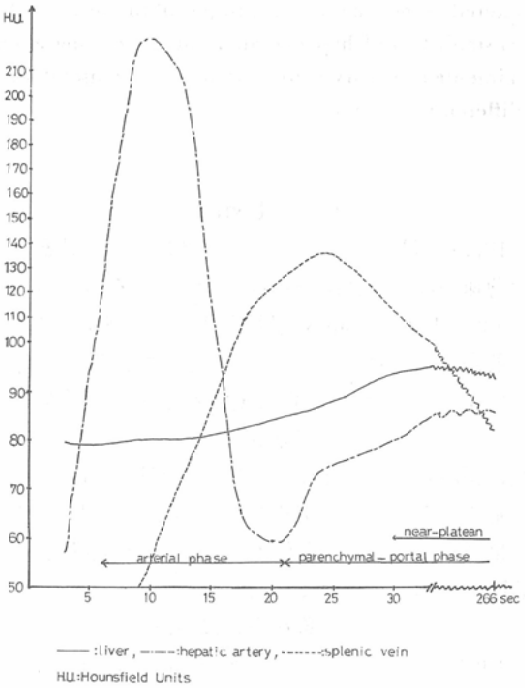

Fig. 1　Time-density curves of hepatic artery, splenic vein and liver

みやかに上昇していく（門脈相）．肝動脈 CT 値は造影剤注入開始後約11～14秒（第1 scan～第2 scan）から急峻に上昇して峰を形成し，造影剤の再循環によって2峰性となる．脾静脈 CT 値の峰の形成は，肝動脈 CT 値の峰から9～12秒遅れる．

② 原発性肝癌

病巣部の CT 値は Fig. 2 に示すように動脈相ですみやかに上昇するが，門脈相ではほとんど上昇しない．病巣部の曲線は，肝非癌部の曲線の頂点との高さの違いから3つの型に分類でき，さらに各々の型は，明らかな峰形成がない丘型（A，B，C型）と，峰形成が明らかな山型（A′，B′，C′ 型）とに分類できた．14例のうちA型6例，A′ 型1例，B型2例，B′ 型1例，C型2例および C′ 型2例であった．胆管細胞癌は1例だけでA型に属した．また原発性肝癌の3つの型（A，B，C型）及び亜型（A′，B′，C′ 型）について，CT 像で壊死と考えられる部分と血管造影での血管増生の程度との関係を検討し，Table 3 に示す結果を得た．次に胆管細胞癌を除くAおよび

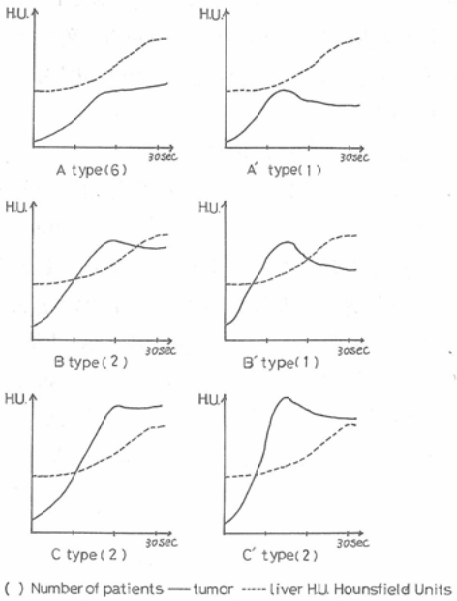

Fig. 2 Time-density curves of 14 cases of primary liver tumor

Table 3 Relation of time-density curves to necrosis and vascularity

time-density curves type	necrosis on CTimage	vascularity on angiography
A, A′	++～+ － (cholangioma)	+～++
B, B′	±	++
C, C′	－～±	++

Note ++ : marked　　+ : moderate
± : mild　　－ : absent

A′ 型6例について，CT 像で壊死と考えられる部分を除いて関心領域を設定して time-density curve を作成すると，2例がB型，2例がC型となった．

③ 転移性肝癌

病巣部の CT 値は，Fig. 3 に示すように動脈相ですみやかに上昇するが，門脈相ではほとんど上昇しない．病巣部の time-density curve は，肝非癌部の曲線の頂点との高さの違いから，原発性肝癌で示した分類型のAと A′ 型，Bと B′ 型および C′ 型に属するものと，頂点の位置あるいは曲線の形がいずれの型にも属さないものとに分けることができた．12例のうち，Aと A′ 型が6例，Bと B′ 型が2例および C′ 型が1例であり，いずれの型にも属さないものが3例あった．

④ 肝嚢胞

病巣部は Fig. 4 に示すように全 scan を通して CT 値上昇がなく，曲線はほぼ横ばいとなる．

4. 症　例

D-CT によって診断上有用な所見が得られた代表的症例を呈示する．

症例1．肝細胞癌，51歳，男性

肝右葉下部に原発巣が存在し肝両葉に嫌病巣を伴なった症例（Fig. 5）．肝内転移巣の位置での D-CT 像の動脈相後期像（Fig. 5B）で，右葉に門脈とは異なる高吸収域を認め，左葉にも矢印の部分に同様像を認める．腹腔動脈造影（Fig. 5E）では肝右葉下部を占める腫瘍の他に，D-CT 像で認めた高吸収域が腫瘍濃染像として両葉に散布しているのが認められる．D-CT 像が小病巣の描出

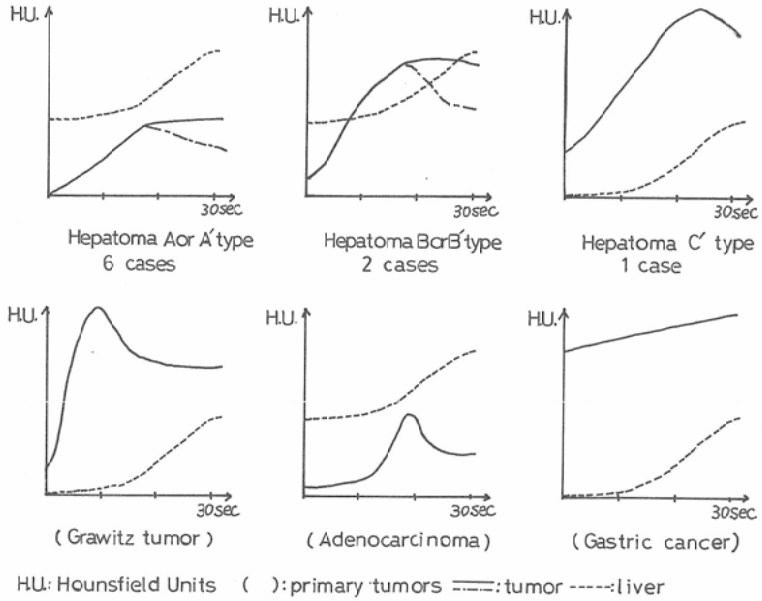

Fig. 3　Time-density cvrves of 12 cases of liver metastasis

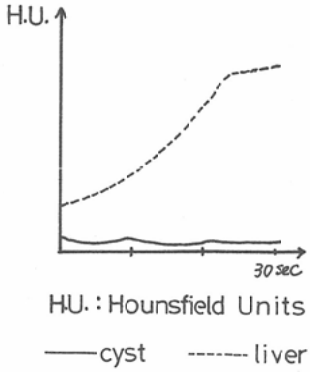

Fig. 4　Time-density curves of liver cyst

に有用であった症例である．

症例2．肝細胞癌，58歳，男性

門脈本幹に腫瘍栓塞があった症例（Fig. 6）．D-CT 像の動脈相（Fig. 6B）および実質ないし門脈相の像（Fig. 6C）で，肝右葉および肝左葉の1部に不均一に濃染される腫瘍が認められる．門脈左葉枝に一致してみられる矢印の線状高吸収域は，門脈相後期の像（Fig. 6D）で下大静脈の造影剤増強が低下してもなお明瞭に認められる．肝右葉は門脈相（Fig. 6C, D）に移行しても増強されず，門脈からの血流遮断が示唆される．腹腔動脈造影の動脈相後期像（Fig. 6E）では，矢印の門脈本幹および右葉枝に所謂 "thread and streaks sign" が認められる．上腸間膜動脈造影の門脈相の像（Fig. 6F）の矢印は，門脈本幹の閉塞と迂回路を介して造影される左葉枝で，D-CT 像で認めた線状高吸収域に相当する．D-CT 像によって門脈腫瘍塞栓による血行動態の変化が明らかになった症例である．

症例3．肝細胞癌，61歳，男性

壊死に陥った腫瘍内部に造影剤貯溜像（Vascular pools）を認めた症例（Fig. 7）．vascular pools がみられる位置での D-CT 像の動脈相（Fig. 7B）では，肝右葉の低吸収域の中に矢印の線状あるいは点状の高吸収域があり，静脈相後期（Fig. 7D）になっても増強が弱まるが消失しない．腹腔動脈造影の静脈相（Fig. 7E）では，門脈右葉枝の閉塞と壊死に陥った腫瘍内に vascular pools 像を認める．D-CT によって vascular pools が描出された症例である．

症例4．肝細胞癌，58歳，男性

被包型肝細胞癌の症例（Fig. 8）．D-CT 像の実質相（Fig. 8C）で肝右葉の腫瘍濃染像の周囲

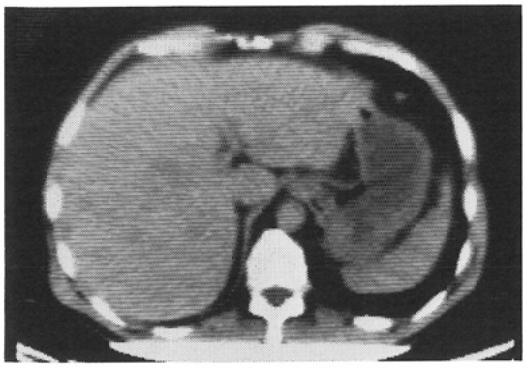

A

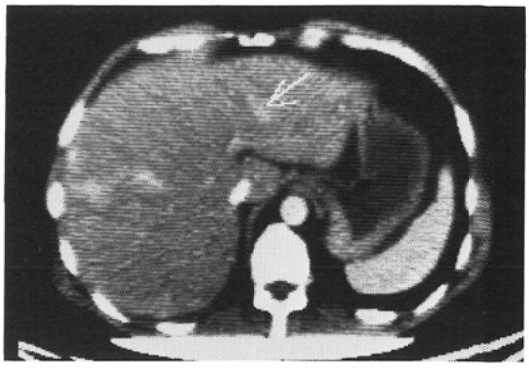

B

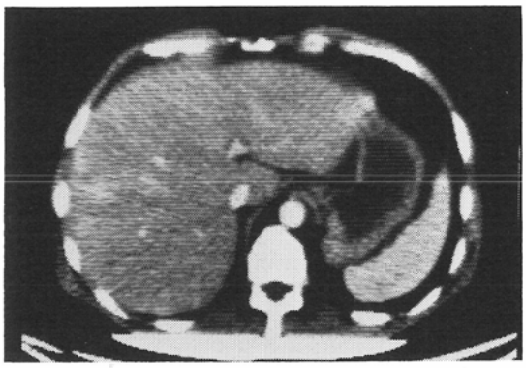

C

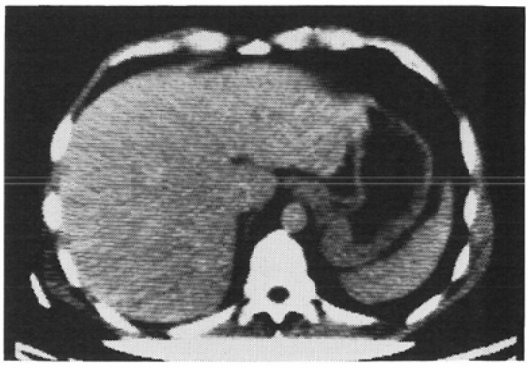

D

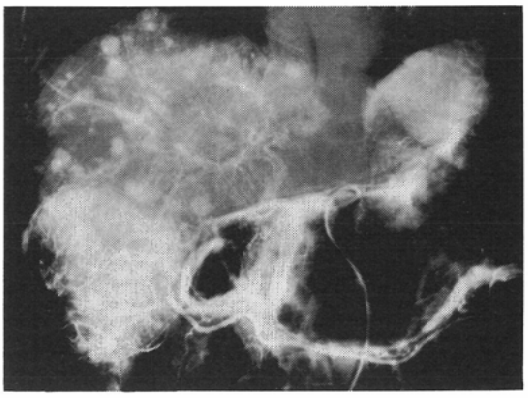

E

Fig. 5

A, B, C, D: Case 1. Daughter foci of hepatoma. Selected CT scans from the dynamic series, 8 seconds (A), 17 seconds (B), 23 seconds (C), and 35 seconds after starting the injection. Arterial phase (B) shows ill-defined high density areas in the right lobe and in the left lobe (arrow).

E: Late arterial phase of celiac angiography shows a large mass in the right lobe and diffusely scattered daughter foci.

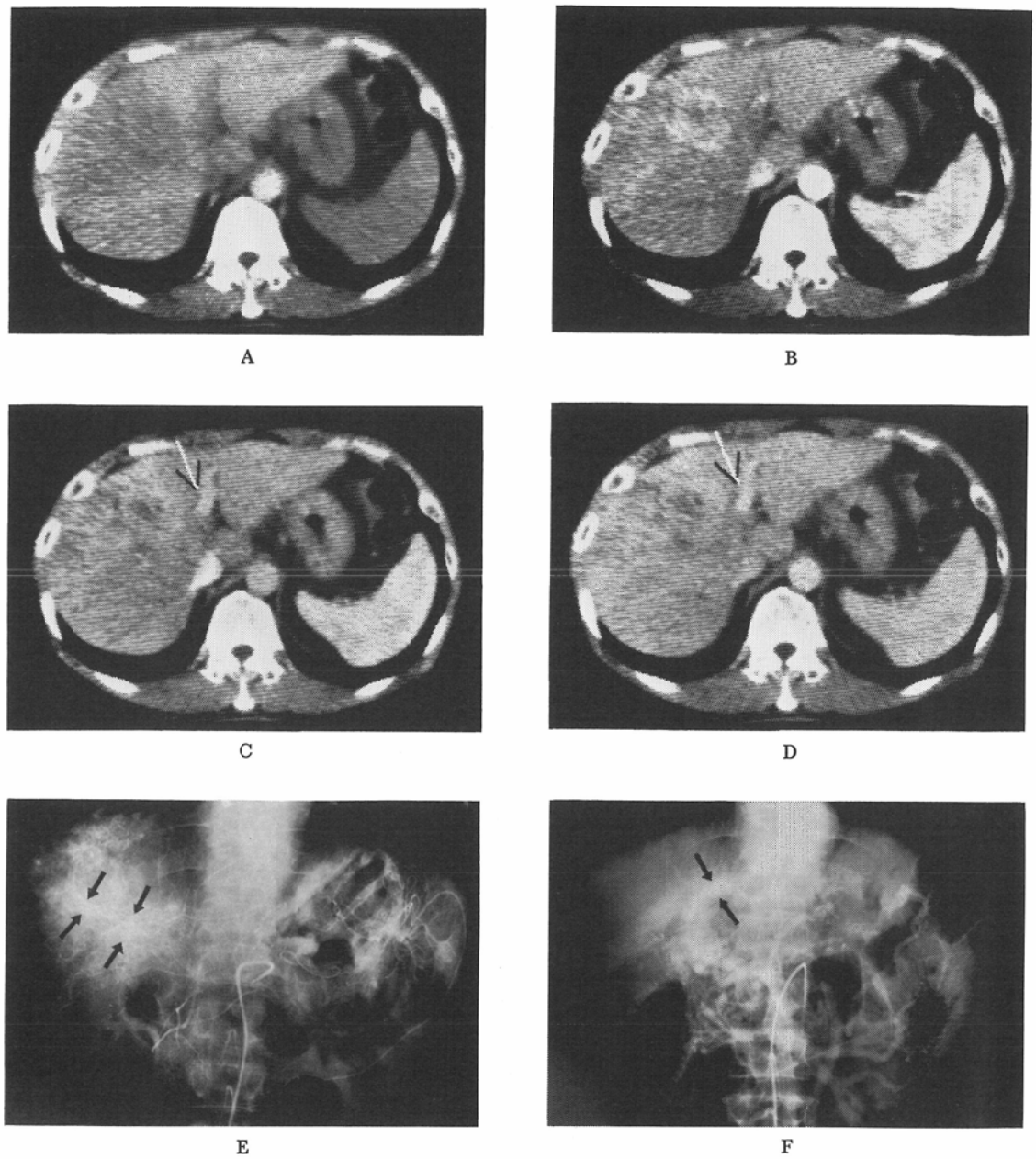

Fig. 6

A, B, C, D: Case 2. Hepatoma with portal vein thrombosis. Selected CT scans from the dynamic series 10 seconds (A), 19 seconds (B), 25 seconds (C), and 37 seconds (D) after starting the injection. Venous phase (C) shows linear high density area (arrow), which becomes opacified all the more after inferior vena cava is less obvious (D)

E: Late arterial phase of celiac angiogram. Thread and streaks sign is recognized (arrows).

F: Portal phase of superior mesenteric angiogram. The left branch of portal vein (arrows) which is opacified via collateral veins corresponds to lineal high density area as shown in dynamic CT images.

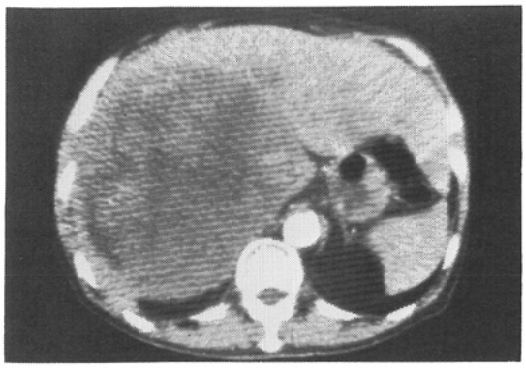

A

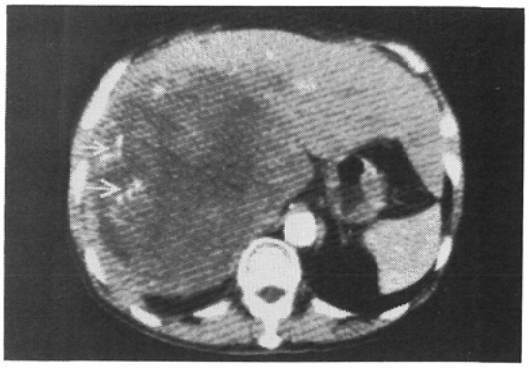

B

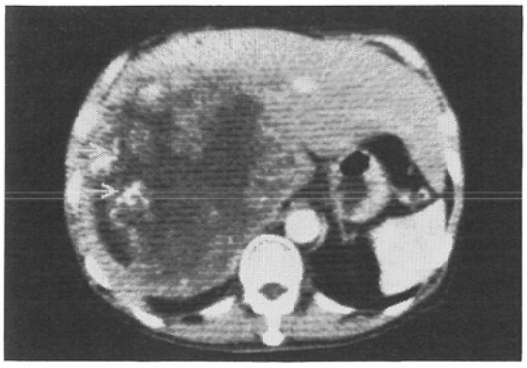

C

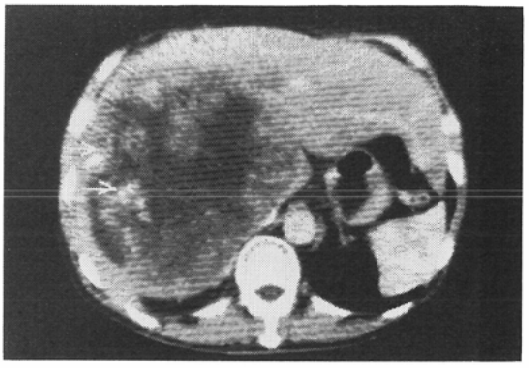

D

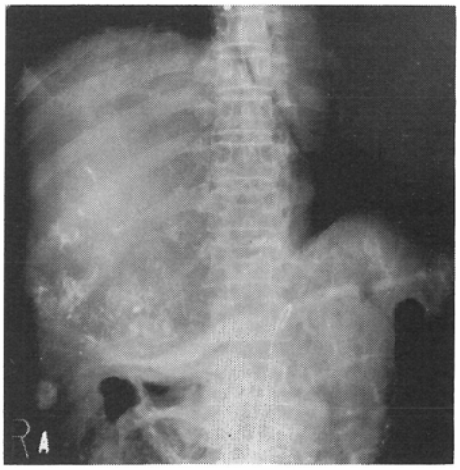

E

Fig. 7

A, B, C, D: Case 3. Hepatoma with marked necrosis and multiple vascular pools. Selected CT scans from the dynamic series, 10 seconds (A), 16 seconds (B), 22 seconds (C), and 37seconds (D) after starting the injection. Arterial phase (B) shows multiple linear and spotted high density areas (arrow), which are still recognized in late venous phase (D).

B: Portal phase of celiac angiogram. Multiple vascular pools within necrotic tumor are recognized in the right lobe.

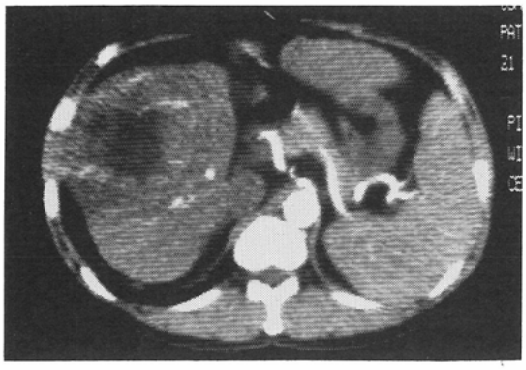

A

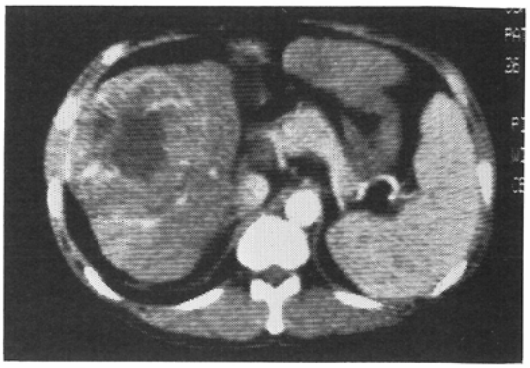

B

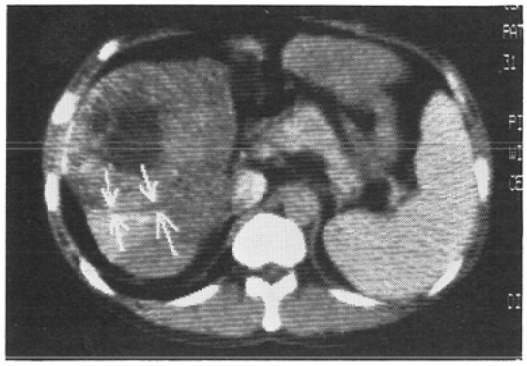

C

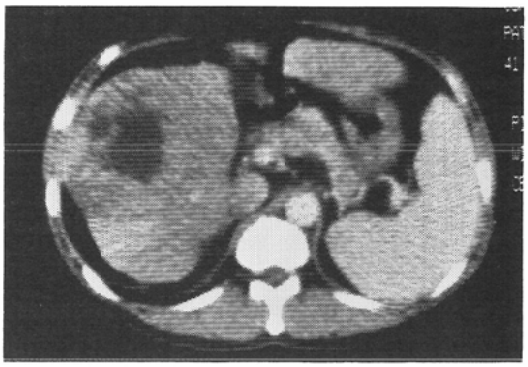

D

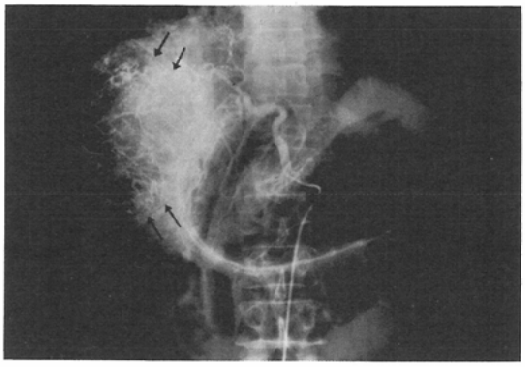

E

Fig. 8

A, B, C, D: Case 4. Capsule of encapsulated hepatoma. Selected CT scans from the dynamic series, 16 seconds (A), 21 seconds (B), 26 seconds (C), and 36 seconds (D) after starting the injection. Parenchymal phase (C) shows linear low density area (arrows) as a capsule.

E: Late arterial phase of common hepatic angiogram. A thin radiolucent rim (arrows)is discernible in the perimeter of the tumor

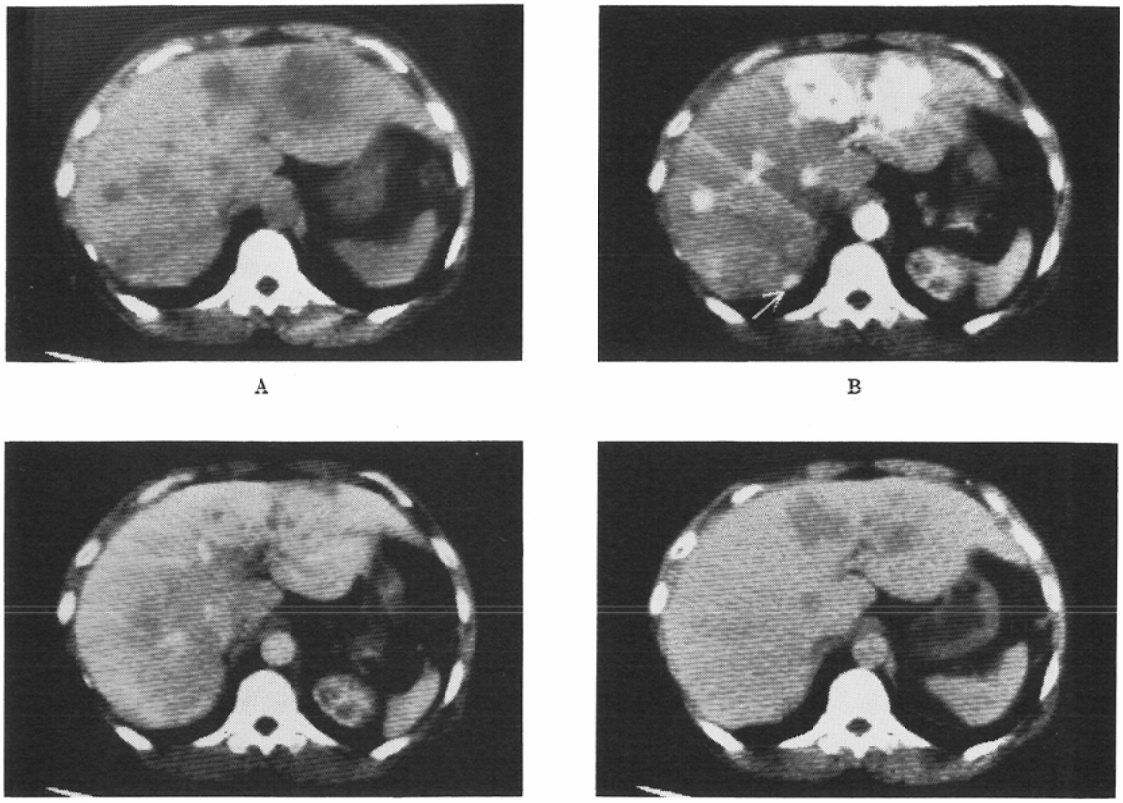

Fig. 9

A, B, C, D: Case 5. Hepatic metastasis from Grawitz tumor. Selected CT scans from the dynamic series 8 seconds (A), 14 seconds (B), 26 seconds (c), and 300 seconds (D) after starting the injection. Early arterial phase (B) shows multiple enhanced areas are scattered in the both lobes of liver. The focus (arrow) is difficult to recognize in pre-enhanced CT image (A).

に，矢印のようにリング状の低吸収域を認める．総肝動脈造影の動脈相後期像（Fig. 8E）で腫瘍辺縁に矢印のように薄い透亮像があり被膜と考えられる．D-CT 像によって被膜が描出された症例である．

症例5．腎細胞癌肝転移，62歳，男性

D-CT 動脈相早期像（Fig. 9B）で肝全葉に散在する高吸収域を認め，門脈相早期（Fig. 9C）ではすみやかに増強が弱まる．さらに門脈相後期（Fig. 9D）で1部の低吸収域を残して，大部分が等吸収域となる．単純 CT 像（Fig. 9A）で病巣の大部分が低吸収域として描出されているが，矢印の部分は不明瞭である．D-CT 像が病巣の描出に優れ，さらに動脈相での造影剤増強の程度から腫瘍血管に富む腫瘍であることが推察できる症例である．

症例6．膵癌肝転移．57歳，男性

D-CT 像の動脈相（Fig. 10B）で肝全葉に散布する転移巣が高吸収域を呈し，単純 CT に近い像（Fig. 10A）および CE-CT 像（Fig. 10D）では不明瞭な病巣が矢印のように鮮明に描出されている．実質ないし門脈相（Fig. 10C）では，血管造影で転移巣に特徴的とされるリング状の腫瘍濃染像を認める．D-CT 像が病巣の描出および質的診断に有用であった症例である．

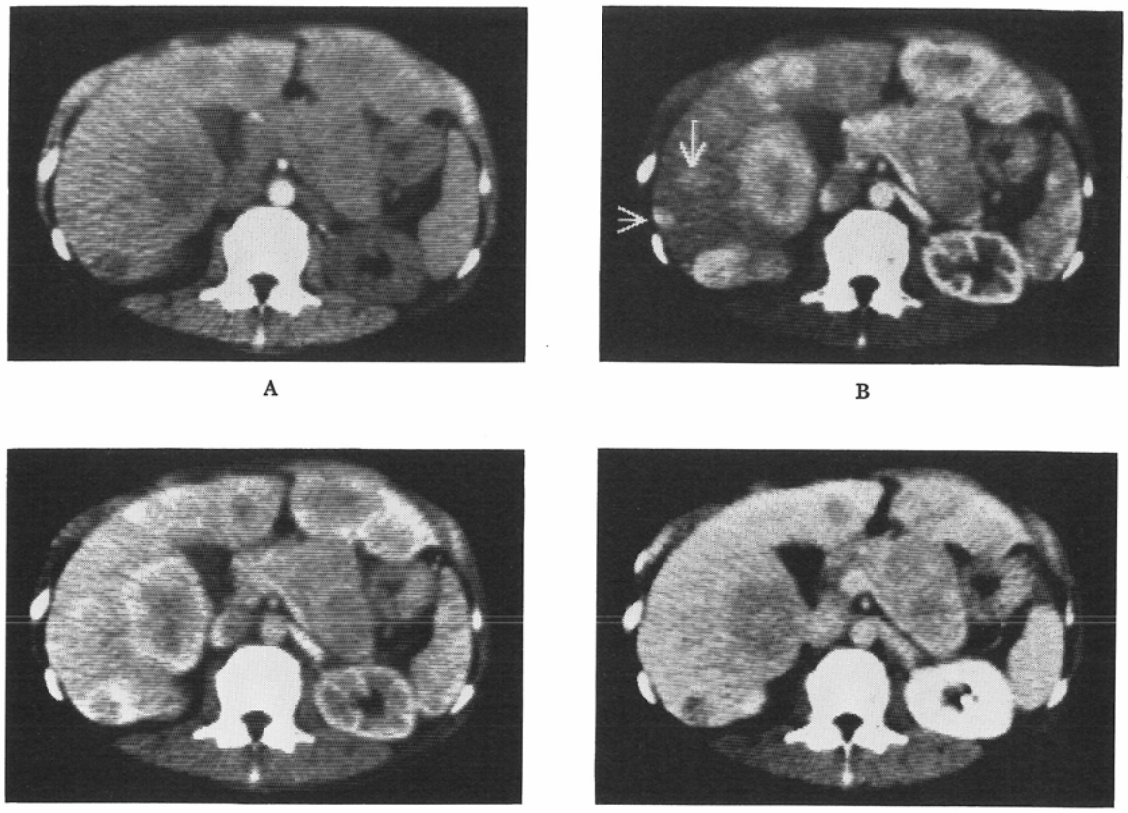

Fig. 10

A, B, C, D: Case 6. Hepatic metastasis from pancreatic cancer. Selected CT scans from the dynamic series 8 seconds (A), 23 seconds (B), and 32 seconds (C) after starting the injection. D, conventional contrast CT image at the same level. The foci (arrows) in arterial phase (B) are difficult to recognize in pre-enhanced (A) and conventional contrast CT image (D).

5. 考　案

diatrizoate などの造影剤は，脳神経組織を除いてすみやかに血管外腔へ拡散していくが，細胞内には入らないといわれ[4)5)6)7)8)]．Dean[4)]らも rat による実験で一循環で注入量の半分が，さらに20秒から40秒までに大部分が血管外腔に分布することを実証している．これから推察すると，造影剤点滴による通常の CE-CT での撮影時期には造影剤の多くが血管外腔へ漏出していることになり，造影剤増強の程度は血管外腔の大きさと血液供給量あるいは血管増生の程度(vascularity)の2つの因子によってきまると考えられる．通常の CE-CT 像はこの両者を分けて観察することが困難であるが，D-CT では造影剤が血管内にある状態から逐次血管外腔へ拡散して平衡状態になっていく過程を観察することができる．しかしこのような造影剤動態の解析のために必要な高速連続 scan の可能な CT 装置は少なく，これまでの D-CT の報告[9)10)]も主に平衡状態から造影剤が排泄されていく過程の動態が中心となっている．著者らは Varian CT が造影剤注入開始から中断なく連続 scan できることに着目し，D-CT による一連の像が通常の CE-CT 像とくらべてどのような臨床的有用性があるかを検討した．さらに time-density curve から正常肝および肝腫瘤の血行動態を解析した．

(1) D-CT 像について

D-CT による一連の像は，動脈相，実質相および門脈相を連続的に観察できるという点で血管造影に類似している．そのため細かい血管の分析は別として，血管造影において肝腫瘤性病変の鑑別点とされている所見の多くを把握することが可能となる．結果で得られた鑑別診断に有用な D-CT 像について考察する．

① 原発性肝癌では，症例4にみられる被膜像が重要な所見と考えられる．この被膜は病理的に被包型肝細胞癌に特徴的な所見とされており[11]，血管造影では毛細管相以降にリング状の透亮像として証明される[12]．症例4の血管造影および D-CT の所見はこれに合致する．ただ被膜像については通常の CE-CT 像では高吸収域として描出されるとの報告[13]がある．今回検討した症例の CE-CT 像ではその高吸収域は明らかでなかったが，両者の造影剤増強効果の違いについては今後の検討を待たねばならない．症例2にみられる門脈腫瘍塞栓像は，血管造影で肝細胞癌に最も特徴的な所見とされている[12]．また門脈本幹に腫瘍塞栓があると肝動脈塞栓術は禁忌とされている[14]．D-CT は門脈相での CT 値上昇の有無を測定することで容易に塞栓の有無を把握できるので簡便有用である．症例3にみられた vascular pools 像は，血管造影で肝細胞癌に多い所見とされており[12]，鑑別診断の上で有用な所見である．動的観察のできない CE-CT では把握困難であるが，D-CTでは血管造影同様証明することが可能である．

② 転移性肝癌は，血管造影の実質相で腫瘍の辺縁がリング状に濃染されるのが特徴であるが[15]，症例4に示すように D-CT で明瞭に描出される．通常の CE-CT 像でもリング状の高吸収域として描出されるが，D-CT 像にくらべて鮮明さの点でかなり劣る．これは通常の CE-CT の撮影時期には，周囲の肝非腫瘤部が門脈から流入する造影剤による強い増強効果をうけるため，リング状の高吸収域との造影剤増強の差が小さくなるためと考えられる．

③ 肝嚢胞は，通常の CE-CT によって容易に診断されることが多い．しかし小さな病巣で partial volume effect によって CT 値が高くなり，時として充実性腫瘍との鑑別に迷うことがある．このようなとき，D-CT の動脈相で病巣周囲の造影剤増強の有無を観察すると容易に鑑別することができ有用な手段と考えられる．

このような鑑別診断ばかりでなく，症例1と5にみられるように，単純 CT および通常の CE-CT で描出されなかったり不明瞭であった病巣が明らかになることがあり，病巣分布の把握にも有用である．

(2) time-density curve について

① 正常肝 (Fig. 1)

肝臓の輸入血管には肝動脈と門脈の2系統があり，いずれも類洞を流通する有効血流部分と類洞を通らず循環する無効血流部分とに分かれるが[15]，血流量は門脈が動脈の3～4倍に達する[17]．類洞では内皮細胞間に大きな間隙があり，血液の血球以外の成分は血管外腔へ漏出することが知られており[16]，Dean ら[4]の RI を使用した実験結果とも合致する．肝臓 time-density curve は，動脈相と門脈相の CT 値上昇の程度の違いを示して血流量の違いを証明している．また頂点になった後もすみやかに下降せず丘状となるのは，造影剤の流出が非常に遅いことを示しているが，造影剤の血管外漏出が原因と解釈することができる．

② 肝癌 (Fig. 2, 3)

肝癌は85%から100%の血流を肝動脈から受けており，門脈は15%から0%にすぎないとされている[16]．肝癌の time-density curve は動脈相ですみやかに CT 値が上昇して頂点に達する．これは上記の血行動態を証明しているものと考えられる．また進行肝癌では腫瘍細胞間の血洞が広く，動脈性腫瘍血管が血洞に移行しているのが認められており[18]，類洞と同じように造影剤の血管外漏出がすみやかにおこると考えられる．time-density curve が頂点に達した後も急峻に下がらず造影剤の流出が遅いのは，こうした造影剤の血管外漏出が原因と解釈している．原発性肝癌の time-density curve が3つの型に分かれる原因は，造影剤の腫瘍組織内の流入から流出までの動態の本質

的な違いというよりは，Table 3 に示した結果から腫瘍血管と壊死部の多寡が原因と推察される．これはA型でも関心領域を変えて time-density curve を作成した結果からも裏づけられる．また峰を形成する山型（A′，B′，C′型）と形成しない丘型（A，B，C型）とに分かれる原因であるが，腫瘍細胞間の血洞の発達の程度に違いがあることが知られてる[18]．この血洞が比較的狭く血管増生が強い場合は，漏出部分の表面積が小さいため造影剤が血管外腔に漏出し切れずに血洞内で飽和状態になり，その結果峰を形成して山型になるが，血洞が広い場合には，漏出部分の表面積が大きいため造影剤が血洞内で飽和状態に達する前に血管外腔に漏出して，その結果峰を形成せずに丘型になるのではないかと推察している．従って急峻な峰をもつ山型を示すものは，中村ら[19]が指摘している血管増生度と造影剤が血管外腔へ移行する量とが不均衡な場合に相当し，腫瘍の血管増生に関して血管造影と CE-CT での造影剤増強度とが相関しない原因となったと推定している．一方転移性肝癌の time-density curve の型は，原発性肝癌に類似しているものが多い．これは共に肝動脈から血流支配をうけており[20]，血行動態上本質的な違いがないことを証明している．しかし峰形成の時期や造影剤の流出過程の違いなどによって異質な型を呈するものがあって，原発性肝癌との鑑別診断に役立つことがある．

③　肝嚢胞の time-density curve

全 scan を通して CT 値上昇がみられず，全く血行がないことを証明している．

以上腫瘍の血行動態は，Young[4]，Kormano[6] ならびに Dean[21] らの報告にあるように種々であって，動態の違いによる鑑別診断には限界がある．しかし D-CT は，血管造影に準じた多くの有用な情報を提供し，ある断面の病巣の拡がりの把握性は血管造影よりも優れ，さらに手技的にも通常の CE-CT 前に手軽に行える利点がある．またカテーテルを使って造影剤を動注する所謂 CT arteriography[22] にくらべて，侵襲が少なく再検が容易である上に，自然に近いと思われる血行動態がわかるという点で優れている．ただ老齢者は scan 中の呼吸停止に無理があって問題は残る．また1.5cm 以下の小さな病変については scan 位置の設定が難しく，多層同時 scan 装置の開発が望まれる．

6．結　論

(1)　Dynamic CT 像についての結論

通常の CE-CT 像では把握困難であった次の所見を明らかにすることができた．

①　腫瘍血管および腫瘍の血管増生の把握

②　腫瘍血管に富む小病巣の描出

③　被包型肝細胞癌の被膜の描出

④　門脈腫瘍塞栓による血行動態の変化

⑤　vascular pools の描出

⑥　転移性肝癌に特徴的なリング状の腫瘍濃染像の明瞭な描出

(2)　time-density curve についての結論

①　原発性肝癌の time-density curve は，肝非癌部の曲線の頂点との高さの違いから3つの型に分類でき，さらに各々の型は，明らかな峰形成がない丘型と，峰形成が明らかな山型とに分類できた．

②　転移性肝癌の time-density curve は，原発性肝癌で示した分類型に属するものと，頂点の位置あるいは曲線の形がいずれの型にも属さないものとに分けることができた．

③　肝嚢胞の time-density curve は，全 scan を通して CT 値上昇がなく，全く血行がないことを証明した．

このように time-density curve によって腫瘍の血行動態がわかり，経時的に変化していく像の解釈に役立つ．しかしこれによる鑑別診断には限界はある．

（本論文の要旨は，第9回断層撮影法研究会および第40回日本医学放射線学会において発表した．御指導，御校閲をいただいた阪大放射線科黒田知純講師，奈良医大放射線科打田日出夫教授，また症例を提供していただいた大阪労災病院の内科および外科の諸先生に深謝致します．）

文　献

1) Hacker, H. and Becker H.: Time controlled computed tomographic angiography. J. Comput. Assist. Tomogr., 1: 405—409, 1977
2) Traupe, H., Heiss, W.-D., Hoeffken, W. and Zülch, K.J.: Hyperperfusion and enhancement in dynamic computed tomography of ischemic stroke patients. J. Comput. Assist. Tomogr., 3: 627—632, 1979
3) Drayer, B.P., Heinz, E.R., Dujovny, M., Wolfson, S.K. Jr. and Gur, D.: Patterns of brain perfusion: Dynamic computed tomography using intravenous contrast enhancement. J. Comput. Assist. Tomogr., 3: 633—640, 1979
4) Dean, P.B. and Kormano, M.: Intravenous bolus of ^{125}I labeled meglumine diatrizoate: Early extravascular distribution. Acta Radiol. Diagn., 18: 293—304, 1977
5) Young, S.W., Turner, R.J. and Castellino, R.A.: A strategy for the contrast enhancement of malignant tumors using dynamic computed tomography and intravascular pharmacokinetics. Radiology, 137: 137—147, 1980
6) Kormano, M. and Dean, P.B.: Extravascular contrast material: The major component of contrast enhancement. Radiology, 121: 379—382, 1976
7) Gado, M.H., Phelps, M.E. and Coleman, R.E.: An extravascular component of contrast enhancement in cranial computed tomography. Part I: The tissue-blood ratio of contrast enhancement. Radiology, 117: 589—593, 1975
8) Gado, M.H., Phelps, M.E. and Coleman, R.E.: An extravascular component of contrast enhancement in cranial computed tomography. Part II: Contrast enhancement and the blood-tissue barrier. Radiology, 117: 595—597, 1975
9) Tada, S., Fukuda, K., Aoyagi, Y. and Harada, J.: CT of abdominal malignancies: Dynamic approach. A.J.R., 135: 1037—1044, 1980
10) Araki, T., Itai, Y., Furui, S. and Tasaka, A.: Dynamic CT densitometry of hepatic tumors. A.J.R., 135: 1037—1044, 1980
11) 岡部正之：原発性肝癌の病理形態学的研究—肝細胞癌における癌結節の被膜並びに隔壁の形成機転について—. 肝臓, 20: 145—155, 1979
12) 陣内重信, 久保保彦, 森山幹夫, 桑原靖道, 長崎嘉和, 下川　泰, 坂本和義, 中島敏郎, 山崎武, 中嶋征男, 奥田邦雄：原発性肝癌に関する研究（V報）—選択的腹腔動脈造影による肝細胞癌の肉眼形態の診断—. 肝臓, 17：679—690, 1976
13) 久保保彦, 酒見泰介, 本川正和, 平井賢治, 長崎嘉和, 阿部正秀, 谷村陽子, 下川　泰, 谷川久一：肝細胞癌の CT 診断—特に被包型肝細胞癌の特徴的所見—. 臨放, 26: 543—548, 1981
14) 山田竜作, 中塚春樹, 中村健治, 佐藤守男, 伊丹道真, 小林伸行, 貫野　徹, 高島澄夫, 山口真司：肝癌への応用. 臨放, 26：41—48, 1981
15) Reuter and Redman: Gastrointestinal angiography. pp. 145—160, 1977
16) 松尾賢二：実験肝癌の組織形態変化と全身臓器血流量の関連について—全身オートラジオグラフィー法による—. 脈管学, 21: 109—117, 1981
17) Reuter and Redman: Gastrointestinal angiography. pp. 308, 1977
18) 倉富晋太郎：肝細胞癌の病理形態学的研究—血管構築よりみた進行性肝癌並びに血管内腫瘍塞栓の病理—. 肝臓, 17: 517—527, 1976
19) 中村仁信, 田中　健, 堀　信一, 徳永　仰, 吉岡寛康, 黒田知純, 打田日出夫：肝細胞癌の CT-CT arteriography による contrast enhancement 像の解析. 日本医放会誌, 41: 108—113, 1981
20) Fortner, J.G., Mulcare, R.J., Solis, A., Watson, R.C. and Golbey, R.B.: Treatment of primary and secondary liver cancer by hepatic artery ligation and infusion chemotherapy. Ann. Surg., 178: 162—172, 1973
21) Dean, P.B., Kivisaari, L. and Kormano, M.: The diagnostic potential of contrast enhancement pharmacokinetics. Invest Radiol., 13: 533—540, 1978
22) Coin, C.G. and Chan Y.-S.: Computed tomographic arteriography. J. Comput. Assist. Tomogr., 1: 165—168, 1977