Osaka University Knowledge Archive

Title	正常心及び病的心の原体撮影(廻転撮影法の研究 第53報)(原体撮影法の研究 第8報)
Author(s)	鬼頭, 逸雄
Citation	日本医学放射線学会雑誌. 1960, 19(11), p. 2301-2314
Version Type	VoR
URL	https://hdl.handle.net/11094/18206
rights	
Note	

Osaka University Knowledge Archive : OUKA

https://ir.library.osaka-u.ac.jp/

Osaka University

正常心及び病的心の原体撮影
(廻転撮影法の研究　第53報)
(原体撮影法の研究　第8報)

名古屋大学医学部放射線医学教室（主任　高橋信次教授）
鬼頭　逸雄

（昭和34年10月26日受付）

緒　言

原体撮影法は生体内の器官をX線的にその実態のまゝで体外に取り出す方法である[1)-5)]．其の後此の撮影法に種々改良を加え，現在余等は一般の臨床に応用している．前報では主としてその技術面の改良を中心に報告した[6)]．

今回は心臓及び大動脈に此の方法を応用して正常及各種病的心臓の原体を塑像作成し，此について検討を行つた．実際に塑像を完成したのは正常心5例，各種病的心12例である．（第1図）各症例は原体撮影の他，背腹正面，第1及び第2斜位，側面の4方向の単純写真とX線キモグラフイーを実施して，此等の所見との比較検討を行つた．更に病的心では血管心臓撮影の所見をも参考にした．此等の諸検査で得られる結果と塑像の所見を対比し乍ら，心臓及び大動脈の原体撮影法の臨床的意義を明らかにしようと思う．

原体塑像法

原体撮影は一定の間隔で同時に撮影した廻転横断写真を基にして原形を塑像し完了するのである．此の全操作には主観は入らず，総べて機械的に行うのが特徴である．此の場合の心臓の原体撮影には新たに考案改良した方法で心臓の同時多層横断撮影を行つて，心臓の横断面の輪廓に応じて原体塑像器により石膏板を作り，此を積み重ね各石膏板の下面の輪廓を直線的に削り上面を直線的に補塡して作成する．此の塑像には実際には可成りの時間を要する．

それで余等は更に比較的短時間で臨床診断に役立てる目的から，次の如き便法も採つてみた．撮影された横断写真のX線像を直接セロフアンにトレースする．此のトレースした形に従つて厚紙に型を切りとる．各種の写真に応じて作つた型紙を1.3cmの間隔に，順に3本の針金にさし込むのである．（第2図）此の場合夫々の横断写真に撮影の際に基準点が記録されているから，此を目安として一定方向に積み重ねる事が出来る．此の様にして出来上つたものは実物の1.3倍に拡大されたものである．各層の厚紙の間が補正されていないのと厚紙間に隙間が見えるので，完全な塑像とは言い難い．然し余等の此迄の経験では，各器官の立体的構成及び立体的関係を観察するには充分であつた．又撮影された一連の横断写真が塑像を完成するのに支障がないかどうかも，此の厚紙を積み重ねて検討すればはつきりする．

それで此の報告では，此の厚紙を積み重ねて作成したものと，石膏板で最終的に完成したものとを以て原体の塑像として説明する事にする．

塑像の吟味

先ず余等の方法で作られる塑像が心臓及び大動脈の生体のまゝの実態を示すかどうかを，他のX線写真所見と対比して検討してみた．正常心5例と心臓瀉膜障害3例を対象に選んだ．

1.　X線キモグラムとの比較[7)]

完成した塑像の輪廓を同一人のキモグラムと比較を行つた．比較の手順は次の如くである．先づキモグラムで心臓，大動脈，上大静脈の波型の頂

点をセロフアンに正確に写し取る．次いでこの紙にキモグラムと同一拡大率で撮影した塑像の背腹方向のX線像の輪廓を書き込む．此の際，心臓の最大径を示した中心で此に重線を引き，此を正中線として両者の正中線を重ね合わせた．

此の様にして作成したのが第3図であり，点線はキモグラムの拡張期を結ぶ境界であり，実線は塑像の輪廓である．

第3図：X線キモグラムとの比較
X線キモグラムにより心原体塑像が如何なる位相にあるかを示す．点線はX線キモグラムの拡張期の輪廓．実線は塑像の背腹方向のX線像の輪廓

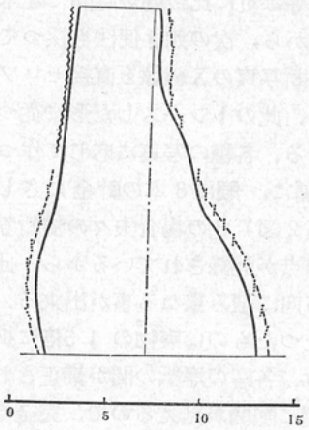

その結果両者の輪廓が入り亂れて錯綜する事はなく，正常心病的心ともキモグラムの方が大きい輪廓を示し，此の両者の輪廓の喰い違いは心臓部位によつて異り，左心室部で最も大きく3～5㎜，大動脈右心房で3㎜前後，その他の部位では2㎜以下で一致した．

以上の実験から塑像の示す輪廓は同時に撮影したキモグラムの拡張期の輪廓と比較して大動脈から心臓迄の各部分が5㎜以下の相異で小さい輪廓を示す事が確められた．

2.　単純X線像との比較

原体撮影を行つた被検者について，慎重に撮影体位を監視して，背腹正面，第1及び第2斜位，側面の4方向の単純X線撮影を行つた．一方完成した塑像を廻転台の中心にのせ，生体撮影と同様4方向からのX線撮影を行つた．生体と塑像のX線撮影の場合，夫々の拡大率が同一である様に距離的関係を選んである．

今夫々のX線写真に現われた心臓と大血管の輪廓をセロフアンにトレースした．此の際，何れも心臓輪廓の最大径を示す部位の中心で引いた重線を基準線として此が一致する様両者を重ね合わせた．此の様にして作成したものの中，正常心1例を第4図に代表した．

その結果を検討してみるに背腹方向では肺門部と右側上部が塑像の方が大きい．此は塑像には肺血管や上大静脈が加つているのに，生体では中央陰影の輪廓のみを代表しているからである．心臓部では生体の方が2～3㎜広い．肺門部で塑像が大きく見えるのは此の部の肺動脈を単純写真では除外しているからである．

又斜位及び側面像で，塑像の輪廓が1～2㎜前方及び上方に於て広い．此は前部縦隔洞軟部組織の塑像部分であり，生体では此が明らかでないからである．病的例で此の差が出ていないのは心臓の拡張により前部縦隔洞軟部組織がその拡りを減じて平坦になるからである．

以上両者の4方向から撮影した輪廓が殆ど一致している事は，更に多方向からの撮影結果で比較しても同じ結果の得られる事が判る．

塑像の観察

完成した塑像は1)大動脈2)前部縦隔洞軟部組織，3)気管，気管支，肺血管，4)心臓の4つの部分がその主体である．此等の個々の器官が塑像にどの様な形状で何処に部分を占めるかを正常心と病的心とに分けて説明する．尚塑像の観察は単純X線写真で心臓を観察する場合と左右上下は同一である．

そして最後に計測を行つて見度いと思う．

正常心（第5図）

被検者は5名で年齢は21才から25才迄の男子である．体格は中等度で，胸部にはX線写真，キモグラム，打聴診上異常を認めない．

1.　大動脈[8)～10)]

塑像の大凡上1/3は大動脈，気管，前部縦隔洞軟部組織等より成る．此の中，後方には気管が内腔

の空虚な円柱状を呈し，又前方には前部縦隔洞軟部組織が膜状に飛びでゝいる．此の両者の中間を埋める大部分が大動脈である．正中線の右側で緩やかなたかまりは上行大動脈である．此のたかまりは塑像の上縁から下方5～6cmの範囲にみられる．此の後方で気管の右側にのびた部分は上大静脈で，平坦でありその巾は 1.5～ 1.8cmである．上行大動脈の下方は右側は肺動脈，気管支により境されるが，大動脈起始部は明瞭に區別されるわけではなく，なだらかな移行として心臓に連つている．

上行大動脈は塑像の上部で気管の前方を占めて左後方にのびて大動脈弓部を形成する．気管の左後方に 1.8～ 2.0cmの円柱状に延びている．正中線の左側のたかまりは下行大動脈である．上行大動脈のたかまりよりも後方にある．今上行大動脈と下行大動脈の位置的関係を気管の中心を原点として計測するに，前者はその右前40度後者は左後50度の方向を走る事が判つた．

下行大動脈は気管分岐部の約1cm高い処で塑像の主体から明らかに分離した円柱をなして殆んど垂直に下降している．胸大動脈であつて，その径は平均 2.1cmである．

此の様に大動脈の起始部から弓部，下行部迄は一連の塑像となり，その全体の形状が區別出来るというわけではない．正中線の両側に連続した弧状のたかまりとして此を観察し，気管の右前方から始まり，気管を取り巻く様にして左後方に延び，気管分岐部の高さで，心臓より独立したものとして，その推移が追跡出来るのである．

又上大静脈は右側で肺動脈の上方で，上行大動脈の後方に平坦に延びたものとして此を認める．

2. 前部縦隔洞軟部組織[8)～10)]

塑像の上半部の最も前方に在つて膜状に前方に延びる部分である．此は横断写真で中央陰影と胸骨を結ぶ濃厚な索状陰影で，その主体は此処に存在する膜様組織である．塑像の上半部でその上縁から心臓上部に亘る範囲に認められる．その長さは上縁から9～ 9.5cmである．

全体の形状は大動脈を底面にして薄い膜状をなしたたかまりである．その幅は2～7mmで上縁に近づくにつれ広く，下方になるに従い狭い．又そのたかまりは上方で 2.5cm，下方で 1.5cmで下方になるにつれ低くなり，心臓上縁ではそのまゝ心臓に移行している．尤も此の高さは個々の塑像で差があり，今5例でその最も高い処を計測するに 2.3～ 3.0cmであつた．

3. 気管，気管支，肺血管[8)～10)]

原体塑像の基礎になる横断写真では気管及び左右の主気管支は円形若しくば楕円形の透亮像として大血管の濃原陰影内に認められる．気管分岐部の断面では広い楕円形かそらまめ形を呈する．従つて塑像では内容空虚なものとして他の器官とは明かに區別される．

塑像上部では分岐部までは塑像の最も後方に見られる．その前方と側方は大動脈に取り巻かれている．右側はうすい大静脈に接し，左側は厚い下行大動脈が蔽つている．また気管は右側に凸な緩やかな（2～10度）円弧を描く．

分岐部から岐れて左右の気管支となるが，右気管支は左側に比べて傾斜が急である．即ち塑像の正中線に対して右側は20～30度，左側は45～60度の傾きであつた．右気管支は後方に器管を認めないが，左気管支は胸大動脈の前を通り，此を越した所で，上下の肺動静脈（上方が肺動脈，下方が肺静脈）の中間に気管支腔を認める．右側は気管の前方に肺動静脈がたかまりをなす．

主気管支より末端の気管支は横断写真には現出が詳でなく従つてその部分を塑像するのは困難である．

肺血管は塑像の略ゝ中央の高さで両側の後縁に限局して一段と隆起した部分である．此は左右肺動静脈である．左側が稍々高い位置にあつて明瞭である．即ち左側では気管分岐部の直下から始まり，左気管支の上方に延びている．約 2.5cmの範囲に追跡出来る．此は左の肺動脈である．左気管支の下面に接して 1.5× 1.0cm の肺静脈を認める．右側は右側気管支の前縁をなして緩やかな隆起として認められ，右側気管支の下端で1cm内外の2個の連続した円形の断面を認める．上が肺動

脈，下が肺静脈である．

此の様に肺動静脈は塑像から區別されたものとして認められ，左側は気管支の介在により，肺動静脈の區別がつくが，右側は平坦な隆起で気管支の下面でその分岐が見分けられる．

4.　心臓[8)9)10)]

塑像の下2/3は心臓でありその主体をなす．隆起や陥凹を目安として心臓の各部の現われ方を観察した．

心耳：心臓上部は正中線の左側は右心室の一部と肺動脈洞，右側は上大静脈と右心房の一部である．右側は平坦であるが，左側は弧状に高まっている隆起した個所の後方が左心耳であり，肺静脈がその後方に接している．此れに比べると右心耳の隆起は左側程には明瞭でない．上大静脈の起始部と推定される隆起に連続した隆起が認められる．その後方は肺動静脈で境され下方は僅かな陥凹で右心房に連つている．

心房心室：各室の間には著明な陥凹があるというわけではなく，左右の心房心室の境界は明瞭でない．右側に明瞭な隆起があり，此は右心房である．左側の大半は左心室が占める部分で，此の中間の前面の部分は右心室である．併し右心房，同心室，左心室相互間の境界は不明である．

塑像の後面で気管分岐部の下方で，左右気管支にはさまれた部分に僅かな隆起が見られるのは左心房である．その下方の境界は明瞭でないが，胸大動脈が此に接しており，左心房の拡りは此の為判然としない．左心室の隆起は後面の正中線まで及んでいる．

病的心

塑像を完成し他の検査法と対比して観察出来た病的心は次の12例である．その内訳は1)動脈硬化症3例，2)高位下行大動脈右方転位症1例，3)心臓瓣膜障害3例，4)先天性心臓疾患5例である．診断の根拠は4方向からの単純写真，X線キモグラム，血管心臓撮影及び打聴診所見等の綜合結果によるものである．此等の病的心の代表例の塑像について他のX線像の所見との比較，正常心の塑像との比較を行つて，夫々の場合の塑像の特有な所見を順に述べる事にする．

1.　動脈硬化症[11)~14)]（第6図）

今3例の内の代表例を供覧し観察結果について述べる．

症例は61才の男子．

単純写真所見：背腹正面及び側面像で大動脈起始部から大動脈弓及び胸大動脈に亘り，著明な拡大と延長が見られる．側面像と第2斜位像で大動脈弓の拡張と延長が明瞭である．

塑像所見：正中線の右側で大動脈の起始部から上行部にかけて正常例よりも明瞭な隆起である．大動脈弓部は著明に気管の後方に延長拡大しているのが目立つ．胸大動脈も全長に亘り，拡張している．その径は正常例の平均値 2.1cm に対して 3.7cmであつた．

前部縦隔洞軟部組織は正常例に比べて全体として巾広く平坦である．即ちその高さは1cm前後であり，前面の巾も6～7mmである．

気管の内腔は弓部の処では右方に圧迫されているが，内腔は狭くなつていない．それ以下の気管支は正常である．

左右特に右側の肺動脈が太く明瞭でその径は 1.5cmであつた．

心臓部には異常はない．

以上単純写真の所見と塑像観察結果を小括するに，大動脈硬化症は正面と側面の単純写真で，大動脈の形状，走行等の変化の程度が判りその診断は容易である．併しその立体的形状，走行，或は他の器管との立体的な相互関係は塑像の観察で一層具体的明瞭である．

2.　高位下行大動脈右方転位症[12)13)14)20)]（第7図）

症例は36才の男子．

単純写真所見：背腹正面像では中央陰影の左側第1弓が次除して居り第2及び第3弓は明瞭でない．右側の第1弓の上方5cmの長さに巾広い帯状の陰影が見られる．高圧撮影では左第2及び第3弓は認められるが，やはり大動脈弓頭の陰影が欠除しておる．右側に大動脈弓頭と思われる丸い陰影と此に連続して背椎の右側を下方に延びる陰影を中央陰影内に認める．第1斜位第2斜位では特

第1図：正常心病的心の原体撮影
上段：左よりファロー氏四徴症兼動脈管開存，高位下行大動脈右方転位症，ファロー氏四徴症，大動脈硬化症，
中段：僧帽弁狭窄症，正常，正常，心臓弁膜障害．
下段：大動脈硬化症，正常，心房中隔欠損，正常（切削しいなもの）

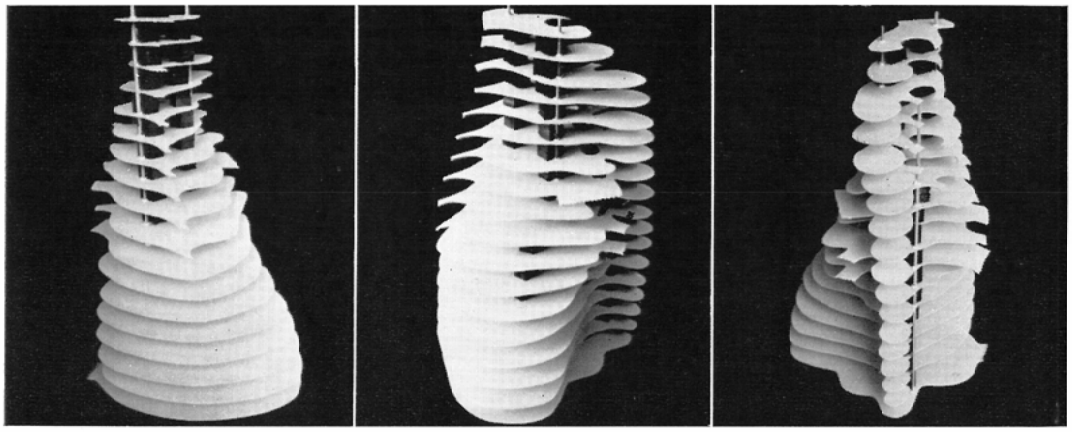

第2図：原体撮影（厚紙法）
正常心18枚の横断写真のX線像の輪廓を厚紙に型取る此を基準線に従い 1.3cmの間隔で3本の針金に順は差し込む 1.3倍に拡大されている此を正式に塑像したものが第5図である左：正面，中：側面，中：背面．

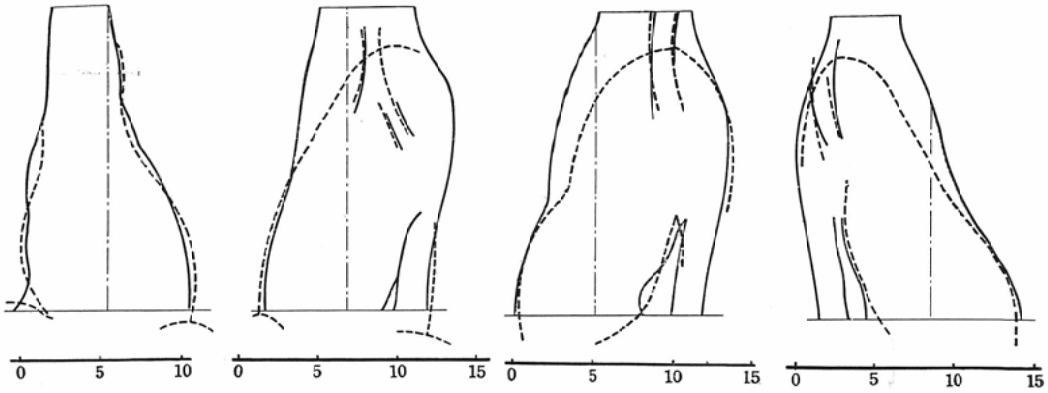

第4図：単純X線像との比較
塑像が実態を示すかどうかを単純X線写真と比較してその正しい事を示す点線は生体の単純X線像の輪廓実線は塑像の同一方向からのX線像の輪廓を示している2者の輪廓はによく一致している左から背腹方向第1斜位第2斜位側面の順である．

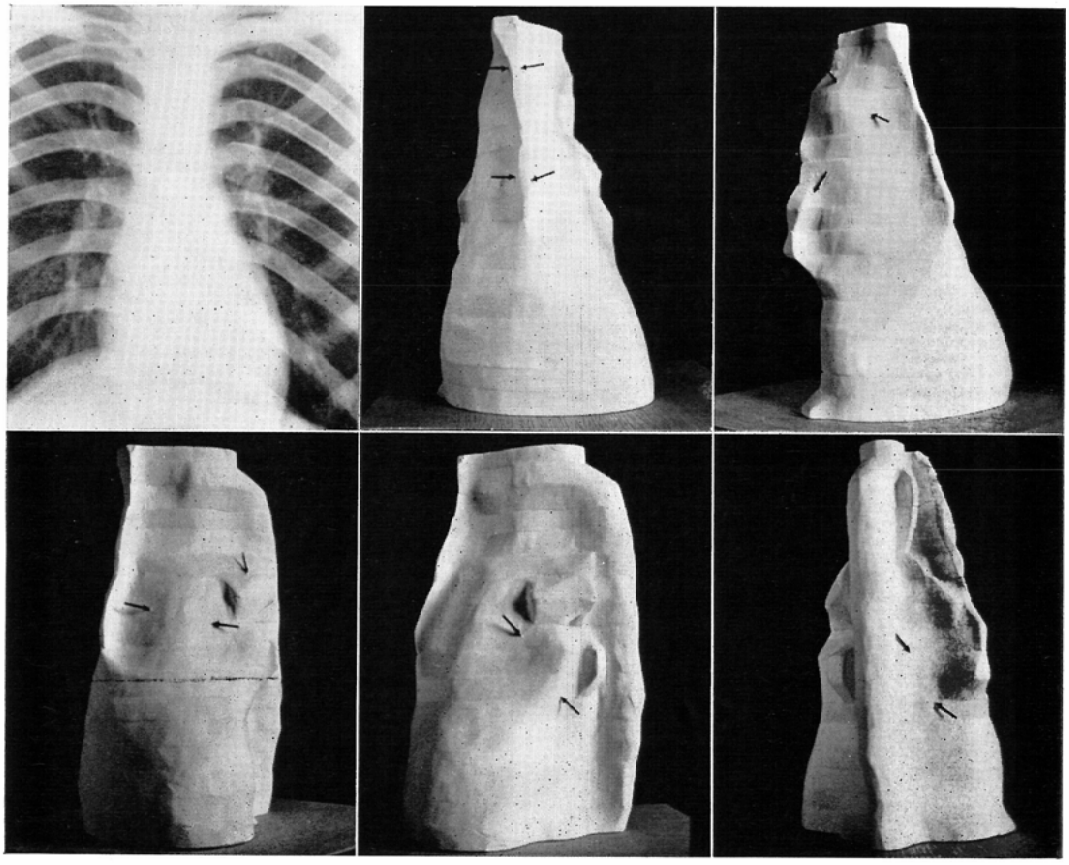

第5図：正常心原体像（23才男）
上段：左：単純写真，中：塑像正面（→←前部縦隔洞軟部組織）右：第1斜位（上方↖上行大動脈下方↙右側肺動脈）
下段：左：第2斜位（上方↘左側肺動脈下方↖動脈円錐）中：左側面（↖左心耳）
右：背面（↖左心房）

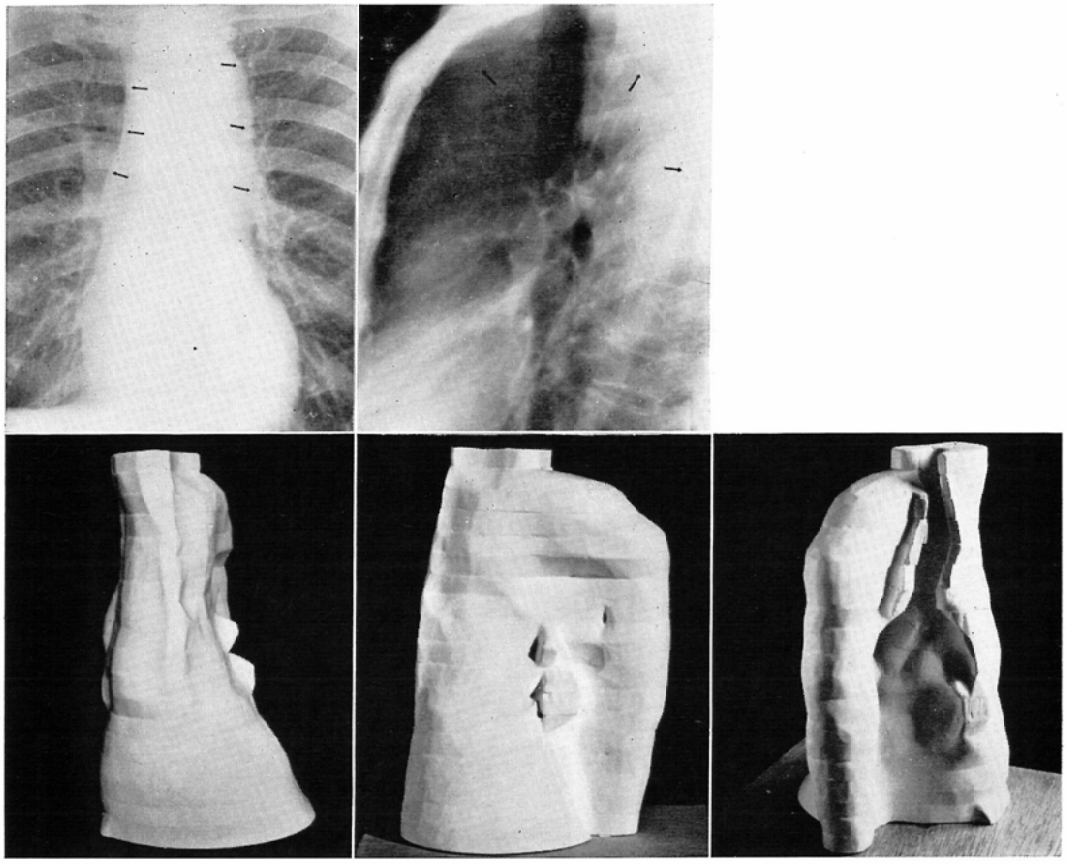

第6図：大動脈硬化症原体像（61才男）
上段：左：背腹方向単純写真，右：前頭方向単純写真（矢印は大動脈の拡張を示す）
下段：左：塑像正面，中：左側面，右：背面.

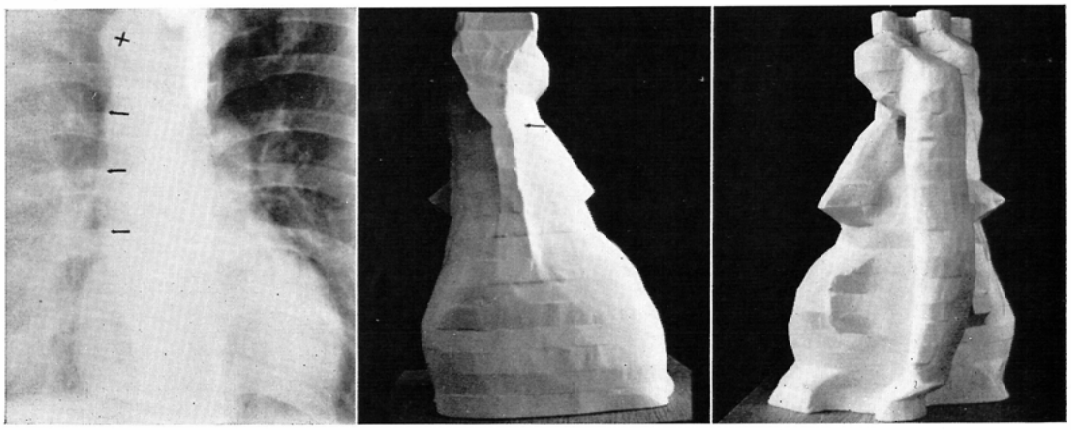

第7図：高位下行大動脈右方転位症原礎像（36才男）
左：高圧単純写真（×印大動脈弓頭矢印胸大動脈が右側にある）
中：塑像正面，前部縦隔洞軟部組織が巾広く全体に右側にある矢印は下行大動脈の隆起がなく陥凹している状態を示す.
右：背面，大動脈弓頭及び下行大動脈が全体として右側にある即ち大動脈は先ず右上方より左側へまわり食道と背椎の間より右方に出て大動脈弓頭を形成し次いで下降し遂に腹部大動脈になる直前で左側位をとる

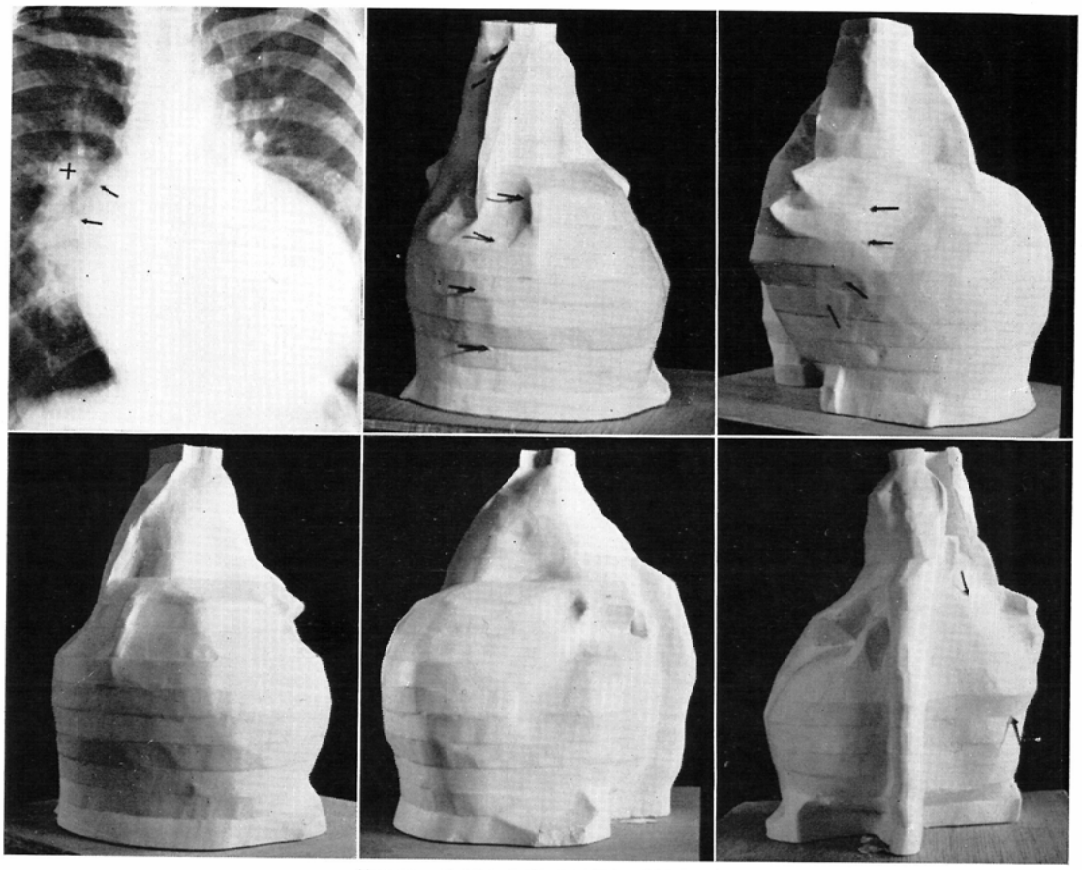

第8図：僧帽弁狭窄症原体像（11才女）

上段：左：背腹方向単純写真（＋印肺動脈拡張矢印左心戻の拡張により右第1弓形成）中：塑像正面（上方↙上行大動脈は前方にある下方4本の矢印にて示す右心室は著明に膨隆したものその中の上方2本の⇉の隆起は左右心室境界部）右：第1斜位（矢印に囲まれた範囲が膨隆また左心房）

下段：左：第2斜位，中：左側面（左心房が左下方に拡がつている）右：背面（↘左心房の拡張）

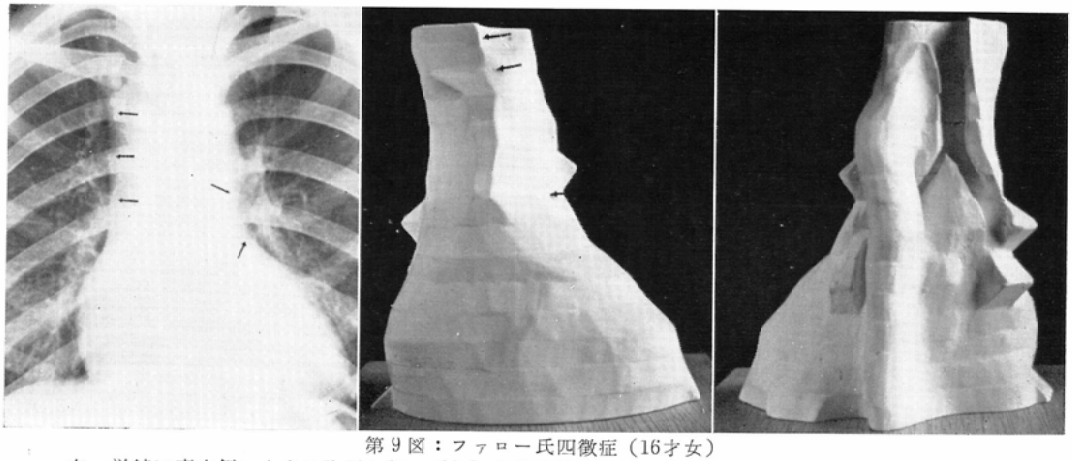

第9図：ファロー氏四徴症（16才女）

左：単純写真右側に巾広ろ陰影を認め（⇶）左第2第3弓が陥凹している（⤵）

中：塑像正面上方⇇前部縦隔洞軟部組織と上行大動脈が右側に偏在拡張下方←動脈円錐の隆起を欠除する

右：背面

別の所見を得ていない．高圧撮影の所見で大動脈弓から胸大動脈の中央迄の処は右側にある事が判る．

本症は血管心臓撮影は行つていない．

塑像所見：大動脈起始部から上行大動脈の部分は正常例と同じく正中線の右側に同じ程度の隆起が見られる．大動脈弓の上部は気管の前部から左側を取り巻いて移行しているが，その下行大動脈は気管の後方から右側にあり，そのまゝ胸大動脈は気管の後右側を下降している．此のため塑像の上部で正中線の左側は下行大動脈の隆起が欠除して居り此の個所が著しく陥凹している．

前部縦隔洞軟部組織は正常の位置で正常の縦の範囲にみられるが，著明に巾広くなつている．特にその上部で広く2～3cmである．

気管，気管支の形状，走行は正常であり，心臓にも特別の隆起や変形はみられない．

本症例では塑像観察で大動脈の立体的走行と器管の関係が異常である様相が具体的になつた．

3　心臓瓣膜障害[11)～14)]（8図）

3例中典型的な僧帽瓣狭窄症を示した症例を供覧して説明する．他の2例は瓣膜障害の混合型であつた．

症例は11才の女子．

単純写真所見：正面像では大動脈陰影が縮小し，大動脈弓の一部が見られる丈である．左側第2，3，4弓の境界が消失して大動脈の直下から左方に凸出した一つの著明に膨隆した弧を描く．右側の辺縁では右気管支の下方に左心房の拡張による右第1弓を形成している．又右肺動脈の径が13mmで拡張している事が判る．

側面像，第1及び第2斜位像の所見を綜合すると何れの方向でも，左心房は著明に拡大して濃い陰影を与え膨隆した弧を描いている．左心房の膨隆が第1斜位で著明な事から右上方にも左心房が拡張して居る事が判る．

又右心室は側面像で前胸壁に接しており，所謂Retro Sternal Spaceを欠除しており，右心室の拡張の推測がつく．

本症例について施行した血管心臓撮影[16)]の所見では左心房が著明に拡張し中央から右上方及び左下方に大きく拡つている事が判る．

塑像所見：

(1)　大動脈は全体に狭小であるが，その走行は充分判る．上行大動脈は正常よりも前方にあり，下行大動脈が後方にあり，全体が前方から後方に移動している．胸部大動脈は気管分岐部から心臓中央にかけて強く後方におされている．

(2)　前部縦隔洞軟部組織はその高さが低くなり，全体として巾広くなつている．即ち最高1cmの高さで巾は1.2～1.5cmである．

(3)　心臓は全体として大きく膨隆し正常心に比べて大きな3つの所見を見る．

その一つは心臓の前面で左側に著しく膨隆したたかまりがある．此は大動脈の直下から10×10cmの球状の隆起であり拡張した右心室と左心室よりなる．

第2の所見は塑像の左後半部で胸大動脈の左側に卵形に膨隆したものである．左気管支下部よりその大いさは7×7cmで上方は左気管支で前方は左心室との間の陥凹によりてその全貌が認められる．此は左心房が拡張して左下方に延びたものである．

第3の所見は気管分岐部の下方で両側の気管支にまたがり5×5cmの球状の隆起がある．此の為気管分岐部，右気管支が上外方に圧迫されている．此も拡張した左心房である．

即ち左心房は右上方と左下方に拡張しその中央は胸部大動脈で境され陥凹している．

右心房には特別の変化は認めない．

以上の塑像所見は同時に行つた血管心臓撮影で確認された．

尚塑像を夫々の撮影方向の位置においてX線写真と対比するとX線像の分析が具体的に判るのである．

4.　先天性心臓疾患[12)～16)]（第9図）

本症の原体撮影を実施した症例は5例で，その内の3例はフアロー氏四徴症である．何れもX線写真の他，血管心臓撮影，心電図の所見を加味して診断を確実にしたものである．フアロー氏四徴

第　1　表

		年令	身長 (cm)	体重 (kg)	横径 (Q) (cm)	前後径 (cm)	縦径 (L) (cm)	絶対深径 (T) (cm)	容積 (cc)
正常心	Ⅰ	23	162	70	9.4 (9.9)	8.6 (8.9)	13.4	8.5	350 (470)
	Ⅱ	22	158	55	9.7 (10.1)	8.7 (9.1)	12.5	8.9	400 (500)
	Ⅲ	25	161	69	10.0 (10.5)	8.5 (8.8)	13.8	7.5	440 (490)
病的心	動脈硬化症	61	158	50	11.0 (11.6)	8.2 (8.5)	14.0	7.5	480 (550)
	高位下行大動脈右方転位症	36	160	58	11.8 (12.0)	8.7 (9.0)	14.0	8.5	550 (640)
	僧帽弁狭窄症	11	121	20	11.9 (12.3)	12.1 (12.5)	12.6	8.0	800 (820)
	ファロー氏四徴症	16	144	30	12.3 (12.5)	8.7 (9.0)	13.7	8.0	500 (570)

症の1例を供覧して説明する．

症例は16才の女子．

単純写真所見：肺野は全体に澄明である．背腹正面像では中央陰影上部の右側が巾広くなつており，その左右の巾が 6.5cmである．左側第2第3弓が欠除し陥凹しており，第4弓は正常である．右第2弓は軽度に拡張しておる．中央陰影は全体として所謂 Coeur-en-sabot（木靴心）の状態を示している．側面像及び第2斜位像では右心室の拡大がみられるがその程度は軽い．

此の患者の血管心臓撮影写真では心室中隔欠損，右心室の拡張と腱索の肥大，肺動脈の狭窄が認められた．

即ち単純写真でフアロー氏四徴症の疑が持たれ更に血管心臓撮影で確診が得られた[16]．

塑像所見：大動脈はその起始部は明瞭でないが正中線のすぐ右側に上行部のたかまりが見られ，此に続いて著しく前方に突出した大動脈弓が見られる．即ち大動脈弓は正中線の右側で気管の右側である．その径は 2.5cmで広い．下行部は斜左後方に走り胸大動脈となつてからは正常位を下降している．即ち上行大動脈から大動脈弓が右側にあり強く湾曲突出している．

前部縦隔洞軟部組織は全体に巾広く低い．その上1/3が強く右方に湾曲しており，その巾が 2.5cmで著しく広い．正常な塑像で見られる肺動脈，同円錐のたかまりの部分は，寧ろ陥凹している．

左右心室は特別な隆起や陥凹はなく一連の表面となつているが，此の両者の部分が全体として正常よりも大きくなつている．

左右心房の隆起は正常である．

本症の塑像は此れから新所見は得てないが，大動脈の右方拡大偏位の状況，肺動脈部の陥凹，左右心室を一群とした個所の拡張等，全体としては正常心の塑像に比べると特徴ある形状を呈している．

以上述べた代表的な塑像について計測し，第一表の数値を得た．横径及び前後径については塑像を生体のX線写真撮影と同方向同拡大率である様な距離的関係で撮影し，そのX線写真から測定した．括弧内及び縦径絶対深径は生体の単純写真からの測定値である．容積値は先ず塑像を，水を充満した水槽中に左肺静脈上縁迄入れ，流出する水量を測定する．同様操作の3回測定値の平均値から，同様操作によつて得られた大動脈部分の容積（10～30cc）を差引いた値である．括弧内は Benedetti-Bollini[19] 氏法（V＝0.52L.Q.T.）により得られた理論値である．

それによれば単純写真より得られた値と塑像より得られた値の差は横径では1例（6mm）を除き2～5mm，前後径では3～4mm，容積では20～120ccで前者が大である．併し僧帽瓣狭窄症例では差が20ccでその値が良く以ている．

考　按

原体撮影法で，被写体と全く相似のものをX線的に作り出せる事実については，既に充分考証された[1)2)5)]．そしてそれは生体に応用して，心臓及び大動脈の形を体外に取り出して実際に観察された[2)3)]．此の撮影法の主として技術的なその後の改良に関する研究過程とその考え方については前報で考按し，現在余等は臨床診断に応用出来る様になつている[6)]．

実際に生体の心臓を対象にする場合，撮影技術上問題になる事がある．先づ此の事柄から吟味してみよう．

その第1は心臓の様に絶えず動く器官を対象にしてその実態が捕促出来るかという懸念である．此の撮影には廻転台を2回転させるが撮影時間は16秒も要するからである．一体，心臓の様に規則的な振巾と周期で動いている場合は，此が一周期以上であれば此が何回繰り返しても，体動がない限り，X線の辺縁に及ぼす影響は同じだと今仮定する．実際は期外収縮や病的心ではその様な運動をなさないかも知れないがそれは例外だと考える事にする．そうすると横断写真に現われる心臓の輪廓が周期のどの時期に相当するかという事である．

余等が正常心と病的心について，夫々背腹方向のキモグラムの拡張期の輪廓と塑像のX線像の輪廓を比較検討した．拡張期に基準を選ぶのはキモグラムの波型からその収縮期の境界を正確に読み取る事が必ずしも容易でないからである．此の比較結果では振巾の大きい左心室や硬化した大動脈弓の処では平均4㎜丈け塑像の輪廓が小さく，それ以外の個処や振巾の狭い病的心臓では3㎜以下の相違であつた．一般に正常心の左心室の振巾は7～10㎜とされているから余等の塑像は収縮期と拡張期の中間の状態を代表する事が言える．此はキモグラムの波形の描く面積の平均の部位に当るわけで，廻転横断撮影では物体の輪廓を忠実に削りとつてゆくが，心臓横断面を16カの扇形にわけた場合，X線はその運動している輪廓を造形出来たと考えて良い．その場合の心臓辺縁をX線が通過する長さは精々3㎝程度であるからである．いづれにしても余等の得た結果は収縮状況による形状の大いさの変化を見出す事にその目的を置かない限り搏動の影響は塑像作成には余り考慮しなくとも良いと考えるのである．

実際の撮影に際して重要な事は2廻転中体の動揺がない様配慮すべきであり特に病的例の場合は固定を確実にして撮影の要領を体得させてから実施する事にしている．心臓の単純写真より得た横径前後径の値が塑像のそれと略ゝ一致した．3～5㎜の差は単純写真の撮影の時期が心臓の位相を無視して行われている以上止むを得ない事であろう．容積については心臓の診断で重要な事は容積という事も重要であるが，個々の部の変形は更に大きな意義がある．これについては所見確認の論，所見発見の論で觸れている．

心臓の如き器管の立体的構成を知るには多方向より撮影せる単純撮影或は同時多層断層撮影，同時多層横断撮影を夫々丹念に観察すれば目的を達する様に考えられ易いが，実は此では判らないのである．判る様に考えるのは余等が既に心臓の解剖学的知識があるので，それに此等所見より得られた所見を当てはめて判つた様な積りをしているに過ぎない．

今切り口が矩形の鉛の直方体を横から何枚単純写真を撮つても，此の原体の切り口が楕円或いは卵円形の円柱でないと診断出来るであろうか．或いは又，切り口が矩形の鉛の傾斜直方体をいくら断層撮影を行つても原体を知り得ない．断層写真特有の障害陰影の為実態が掴めないのである．横断撮影をいくら行つて切り口が矩形なる事は判つても原体が傾斜直方体なる立体的構成は判らないである．

原体撮影のみが此の立体的構成を明らかにするのは何故か．それは撮影の際に基準線若しくは基準点を明らかにして置き，それを基にして塑像し，或は積み重ねて観察するからである．そうしてそれによつてその被検体内の組織器官が三次元的にどの様に存在し得るかゞ明らかになつたのである．此の点に於て原体撮影は他のRadioplastikを除いたいかなるX線撮影も追随出来ない特色を有する．

Radioplastik[17)18)] は古く Palmieri が心臓を塑像する為に多方向より心臓のX線撮影を行い，此を基にして塑像を行つたのである．此方法は然し単純写真そのものが像重複の為正しい心X線像を示さないという欠点があつた．Palmieri の心塑像は例えば心臓に附随すべき前部縦隔洞軟部組織を欠いている．又基準線を重視しなかつた．従

つて得られた心塑像は客観性を失つているものと考えざるを得ない．

余等は余等の方法による心塑像が現在最も優れているものと考えている．

偖而，本研究の主題は正常心の塑像についてその基本型に系統づけ，更に病的心に応用する場合の診断上の意義を明らかにする事にある．此の観点から吟味してみよう．

余等が正常心及び病的心の原体を塑像し，此を多方向撮影した単純写真と比較した場合，所見が豊富になるのは大別して2つの事柄が挙げられる．即ちその一つは立体的な観察によりその所見が具体的明瞭になる事，他の一つは単純写真で見つからない所見を発見する事である．

所見確認の論：元来単純X線像では或る方向からの投影像の器官の輪郭を目安として，縦と横の二次元の拡り，形状を平面的に観察するに止まる．此に対して塑像の観察は此に奥行きの方向の移行，形状を加えた三次元の立体的な観察である．此が所見を観察するという場合に両者で基本的に異なる立場である．

例えば今縦隔洞器官の中で最もその実態が判り易い大動脈とその病変を対象にしてみても，単純写真で判る事は，側面及び斜位像で大動脈が体の前額面に対して弓状をなし此の面と平行して下行する胸大動脈の走行が平面的な関係で知りうる丈である．処が，塑像の観察では縦隔洞器官の全体からみた場合，その何処から始まり，どの様な走行をとつて弓部を形成し下行大動脈に移行するかという事や，又気管と大動脈がが互にどの様な立体的関係にあるのかという事が具体的明瞭であり，その関係や形状も立体的に計測する事が出来る．此が硬化症の度合を知り，走行異常の病変を確認して，病巣の確認や鑑別に資する所以である．

同様の事柄が心房，心耳，肺動脈等についても言える処である．即ち僧帽瓣狭窄症では拡張した動脈円錐及び左心房の変化が，フアロー氏四徴症では肺動脈部の陥凹等の状態が夫々立体的なものとして観察された．

元来そのX線診断に際して縦隔洞器官程，多方向撮影の綜合観察が要求されるものは他にない[11)~14)]．此は要するに縦隔洞器官を構成する器官の立体的構成が複雑であり，夫々の部分を分離観察する方向を見出し僅かな隆起，陥凹等から帰納してその実態を知ろうとするに他ならない．此の点で縦隔洞器官の全体をそのまゝで取り出して観察するという此の所見の確認という事は，此の場合特に重要な意味を持つたものだと余等は考えている．

病的に拡張した心臓でその塑像と単純写真を対比して観察する時，そのX線像の分析が一段と明瞭であるという事を全例に於て経験した処である．

所見発見の論：塑像で発見する所見の内容は一つは単純写真では判らず横断写真でみつかる変化と，多層横断写真丈では不明確で原体を塑像して始めて判るものとがある．

単純X線像では判らず横断写真で発見される所見は前部縦隔洞部と心臓上部の後面の気管支，肺血管，脊椎等が錯綜する後部縦隔洞の所見である[8)9)]．後者は一般に斜位側面の観察が行われるが，錯綜する器官の重複投影によりその所見の観察は不可能か困難な事が多い．瓣膜障害で拡張した左心房がその中央部でくびれて左右に2つの球状に拡つたものであるという所見は単純写真では判らなかつた．

又，前部縦隔洞が塑像前面の中央で僅かに彎曲した膜状のものであるが，此が病的心になるとその形状が変つて来る事も塑像を作成してみて初めて判つた所見である．前部縦隔洞の変化から間接的ではあるが，大動脈或は心臓の拡張，軸廻転等を考える所見を提供している．

一定の間隔で撮影された多層横断写真を単に平面的に順に並べて観察する丈では，その上下の縦軸の方向の関連性は判然としない．此等一連の横断写真を一定の基準線若しくは基準点に従つて組立てゝみて初めて縦の方の隆起や陥凹等の状態や各器官相互の立体的な位置関係が明瞭になる事がある．

原体撮影で塑像を作成し観察する事にも勿論一

定の限界はある．それは各器官が立体的に識別されるとしても各々器官がその全体に亘つて明瞭になつたというものではない．正常心について作成した塑像の共通の場所に共通の大いさ形状で現われる隆起や陥凹に対し在来の解剖学を根拠にして，その意味づけを行い集大成したものである．此の様にしても尙，大動脈起始部，各心房心室間の境界，心房心室から肺血管への移行部位等には特別に境された境界があるというわけではなく緩かな一連のものなのである．此は実際に生体から充盈したまゝの縦隔洞器官を取り出してその表面を観察しても同じ事だろうと考えられる．

結　論

正常心5例，各種病的心12例の原体撮影を行い次の結論を得た．

1) 余等の方法で作成した心臓及び大動脈の原体塑像をX線キモグラム，背腹方向，第1及び第2斜位，側面の4方向単純写真と比較検討した結果，塑像心は心臓の収縮期と拡張期の中間で収縮期に近い時期の実態を示す事が判つた．

2) 健常男子5名の塑像心は①大動脈，②気管，気管支肺血管，③前部縦隔洞軟部組織，④心臓の各部が夫々膨隆部を示してその立体的構成を具体的に現わしている．

3) 病的心の中，大動脈硬化症，高位下行大動脈右方転位症，僧帽瓣狭窄症，フアロー氏四徴症の4例を代表し述べた．夫々の病的特徴が具体的且つ精細に知り得た．

その結果心臓及び大動脈の原体撮影の臨床診断上の意義は各器官の立体的構成及び立体的相互関係を一挙に具体的明瞭にする点にあつて，此は各方向よりする単純撮影，同時多層断層撮影，同時多層横断撮影では明らかになし得ない事を考按した．

終りに臨み教室員松田博士の協力を深謝する．尙材料提供には内科外科各教室の御援助に負う所が多かつた．特に血管心臓撮影法及び手術所見等につき御教示を賜わつた第一外科教室心臓外科研究班員諸氏に厚く感謝する．

文　献

1) Takahashi, Solidgraphy. A method to take a Radiogram of the Body in Three Dimensions. Tohoku. J. Exp. Med. 54, 2, 121～127, 1951. —2) 高橋信次他：原体撮影法（第1報），日医放誌，13，8，479～484（昭28）. —3) Takahashi, S et al.: Solidgraphy of the Heart, Acta Radiol. 41, 5, 1954. —4) 北畠隆他：腎の原体撮影診法，日泌尿誌，45，8，1954. —5) Takahashi, S.: Rotation Radiography 1957. —6) 松田忠義，鬼頭逸雄：原体撮影法の改良に関する研究，日医放誌（掲載予定）. —7) 平松博他：心臓レントグンキモグナム，東京，日本医書出版会社，昭26. —8) 高橋信次：断層撮影と廻転撮影，東京医学書院，1954. —9) 松田忠義：健常胸部の横断面のX線的観察，日医放誌，12，2，昭27. —10) 西成甫他：臨床人体横断解剖図説，東京，日本医書出版，昭24. —11) 田宮知耶夫：内科レントゲン診断学，東京，南山堂. —12) Schinz, H.: Lehrbuch der Röntgendiagnostik Georg Thieme verlag. Stuttgart 1952. —13) Shanks, S.: A text-book of X-Ray diagnosis London Lewis 1950. —14) Zdansky, E.: Roentgen Diagnosis of the Heart and Great Vessels Grune Stratton New-York 1953. —15) Kjellberg, S et al.: Diagnosis of congenital Heart Disease Yearbook publishers INC, Chicago 1955. —16) 橋本義雄他：血管心臓造影法，胸部外科，12，10，887～896，昭34. —17) Palmieri, G.G.: Über meine Method der plastischen Darstellung des Herzens am Lebenden(Radiolastik) Acta Radiolog. 10, 1929. —18) Schatzki, R.: Plastischen Größen und langwahre Darstellung des Herzens Fortschr. Röntgenstr. 37, 6, 1928. —19) Bollini, V.: Radiol. e Fisica Med., 2, 358, 1935. —20) Franke, H., Über Entwicklungs-und Lageanomalien der Aorta Fortschr. Röntgenstr. 73, 267.

Clinical application of the solidography to the heart diseases

by

Itsuo Kito

From the Department of Radiology, School of Medicine, Nagoya University.
(Director: Prof. S. Takahashi)

This paper deals with the results of solidography applied to the hearts including 5 cases of normal hearts and 12 cases of various types of diseased hearts.

1) The solidograms of the hearts and aortas made by our method were found to be the state between the systolic and dyastolic period and to be rather near the systolic state, when compared with the findings of kymograms, the chest film in A.P., R.A.O., L.A.O. and lateral projections.

2) As for diseased hearts, the cases of aortic sclerosis, Aorta descendens sup. dextra mitral stenosis, tetralogy of Fallow were solidographed and examined. The specific charactors for the various diseased hearts were shown precisely and concretely, when the solidography was applied.

The clinical significance of the solidography of the hearts and aortas are considered as the concrete expression of the three dimentional structure with correlation of each organ. The specific feature obtained from the solidography cannot be realized from the plain chest film in various projections or simultaneous multisection radiography.