The University of Osaka
Institutional Knowledge Archive

Title	非心原性肺水腫のX線診断
Author(s)	酒井, 文和
Citation	日本医学放射線学会雑誌. 1999, 59(8), p. 367-370
Version Type	VoR
URL	https://hdl.handle.net/11094/18216
rights	
Note	

The University of Osaka Institutional Knowledge Archive : OUKA

https://ir.library.osaka-u.ac.jp/

The University of Osaka

総　説

非心原性肺水腫のX線診断

酒井　文和

東京女子医科大学放射線医学教室

Plain X-ray Diagnosis of Noncardiogenic Edema

Fumikazu Sakai

Noncardiogenic edema is pulmonary edema without increased precapillary blood pressure of the lung. The causes of noncardiogenic edema include decreased blood osmotic pressure, increased permeability of basement membrane, and disturbed lymphatic drainage. We describe the plain X-ray findings of noncardiogenic pulmonary edema as they correlate with the pathophysiology of pulmonary water influx from blood vessels into the extravascular space. We discuss certain selected causes of noncardiogenic edema such as ARDS and high altitude, focusing on the differential diagnosis between cardiogenic edema and noncardiogenic edema and the causes of noncardiogenic edema.

Research Code No. : 601

Key words : *Pulmonary edema, X-ray diagnosis*

Received April 14, 1999

Department of Radiology, School of Medicine, Tokyo Women's Medical University

本論文は第34回日本医学放射線学会秋季臨床大会(1998年10月)の教育講演：Common diseaseの画像診断(1．胸部単純)において，「非心原性肺水腫のX線診断」の演題で発表されたもので，日本医学放射線学会誌編集委員会より執筆依頼した．

はじめに

肺水腫は，肺血管外水分量の増加であるが，その病態の理解には以下のStarhlingの式が最も役に立つ．

$$F = k\{(Pv - Palv) - (Ov - Oalv)\} - L$$

F：肺血管から血管外組織への水分のflux
k：肺胞基底膜と肺毛細血管の透過性因子
Pv：血管内静水圧
Palv：肺間質内の静水圧
Ov：血管内膠質浸透圧
Oalv：肺間質内膠質浸透圧
L：リンパ流によるクリアランス

従ってStarhlingの式からは肺水腫の発生要因として，肺血管内の静水圧precapillary pressureの増加や血漿膠質浸透圧の低下，肺血管外組織の膠質浸透圧の増加，肺基底膜の透過性亢進，肺リンパ流によるクリアランスの低下などがあげられる[1]．

肺水腫は血行動態からは肺血管内管圧 precapillary pressure の上昇による静水圧肺水腫 hydrostatic edemaとこれの上昇を伴わない肺水腫に大別される．非心原性肺水腫は心不全など左心系のポンプ機能の低下による肺水腫以外の肺水腫を指す言葉であるが，その多くは血漿膠質浸透圧の低下や肺血管透過性の亢進による肺水腫 permeability edemaである．

本稿では非心原性肺水腫の病態とその単純像を中心とする画像診断所見と鑑別を要する疾患を中心に概説する．

非心原性肺水腫の病態生理

非心原性肺水腫は，Starhlingの式の内で左心内圧の上昇による血管内静水圧の増加以外の要因により肺血管床から肺血管外組織へのfluxが増加し，肺血管外水分量が異常に増加するものであるが，その要因としては，血漿膠質浸透圧の低下や肺胞基底膜の透過性亢進，肺リンパ灌流の障害などに分類される．

心原性肺水腫は，その発生機序としてprecapillary pressure の上昇に起因するところが大きいが，臨床的に見られる心

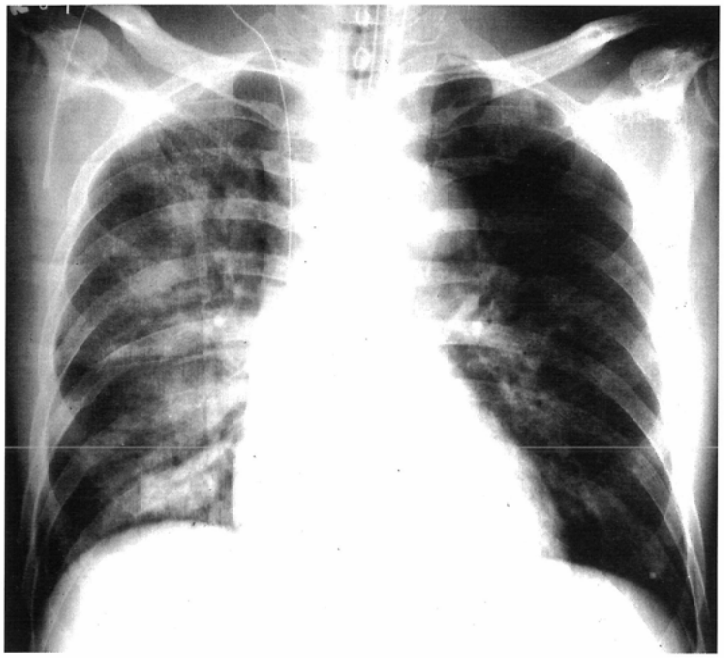

Fig. 1 A 26-year-old man.
Chest X-ray film obtained 7 days after the ingestion of paraquat. Air space consolidation is identified in the central to intermediate region of the bilateral lung fields, predominantly in the right lung. Vascular pedicle width shows some widening as a result of renal failure caused by paraquat.

不全では種々のホルモンの作用や低蛋白血症の関与などその他の要因も加わっていることが多く，純粋にprecapillary pressureの上昇のみの要因によるわけではない．

1．腎性肺水腫 renal edema

最も代表的なものはネフローゼ症候群や急性腎不全などに見られるいわゆる腎性肺水腫renal edemaである．この腎性肺水腫は膠質浸透圧の低下や循環血液量の増加に伴う肺血管床の静水圧の上昇などが絡み合って生じたものであり，precapillary pressureの上昇と肺基底膜透過性亢進の要因両者が加わっている．

2．肺胞基底膜の透過性亢進による肺水腫 permeability edema

肺胞基底膜の透過性亢進による肺水腫であり，種々の要因で起きる．例えば，経気道性に有毒ガスや酸性度の高い胃内溶液を吸入したり，膵炎など血行性に肺胞基底膜の透過性を亢進させるような血管作働物質や何らかの毒素が肺に到達した場合に起こりうる．肺血管外組織への浸出が高度であると，循環血液量はむしろ減少傾向にある．

ARDS adult respiratory distress syndromeは種々の重篤な外傷，脂肪塞栓や血行性に毒素(微小塞栓や種々の血管作働物質，外因性の肺毒性物質)が肺に至る病態，高濃度酸素曝露や有毒ガスの吸入など種々の要因により肺血管の損傷を起こして肺胞の基底膜の透過性亢進により浸出病変をきたしその後肺の線維化にいたる[2](Fig. 1)．病理形態学的にはいわゆるDAD diffuse alveolar damageを示すが，病理学的には急性の浸出期 exuidative phase，亜急性の増殖期 proliferative phase，慢性の線維化期 fibrotic phaseの 3 期を区別するが，増殖後期から線維化期の病変では肺の構造改変が主体となっており治療反応性に乏しい非可逆的な状態と考えられる．原因不明のARDSは，従来のHaman-Rich症候群に相当するものと思われるが，最近KatzensteinによりAIP acute interstitial pneumonitisとして疾患概念が整理された．

3．その他の非心原性肺水腫

その他に肺胞基底膜の透過性亢進が肺水腫の発生機序に関与していることが想定される肺水腫には，神経原性肺水腫，高地肺水腫，reexpansion edemaなどがあげられる．

神経原性肺水腫 neurogenic edemaは重篤な頭部外傷や脳外科手術後に見られる肺水腫で交感神経の緊張に伴う体液の肺への再分布によるものとされているが，肺基底膜の透過性亢進もその発生に関与している可能性が考えられている．また高地肺水腫は低酸素状態による肺血管の収縮や肺胞基底膜の透過性亢進による機序が考えられている．2500m以上の高地で発症し，平地に降りることにより症状が改善する．Reexpansion edemaは胸水や気胸などをドレナージした後に虚脱していた肺が再膨張する際に肺水腫をきたすもので，虚脱し傷害された肺に再灌流が起こるときに血管外への液体の漏出が起こるためとされている．

4．非心原性肺水腫のX線像

1)心臓縦隔大血管陰影[3),4)]

胸部正面像において心陰影の拡大や上肺野の肺血管陰影の増強(いわゆる肺血流のequalizationやcephalization)は心不全の所見である．また上縦隔の幅 vascular pedicle width VPWは循環血液量のよい指標となり，奇静脈陰影 azygos archは右心内圧のよい指標になる．vascular pedicleは縦隔上部の血管が心臓を上方から吊り下げているようにみえるのでこのように命名されている．この幅は循環血液量の増減により変化するが，これは主に上大静脈の幅が変化するからである．上大静脈は壁が薄くコンプライアンスが大きいので，循環血液量の増減によりその幅が変化し，血液量が増加すると右方に張り出す．VPWの 5mmの増減は循環血液

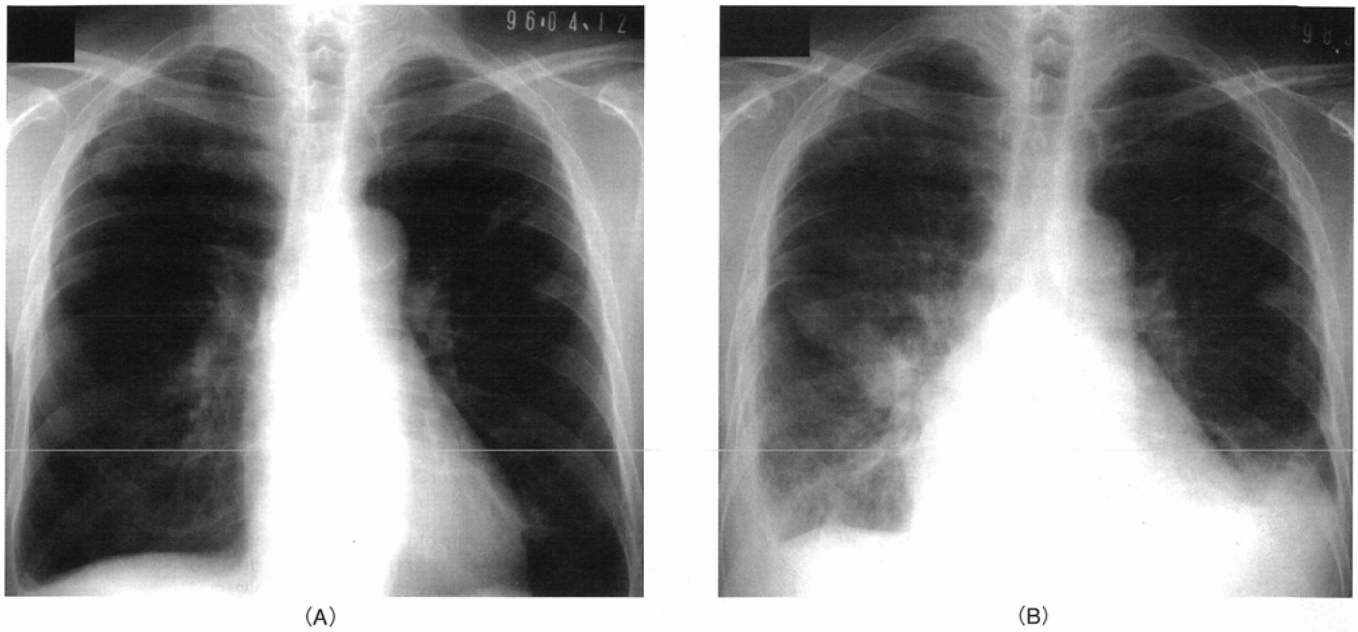

Fig. 2　A 76-year-old man.
Pulmonary edema in a patient with renal failure.
A: Chest X-ray obtained two years prior to the onset of renal failure. Chest X-ray film shows inactive granuloma in the bilateral pulmonary apex. No dilatation of the cardiac shadow is noted.
B: Chest X-ray at presentation of renal failure. Chest X-ray film obtained at the time of presentation of renal failure shows cardiac enlargement and increased vascular pedicle width. Abnormal opacity predominantly in the bilateral perihilar region with hilar hazing is noted on this X-ray film. Obliteration of the bilateral costphrenic angle and interlobar effusion are also noted on the X-ray film.

量1000mlの増減に相当するとされる．奇静脈陰影の最大径は立位で6mm，臥位で10mmであるが，右心内圧の上昇を鋭敏に反映して拡大する(Fig. 2)．

純粋な透過性亢進型肺水腫では有効循環血液量はむしろ減少するので，心陰影やVPWは正常かむしろ減少する傾向にある．また肺血管陰影は正常の範囲内で心不全に見られるような上肺野血管陰影の増強(cephalizationやequalization)は示さない．これはARDSの初期などで明らかであるが，ARDSでも発症後24時間以上時間がたった例では，心不全など純粋な透過性亢進型肺水腫以外の要因も加わるので，心陰影の拡大やVPWの増大などの所見を示すことが多い．

心原性肺水腫では肺水腫による陰影は多く肺野全般にわたる濃厚な陰影や肺門部に著明ないわゆる蝶形分布を示すが，透過性亢進型肺水腫では肺末梢に強い陰影などの非定型的な陰影分布をとりやすい傾向にある[2),5)]．Kerley B線はもともとうっ血のある肺に起こりやすいとされ，慢性の僧帽弁狭窄症などでよく見られるのに対してA線やC線は一過性に出現することが多いとされる．

腎性肺水腫では，乏尿による循環血漿量の増大により心陰影やVPWは増加する．また肺血流量は全体に増加するが，心不全を合併しない限りは左房圧の上昇を示す上肺野での肺血管陰影の増強(cephalization)は見られない．また肺野の異常陰影は典型的には肺門周囲に著明な蝶形分布をとり，気管支壁の肥厚を示すcuff signも著明である[2),5)]．

非心原性肺水腫の鑑別診断

非心原性肺水腫の鑑別診断で重要なものはまず心原性肺水腫との鑑別である．次に急性ないし亜急性に一般的な呼吸器症状や呼吸困難をきたす疾患で，両側びまん性に肺水腫類似の陰影をきたす疾患が挙げられる．

1．心原性肺水腫と非心原性肺水腫の鑑別

心原性肺水腫と非心原性肺水腫のX線的な鑑別診断は上述の通り，心不全所見(心陰影の拡大や上肺野血管陰影の増強)の有無，VPW増大の有無，肺水腫陰影の分布やKerley線の出現などにもとづいて行われる．臨床的な情報も加えて診断することが重要であるが，心拡大の程度と肺野の水腫による陰影が平行して変化したり，心機能の改善により肺野の陰影が急速に改善するなどの経過による判断も重要である．

2．肺水腫以外の疾患との鑑別診断

心不全は多くの場合適切な治療により陰影や臨床症状が急速に改善することから，その経過をみれば診断が容易なことが多いが，発症時に肺水腫の診断を行うことが困難なこともある．

鑑別診断の対象としては比較的急性に発症する呼吸不全で，肺のびまん性陰影を形成する疾患である．感染症ではマイコプラズマ肺炎やウイルス性肺炎など，また非感染性疾患では急性好酸球性肺炎やBOOP，肺胞蛋白症(Fig. 3)によるものなど，びまん性に浸潤する悪性リンパ腫や肺胞上

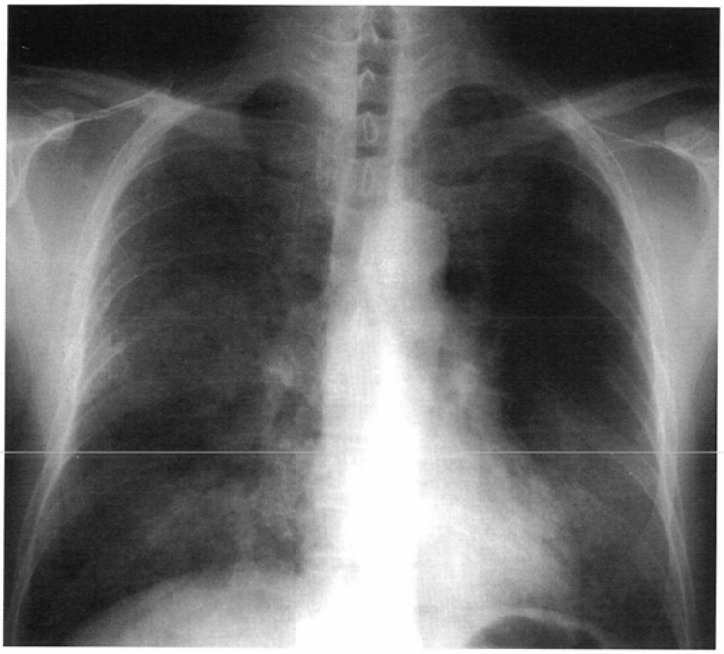

Fig. 3 A 17-year-old man.
Pulmonary alveolar proteinosis diffuse ground-glass opacity is noted in the bilateral lungs. There is no evidence of cardiomegaly or increased vascular pedicle width.

皮癌など種々のものがあげられる．これらの疾患の鑑別診断には画像所見のみでは困難なものもあり，臨床所見や検査所見などとあわせて総合的に判断しなければならない．感染症では通常発熱や白血球増多などの急性炎症所見がみられ，画像上では陰影の分布が区域性の分布を示しやすい傾向にある．慢性好酸球性肺炎やBOOPでは肺の末梢領域に強いconsolidationを示し，いわゆるphotographic negative shadow of pulmonary edemaの像を示す．急性好酸球性肺炎ではKerley線の出現が早期から著明であるのが特徴的とされる．

文　献

1) Staub NC: New concepts about the pathophysiology of pulmonary edema. J Thorac Imag 3: 8-14, 1988
2) Iannuzzi M, Petty TL: The diagnosis, pathogenesis and treatment of adult respiratory syndrome. J Thorac Imag 1: 1-10, 1986
3) Milne FC, Pistolesi M, Miniati M, et al: The vascular pedicle width of the heart and the vena azygos. Part 1. The normal subjects. Radiology 152: 1-8, 1984
4) Pistolesi M, Milne FC, Miniati M, et al: The vascular pedicle width of the heart and the vena azygos. Part 2. Acquired heart diseases. Radiology 152: 9-17, 1984
5) Milne ENC: A physiologic approach to reading critical care unit films. J Thorac Imag 1: 60-90, 1986