The University of Osaka
Institutional Knowledge Archive

Title	5フレンチプレシェイプトバルーンカテーテルの有用性について
Author(s)	佐藤, 守男; 北山, 健; 岸, 和史 他
Citation	日本医学放射線学会雑誌. 1988, 48(7), p. 924-926
Version Type	VoR
URL	https://hdl.handle.net/11094/18254
rights	
Note	

The University of Osaka Institutional Knowledge Archive : OUKA

https://ir.library.osaka-u.ac.jp/

The University of Osaka

日本医放会誌：48（7），924—926，1988（昭63）

研究速報

5フレンチプレシェイプトバルーンカテーテルの有用性について

和歌山県立医科大学放射線医学教室
佐藤　守男　北山　健　岸　和史　塩山　靖和
津田　正洋　寺田　正樹　浜地　順子　前田　美保
大門　幹子　田中　宏昭　園村　哲郎　中谷　和郎
川端　衛　山田　龍作

（昭和63年4月18日受付）
（昭和63年5月16日最終原稿受付）

Usefulness of a 5Fr-Sized Preshaped Balloon Catheter —So Called "Interventional Balloon Catheter"—

Morio Satoh, Ken Kitayama, Kazushi Kishi, Yasukazu Shioyama, Masahiro Tsuda, Masaki Terada, Junko Hamachi, Miho Maeda, Mikiko Daimon, Hiroaki Tanaka, Tetsuo Sonomura, Kazuo Nakatani, Mamoru Kawabata and Ryusaku Yamada
Department of Radiology, Wakayama Medical College

Reserach Code No. : 514.4

Key Words : Interventional angiography, Transcatheter arterial embolization, Balloon-occluded arterial infusion, Preshaped balloon catheter

Recently, vascular catheterization has been greatly advanced and has become popular, and today the technique is not only used for angiography but also for interventional procedures. We modified the straight Swan-Ganz type balloon catheter into preshaped catheters with J. Cobra, Spiral, Rösch left gastric, Rösch hepatic and long arm Rösch hepatic shapes. And we named them "Interventional Balloon Catheter". They can be introduced superselectively into hepatic peripheral artery and internal iliac artery easily and safely without guidewires.

Since 1986, we have used these "Interventional Balloon Catheter" and have gotton good results in balloon-occluded angiography (BOA), balloon-occluded arterial infusion (BOAI) and transcatheter arterial embolization (TAE).

1. 緒　言

1981年以来，われわれはSwan-Ganz型のバルーンカテーテルを用いて肝癌，骨盤悪性腫瘍に対し，バルーン膨張による一時的血流遮断下血管造影（Ballon-occluded arteriography，BOA），バルーン膨張による一時的血流遮断下抗癌剤注入（Balloon-occluded arterial infusion，BOAI），TAE（Transcatheter arterial embolization）を行ってきた[1)2)]．使用してきたSwan-Ganz型バルーンカテーテルの先端部はストレートであるため，術前に先端部を沸騰水で目的血管に応じた形状に整形させ使用してきた．この作業が熟練と時間を要する上に大動脈内でのカテーテル操作に手間どるとしばしば整形させた先端の形状が伸展し目的動脈へのバルーンカテーテル挿入が困難となる．これらの問題点を解消する目的で現在市販さ

れているカテーテルの多くがプレシェイプトであるように，Swan-Ganz 型バルーンカテーテルの先端をあらかじめ目的の形状に整形固定させ，臨床応用する試みを行い有用な結果を得たので報告する

2. Interventional balloon catheter の太さと形状

バルーンカテーテルの構造は従来の Swan-Ganz 型と同様で二重腔からなる．その外径の太さは5French，材質はシャフト部がポリ塩化ビニル，バルーン部がラテックスである．外腔はバルーン部膨張用の閉鎖腔で，内腔はシャフト部が0.026 inch，バルーン部が0.024inch で内腔を通じてゼラチンスポンジ細片による TAE を行うことができる．先端部の形状は，J 型，コブラ型，RH(Rösch Hepatic)型，Long arm RH 型，RLG(Rösch left gastric) 型，Spiral 型の 6 種で（Fig. 1）これらのバルーンカテーテルを総称して Interventional balloon catheter と命名した．先端部の形状は，まずステンレス針で上述の各型に形状の固定を行う．次に Ethylene oxide によるガス滅菌の際，滅菌時に加えられる熱（約50℃）で先端形状の固定を行った．Interventional balloon catheter の作製は平田産業株式会社の仲介のもとにディスポメディカ社（西独）で行われた．

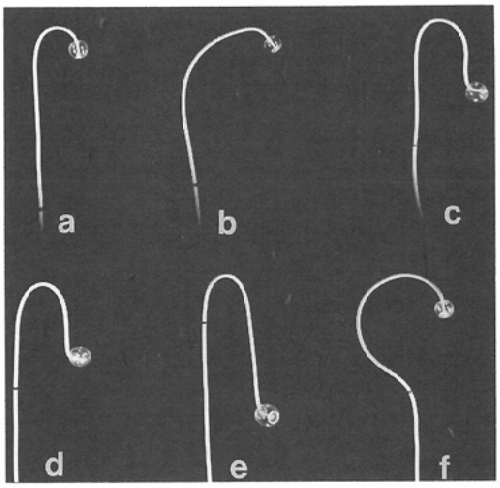

Fig. 1　Interventional balloon catheter
a) J type, b) Cobra type, c) RLG type, d) RH type, e) long arm RH type, f) Spiral type

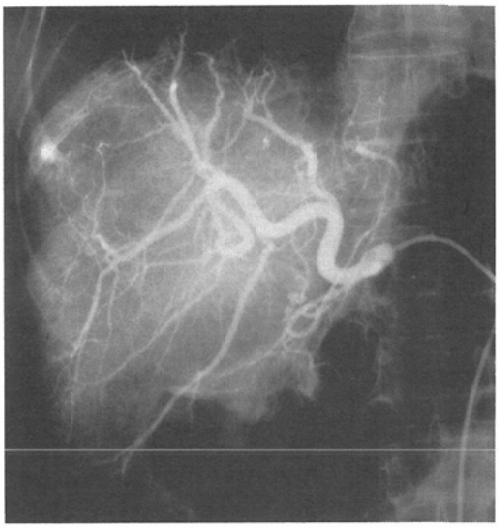

Fig. 2　Balloon-occluded proper hepatic arteriography using Interventional balloon catheter shows the tumor stain of 5mm in diameter

3. 使用方法

バルーンカテーテル先端がプレシェイプトであるため，容易に腹腔動脈，上腸間膜動脈，腎動脈，内腸骨動脈に挿入可能である．大動脈一次分枝にバルーンカテーテルを挿入後，バルーン部を膨張させることにより，血流に沿って末梢動脈枝に到達させる．

4. 結　果

肝細胞癌25例，転移性肝癌 3 例，腎癌 2 例，膀胱癌 5 例の BOA，BOAI，TAE を行う際に Interventional balloon catheter を使用した．いずれの例にも総肝動脈以降の末梢肝動脈枝，腎動脈，内腸骨動脈分枝に超選択的に挿入し得た．

症例　62歳，男性（Fig. 2）．

肝硬変で経過観察中，α-fetoprotein 高値（140 ng/ml)をみたため，肝腫瘤性病変の存在の有無を血管造影で検討した．J 型の Interventional balloon catheter を使用し，固有肝動脈で BOA を行った．内径5mm 大の腫瘍濃染をみた．

5. 考　察

Interventional balloon catheter を用いることにより，従来のバルーンカテーテルの操作上の問題点が一気に解消されることになった．先端部をプレシェイプトにすることにより，容易に腹腔動

脈等の大動脈一次分次に挿入可能となり，単にバルーン部を膨張させるだけで血流に沿ってバルーンカテーテルを末梢動脈枝に到達させることが可能となった．ガイドワイヤーを用いることなく，容易かつ短時間に超選択的にカテーテルを挿入することができるわけでその臨床的意義は大きく，広く臨床的に応用されることが望まれる．

文　献

1) 山田龍作，山口真司，中塚春樹，中村健治，佐藤守男，小林伸行，高島澄夫，三軒久義：新しい抗癌剤投与法—Balloon catheter による一時的動脈閉塞下抗癌剤動注療法の開発，日本医放会誌，41：894—896, 1981
2) 高島澄夫：一時的血流遮断下肝動脈造影法の開発に関する研究，日本医放会誌，45： 1322—1350, 1985