The University of Osaka
Institutional Knowledge Archive

Title	術後放射線治療がケロイド形成に影響を及ぼした興味ある1例
Author(s)	鬼塚, 恵一郎
Citation	日本医学放射線学会雑誌. 1961, 21(9), p. 873-876
Version Type	VoR
URL	https://hdl.handle.net/11094/18266
rights	
Note	

The University of Osaka Institutional Knowledge Archive : OUKA

https://ir.library.osaka-u.ac.jp/

The University of Osaka

術後放射線治療がケロイド形成に影響を及ぼした興味ある1例

九州大学医学部放射線医学教室（主任　入江英雄教授）
鬼　塚　恵　一　郎

（昭和36年12月2日受付）

An Interesting Case Showing Remarkable Preventing Effect of Radiation on the Postoperative Keloid Formation

By

Keiichiro Onizuka, M.D.
Department of Radiology, Faculty of Medicine, Kyushu University, Fukuoka, Japan
(Director: Prof. Dr. Hideo Irie)

The patient, ♀, Age 27, Occupation clerk, Diagnosis operated dysgerminoma.

A dose 1000 r was given over two weeks starting 2 months after the operation to the upper abdominal wall. Ten weeks after the opetation keloid formation was observed in the upper half of the operation scar where no radiation was given, but in the irradiated lower half there was no keloid formation. The prevention of keloid formation by the irradiation of 1000 r is shown very clearly.

緒　言

ケロイドは良性腫瘍の1種とされているがこれは切除のみではたゞちに再生をおこしやすく，一般に外科的の切除は禁忌とされ，古くから放射線治療が行われて来た．

放射線によるケロイドの治療は新鮮なものでは比較的早く効果があらわれるが，陳旧なものではこの治療に大きな期待をかけることは出来ない．

1909年に Freundはケロイドの外科的切除後に「レ」線照射を行つてケロイドの再発を防ぐ事を提唱し，わが教室でも同様の方法を行つて居るが，個々の場合に果して照射のために再生を防ぎ得たものかどうか人を納得させるのが困難である．

ところが最近，開腹手術の後で「レ」線照射を行つた症例で，照射野に入つた部分には全然ケロイドが生じないで照射野に入らなかつた部分には著明なケロイドを生じた例を経験したから報告する．

症　例

患者：TK，27才，女子，事務員

術後未分化胚細胞腫（dysgerminoma）の後腹膜移転及び術後瘢痕ケロイドの病名で昭和35年8月17日入院．

家族歴に特記すべきものはない．既往症も特記すべきものはない．ケロイドの発生した事も経験しない．

この患者は未分化胚細胞腫のために下腹部と上腹部に2回の開腹手術をうけ，各回の術後夫々2巡及び3巡の「レ」線照射を行つている．

下腹部の開腹手術は昭和31年6月27日未分化胚細胞腫のために小倉の某病院で右側の卵巣摘出術をうけた．臍部より恥骨部にかけて長さ10cmの手

術切創を作つた．手術2週間後（昭和31年7月11日）及び手術後8カ月後（昭和32年2月26日）に下腹部に「レ」照射を行つた．この際，手術切創部は全部照射野内に入つた．切創部には第1回の照射終了後1カ月（手術後2カ月）頃ケロイドの隆起がみられたが1～2カ月後には完全に消失した．以後ケロイドの発生は認めない．

下腹部の照射条件は次のごとくである．

第1巡照射：昭和31年7月11日（手術後2週間）より小倉の某病院で行う．管電圧：150KVp．管電流3mA．濾過板 Cu 0.5mm＋Al 0.5mm．焦点皮膚間距離：30cm．照射野10×10cm²．照射門：下腹部2門，腰部2門，左側腰部1門．各野共照射量 900r（空中線量）．手術瘢痕部の照射線量は900r（空中線量）．

第2巡照射：昭和32年2月26日で第1回照射後7カ月に当り未分化胚細胞腫の再発予防のため小倉の某病院で行つたが之はケロイドとは関係がない．

上腹部の手術は昭和34年5月15日，上腹部に生じた転移のために九大外科で開腹手術を行い，臍部より季肋部にかけて長さ16cmの手術切創を作つた．腫瘤は摘出不能であつたので，同年7月，11月及び昭和35年2月に当科で「レ」治療を行つた．16cmの手術切創のうち下方の約10cmは照射野内に入つたが，上方約6cmは照射野に入つていない．非照射の手術瘢痕には昭和34年8月初旬（手術後2カ月半頃）にケロイドの発生がみられ2カ月位で成熟ケロイドに達し現在にいたる．照射部にはケロイドの発生はみられない．

その照射条件は次のごとくである．

第1巡照射：昭和34年7月15日（手術後2カ月）～8月8日．当科外来で行う．

器械装置：島津製深部治療器，信愛号．管電圧：200KVp．管電流15mA．濾過板：Cu 1.5mm＋Al 0.5mm．皮膚焦点間距離：40cm．照射野10×10cm．照射量：1回 200r（空中線量）．照射間隔：1～2日．1日1野宛照射．照射門：上腹部2門，背部2門（第1図）．照射量は上腹部は夫々1000r．脊部の照射野は夫々 600r（空中線量）．

Fig. 1. Irradiation Fields

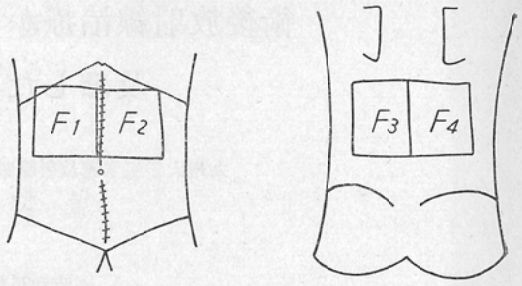

この線量分布は第2図のごとくである．

切創部皮膚表面線量は

腹部より照射：1000r×1.2＝1200r

脊部より照射：600r×0.12＝72r

合計　1200r＋72r＝1272r

rad への換算率を 200KV領域では伊藤[9]氏の表より0.93とすると，手術切創部の吸収線量は

0.93×1272＝1183rad である．

第2巡照射：手術後約6カ月後に当科外来で行う．照射期間：昭和34年11月6日～11月14日．器

Fig. 2. Dose Distribution
200kV, 1.5mmCu ＋ 0.5 mm Al Filter,
H.V.L. 2mm Cu, F.S.D. 40cm.
Field size 10 × 10cm,
2 Anterior Oblique and 2 Posterior Oblique Portals, 200r per Day.
A) Dose distribution due to the irradiation through anterior oblique portals

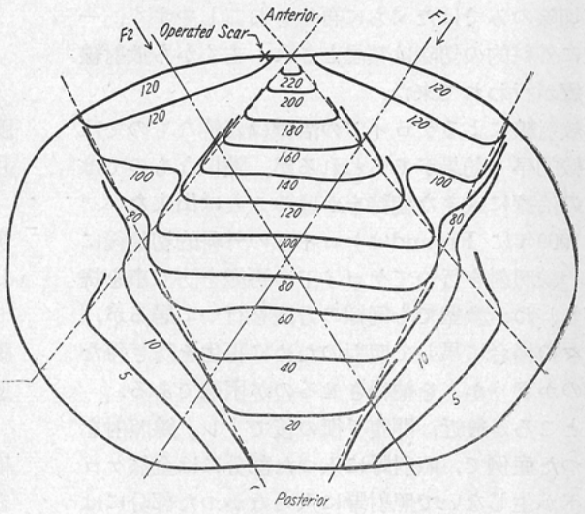

B) Dose distribution due to the irradiation through posterior oblique portals
(Dose in air at the skin surface is taken as 100%)

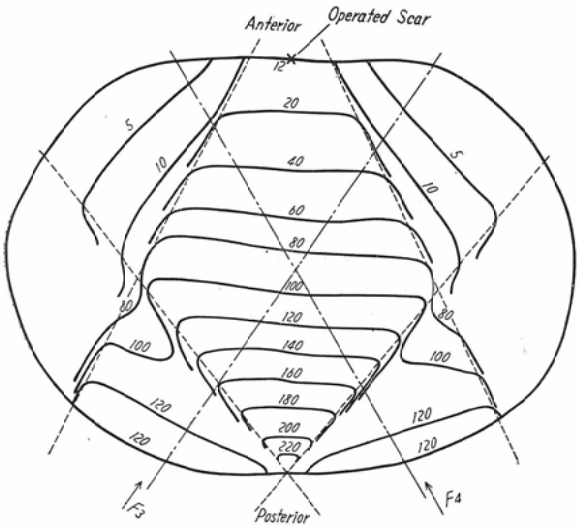

Fig. 3.

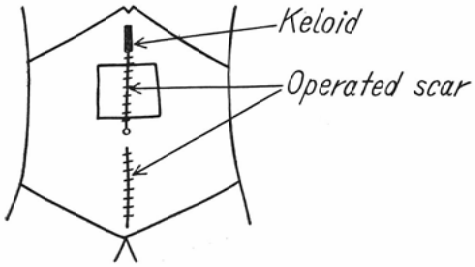

械装置，管電圧，管電流，濾過板は第1巡照射の場合と同様．照射野：8×8cm．照射間隔：毎日．照射門：腹部1門．1日 200r．照射線量：1400r（空中線量）．（第3図）

第3巡照射：手術後9カ月して当科外来にて行う．照射期間：昭和35年2月12日～2月20日．照射条件は第2巡照射と同様．照射線量 1400 r（空中線量）．

昭和35年8月17日当科入院時の腹部の写真を第4図に示す．腹部は平軟．正中線に臍部より剣状突起の部にかけて16cmの手術瘢痕があり，そのうち上腹の長さ6cmの部だけ巾1cm，高さ 0.5cmの硬いケロイドの隆起がみられる．下方の臍部に近い手術瘢痕部には異常を認めない．又，別に臍より下腹部にかけて10cmの手術瘢痕があり，この部にはケロイドの発生はない．

Fig. 4. Keloid Formation in the Upper Abdomen

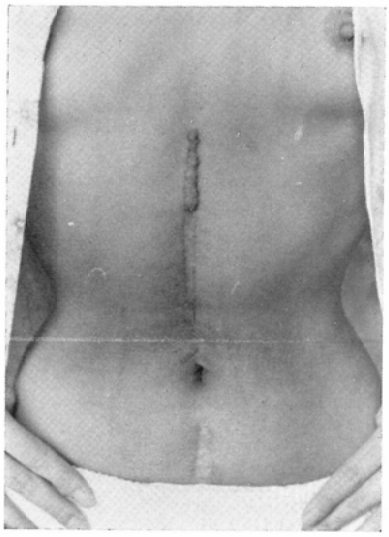

考　按

皮膚に傷害をうけてケロイドが発生するのは大体1～2月後である．この例の照射量についてみると第1回照射は下腹部の場合は手術後2週間目，上腹部の場合は手術後2カ月に行われ，ケロイドの発生の時期に相当し，6～9月後に行つた第2回以後の照射に較べるとケロイドに対して最も影響を与えた照射と考えられる．第1回の照射量は手術瘢痕部に対して下腹部の場合は 900r 照射しケロイドは一時発生を認めたが間もなく消失した．

上腹部の手術瘢痕部に対しては照射部の線量は1000r で，照射部の手術瘢痕部には全くケロイドの発生を認めなかつた．非照射部には著明なケロイドの発生を認めた．大体 900～1000r の照射でケロイドの発生を予防し得ると云える．（この症例では背部よりの照射が少しは腹部皮膚にも達して居るが）

ケロイドの治療は外科的切除のみではたゞちに再生し禁忌とされている．放射線治療は不可缺のものとされているが，成熟したケロイドに対して効果は少い．その他化学療法が行われているが大きな期待は出来ないようである．

成熟したケロイドに対して之を外科的に切除した後に「レ」照射をする方法は再発防止の上に注目すべき効果をあげているが，本例はケロイドの発生前に放射線の照射を行い，之がケロイドの発生を防止した事が非常にはつきりしている点に興味があるわけである．

ケロイドの発生しやすい体質者に対しては皮膚の傷害をうけた後，早期に「レ」治療を行うとケロイドの発生を防止し得る事になる．その量は1回 200r の分割照射なら総量を1000r でよいと思われる．又照射の時期は2カ月以内ならばよいと云う事が言える．

附記．尚，この患者は前述のように再発があつたにもかゝわらず発病後5年3月の今日元気に生活している．

（稿を終るに臨み，終始御懇篤なる御指導並びに御校閲を賜つた恩師，入江英雄教授に感謝いたします．）

参考文献

1）板津清明：ケロイドの手術とシャウール氏X線近接照射法による再発予防について，手術．4，95，昭和25年．— 2）宗菊次郎他：Choaul 氏の「レ」線近接照射による Keloid の治療．皮性誌，49，366，昭和16年．— 3）Albert, Simons: Zur Therapie der Keloide und Narbenhypertropie, Strahlentherapie, 37, 89, 1930. — 4）W. Baensch: Über die Strahlenbehandlung der Keloide, Strahlentherapie, 60, 204, 1937. — 5）石川数雄：創傷の「レ」線治療，実地医家と臨牀，18，1，41，昭和16年．— 6）石田竹二他：Hydrocortisone による Keloid の治療，皮膚科の臨床，1, No. 1, 59, 昭和34年．— 7）内田一郎他：Keloid について，皮性誌，39，659，昭和11年．— 8）Spina Victor et al.: Treatment of Keloids, Am. J. Roentgenol & Rad. Therapy, 72, 722, 1954. — 9）伊藤岳郎：吸収線量について，日医放会誌，18，637，1958．