The University of Osaka
Institutional Knowledge Archive

Title	経右橈骨動脈性選択的脳血管造影の有用性
Author(s)	永吉, 健介; 池田, みどり; 平井, 伸彦 他
Citation	日本医学放射線学会雑誌. 2000, 60(1), p. 28-32
Version Type	VoR
URL	https://hdl.handle.net/11094/18291
rights	
Note	

The University of Osaka Institutional Knowledge Archive : OUKA

https://ir.library.osaka-u.ac.jp/

The University of Osaka

経右橈骨動脈性選択的脳血管造影の有用性

永吉　健介[1)]　池田みどり[1)]　平井　伸彦[1)]
木村昭二郎[1)]　木矢　克造[2)]　上谷　雅孝[3)]

1)県立広島病院放射線科　2)県立広島病院脳神経外科　3)長崎大学医学部放射線医学教室

Usefulness of Selective Cerebral Angiography by Transradial Approach

Kensuke Nagayoshi,[1)] Midori Ikeda,[1)]
Nobuhiko Hirai,[1)] Shojiro Kimura,[1)]
Katsuzo Kiya,[2)] and Masataka Uetani[3)]

Transradial angiography has recently emerged as an alternative to the transfemoral or transbrachial approach, especially for coronary procedures. However, there have been few studies on cerebral angiography using the transradial approach. The purpose of this study was to assess the outcomes, complications, and limitations of selective cerebral angiography via the transradial approach.

Selective cerebral angiography by the right transradial approach using 100-cm-long 4-F catheters was performed in 83 patients. Using five types of catheters, the success rates of selective catheterization to the right vertebral artery, right common carotid artery, left common carotid artery, and left vertebral artery were 40/44 (91%), 68/68 (100%), 62/62 (100%), and 14/25 (56%), respectively.

Puncture failed in one patient, and a guidewire could not be introduced beyond the radial artery loop in one patient. Radial artery spasm occurred in one patient, but was relieved immediately after nitroglycerin injection through the sheath with side holes. Subcutaneous bleeding occurred in six patients, but no obvious hematomas were noted. Occlusion or stenosis of the radial artery occurred in five patients, but no ischemic symptoms were observed in any of the cases.

This study suggested that selective cerebral angiography can be performed safely using the transradial approach.

Research Code No.: *504.4*

Key words: *Transradial angiography, Cerebral angiography, Catheters and catheterization*

Received Aug. 17, 1999; revision accepted Sept. 18, 1999

1) Department of Radiology, Hiroshima Prefectural Hiroshima Hospital
2) Department of Neurosurgery, Hiroshima Prefectural Hiroshima Hospital
3) Department of Radiology, Nagasaki University School of Medicine

はじめに

経上腕動脈性脳血管造影は検査後の長時間ベッド上安静が必要でなく，外来患者にも検査ができるという大きな長所がある[1)-5)]．手技もさほど煩雑でなく，シース挿入不能もほとんどなく，血腫もほとんどできないよい方法と思われるが，一般的アプローチとして普及していないのが現状と思われる．その理由ははっきりとしないが，放射線科医が経大腿動脈法に慣れていることや，左椎骨動脈への選択的カテーテル挿入が困難なことが考えられる．しかし，非常に稀ではあるが上腕動脈の閉塞による手の虚血や巨大血腫形成による正中神経麻痺という重篤な合併症が起こる可能性があることも一つの理由だろう[6),7)]．一方，経橈骨動脈法は，尺骨動脈が開存していれば橈骨動脈が閉塞しても手の虚血は免れ，また橈骨動脈と正中神経は離れて走行しているため正中神経麻痺も起こりにくい．心臓カテーテル検査では，経橈骨動脈法が近年普及しつつあるが[8),9)]，放射線科領域においては経橈骨動脈法による血管造影の報告は少ない[10),11)]．

今回われわれは，カテーテルやガイドワイヤーに若干の改良を加え，また攣縮解除に有効な側孔付シースや，術後の圧迫止血に対し用手での圧迫止血が不必要な圧迫帯(アダプティ)を使用し，経右橈骨動脈性選択的脳血管造影を試みたので報告する．

対象および方法

1．対象

対象は，平成10年10月より平成11年7月までの間に選択的脳血管造影が必要であった待機的症例83例(男性39例，女性44例，15～84歳：平均57歳)である．いずれの症例も右橈骨動脈および右尺骨動脈の拍動が確認されるか，尺骨動脈が触れない場合はアレンテスト変法にて尺骨動脈よりの血流の存在が確認されている．アレンテスト変法とは，橈骨動脈と尺骨動脈との間にアーチ状副血行が十分あるかどうか検査するものである．患者の手首の橈骨動脈と尺骨動脈を指で圧迫して血流を遮断した後，患者に手を数回強く握

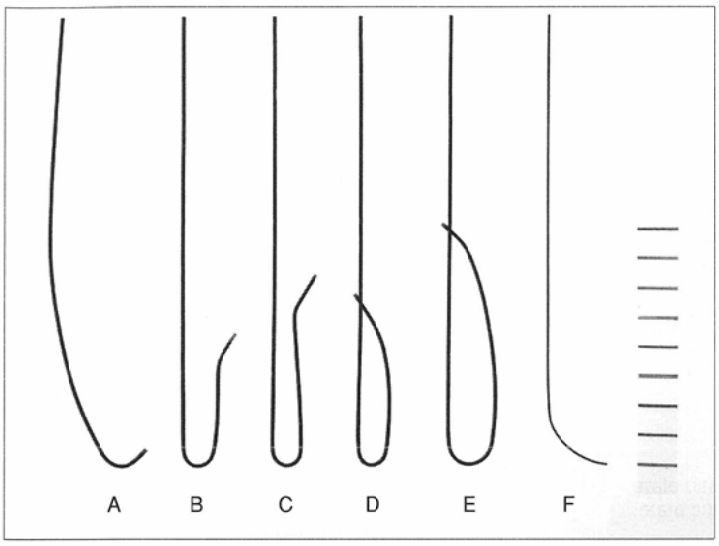

Fig. 1　Catheters and guidewire used in this study. A: IMA catheter (internal mammary artery), B: MS2 catheter (modified Simmons), C: MS4 catheter, D: ITO catheter (Ito), E: LV catheter (left vertebral artery), F: TRA guidewire (transradial angiography).

り締めてもらうと疎血のため手のひらが白く変色する．その後，尺骨側の圧迫だけをはずし手のひらが赤くなれば尺骨動脈が開存している証明になる．

2．シース挿入法

シースは側孔付スーパーシースキット（メディキット社製）を使用した．シース外套に径0.8mmの側孔が15個あけられており，橈骨動脈が攣縮を起こした場合，この側孔よりニトログリセリンを噴射し攣縮を解除させることができる．検査開始の1時間前に穿刺部に局所麻酔のペンレスを貼り，22ゲージの穿刺針で右橈骨動脈を穿刺した．0.025インチ80cm長のガイドワイヤーを右肩付近まで挿入し，上腕動脈に閉塞やループがないことを確認した後穿刺部をキシロカインで麻酔し，4F 17cm長の側孔付スーパーシースを挿入した．フラッシュラインよりヘパリン3,000単位を注入した．

3．選択的カテーテル挿入法

カテーテルは右椎骨動脈造影および右左の総頸動脈造影用としてIMAカテーテル（internal mammary artery）（Fig. 1A），MS2カテーテル（modified Simmons）（Fig. 1B）およびMS4カテーテル（Fig. 1C）を使用した．ただし，IMAカテーテルはMS2カテーテルやMS4カテーテルで右椎骨動脈への選択的挿入ができなかった場合にのみ右椎骨動脈造影用として使用した．左椎骨動脈造影にはMS4カテーテルおよびITOカテーテル（伊藤）（Fig. 1D）を使用した．平成11年6月以降はITOカテーテルの折り返し部分を長くしたLVカテーテル（left vertebral artery）（Fig. 1E）を作成し使用した．いずれのカテーテルもメディキット社製4F 100cm長である．

大動脈内でのカテーテル形状の作成法であるが，上行大動脈内でカテーテルに回転を加え先端を反転させて作る方法[3]や，上行大動脈内に入ったガイドワイヤーを大動脈弁上で反転させ，それに沿わせてカテーテルを進める方法があり簡便であるが，カテーテルの折り返しの部分が長い場合には困難となることがある．そのような場合のカテーテル形状作成法をFig. 2に示す．まず，ガイドワイヤーを下行大動脈に進めるのであるが，大動脈の蛇行が強い場合にはガイドワイヤーは上行大動脈へと進み下行大動脈には進みにくい．そこで，先端に大きなカーブをつけたラジフォーカ

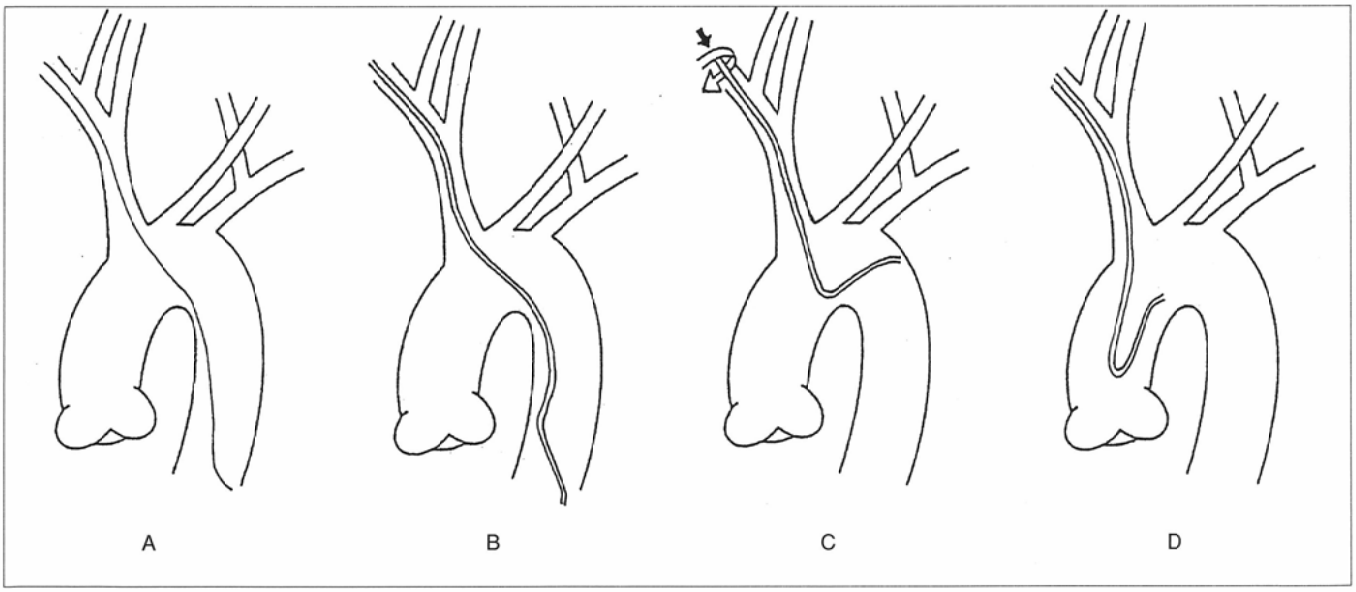

Fig. 2　Technique for reforming the catheters. A: A guidewire is inserted into the descending aorta. B: A catheter is advanced over the guidewire into the descending aorta. C: The catheter is pulled until the bending portion reaches the aortic arch; then it is pushed with rotation to advance the bending portion into the ascending aorta. D: The catheter is reformed in the ascending aorta. (From Matsunaga[3], redrawn and modified)

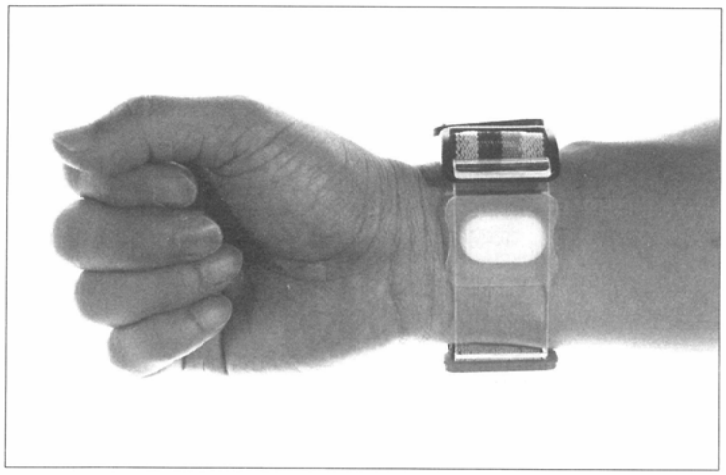

Fig. 3 Hemostasis using Adapty. The Stepty®P fixed to the plastic plate is applied over the puncture site. The strap is attached to the plastic plate. Pressure can be adjusted with a self-adhesive strap.

スM・TRAガイドワイヤ(transradial angiography)(テルモ社製)(Fig. 1F)を作成し使用したところ下行大動脈への挿入が容易となった．長さも220cmであるためカテ交換もできる．ガイドワイヤに沿わせてカテーテルを下行大動脈まで進める．カテーテルの屈曲部が大動脈弓部に来るまでゆっくり抜き，次にカテーテル屈曲部が上行大動脈に落ち込むようにカテーテルを回転させながら押し込むと，上行大動脈内でカテーテル形状が作成できる．

4．圧迫止血法

圧迫止血には，用手での圧迫止血が不必要なアダプティ(メディキット社製)(Fig. 3)を使用した．まずシースを2～3cm抜き橈骨動脈の攣縮がないことを確認した後，透明なアクリル板に接着したステプティ®P(ニチバン社製)で穿刺部を圧迫しながらシースを引き抜き，そのままゴムでできたベルトでしめるものである．圧迫の強さはマジックテープで調整できる．3時間後にベルトをやや緩め，翌朝装具をすべて取り去った．橈骨動脈が攣縮を起こしカテーテルが抜けなくなった場合は，ミリスロール3mlを側孔より噴出させる．

5．検討項目

検討項目は，①シース挿入の成功率，②シース抜去時の攣縮の発生頻度，③検査後24時間までの合併症の頻度(穿刺部の疼痛，シビレ感，再出血，皮下出血，血腫の発生頻度，および橈骨動脈脈拍消失の発生頻度)，④左右の総頸動脈および椎骨動脈への選択的カテーテル挿入成功率，である．

結　果

シース挿入不能例は2例あった．1例は橈骨動脈の拍動はよく触れるものの動脈の穿刺ができなく，ほか1例は橈骨動脈が肘関節付近でループを形成しているためガイドワイヤーがそれ以上あがらなかった(Fig. 4)．

橈骨動脈の攣縮によりシース抜去ができなくなった症例は1例のみであり，37歳女性であった．シース側孔よりミリスロール3mlを噴出させると即座に攣縮は解除された．

穿刺部の軽度の疼痛の訴えは5例あったが，シビレ感を訴えた症例はなかった．3時間後にベルトをゆるめた時再出血したものが1例あった．軽度の皮下出血が6例にみられたが，血腫を形成した症例はなかった．橈骨動脈脈拍消失が5例にみられたが，うち3例は穿刺部の軽度の疼痛を訴えていた．手の虚血症状は来さなかった．

おのおのの動脈への選択的カテーテル挿入成功率をTable 1に示す．総成功率とは使用したカテーテルとは関係なく，目的とする血管に選択的にカテーテルを挿入できた頻度のことである．左右の総頸動脈への総成功率は100%であった．右椎骨動脈への挿入率はMS2カテーテルで72%，MS4カテーテルで73%とやや劣った．挿入できなかった8例においてもIMAカテーテルを使用すると全例挿入できた．左椎骨動脈への挿入率はMS4カテーテルで54%，ITOカテーテルで38%とよくなかったが，LVカテーテルは80%と良好であった．

考　察

選択的脳血管造影のアプローチとして，経大腿動脈法が長年にわたり用いられている．しかし，圧迫止血のための長時間のベッド上安静が苦痛であり入院も必要である．そこで，ベッド上安静が不必要であり，外来患者にても行え

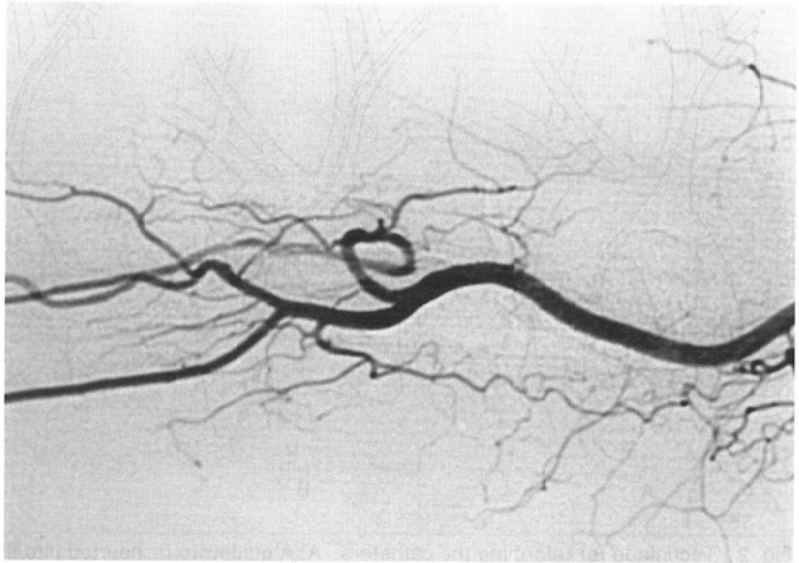

Fig. 4 A 70-year-old woman. Right brachial arteriogram obtained by the femoral approach. A guidewire could not be advanced because of the loop of the radial artery.

Table 1　Success rates of selective catheterization to bilateral common carotid arteries and vertebral arteries using five types of catheters

Catheter	Rt vertebra	Rt common	Lt common	Lt vertebra
IMA catheter	8/8 (100)	—	—	—
MS2 catheer	21/29 (72)	36/36 (100)	26/31 (84)	—
MS4 catheter	11/15 (73)	32/32 (100)	36/36 (100)	7/13 (54)
ITO catheter	—	—	—	3/8 (38)
LV catheter	—	—	—	4/5 (80)
Total success rate	40/44 (91)	68/68 (100)	62/62 (100)	14/25 (56)

Rt = right, Lt = left, vertera = vertebral artery, common = common carotid artery.
Numbers in parentheses are percentages.

る経上腕動脈法が考案された．手技も煩雑でなく，合併症の発生頻度も少なく経大腿動脈法にとって代わるものと期待されたが広く普及していないのが現状のようである．その理由の一つとして，稀にではあるが上腕動脈閉塞による手の虚血や巨大血腫形成による正中神経麻痺といった，重篤な合併症を引き起こす可能性があるからだと思われる．経上腕動脈法を行った438例中2例に上腕動脈の狭窄や解離が起こり手術を要したという報告[5]や，660例中1例に血管損傷が起こり手術を要したという報告[6]がある．上腕動脈閉塞の発生頻度は少ないものの，万が一，閉塞した場合には側副血行路がないため，人工血管による置換術等の手術が必要となる．

経橈骨動脈法の長所は，橈骨動脈と尺骨動脈は手掌でアーチ状につながっているため，橈骨動脈の閉塞が起こっても尺骨動脈が開存していれば手の虚血は免れることである．また，手根部では正中神経は橈骨動脈よりやや離れて走行するため大きな血腫を作っても正中神経麻痺を来すことが少ない．

経橈骨動脈法の短所は，細い動脈であるため攣縮が生じやすく，穿刺不能やシース抜去不能となることである．橈骨動脈肘部で橈骨動脈がループを形成(ulnar loop)していることがありカテーテルが上がらないこともある[12]．そのためガイドワイヤーを肩付近まで挿入し上腕動脈の走行に異常がないことを確かめてからシースを挿入すべきである．よって手技は経上腕動脈法に比して少し煩雑になる．

経橈骨動脈法による合併症の頻度は，6Fシースを使用した50例のうち血腫形成が2例，橈骨動脈閉塞が1例認められたとの報告[13]や，6Fシースを使用した100例のうち橈骨動脈のpseudoaneurysmが2例，脈拍消失が10例認められたとの報告[9]がある．われわれの症例においても5例(6%)に脈拍消失がみられた．本法ではある程度の頻度で脈拍消失が起こるようだ．手の虚血症状は起こさないが将来脈拍消失による何らかの不都合が起こる可能性は残る．

橈骨動脈は細いため，穿刺が難しいのではないかと懸念されるが，慣れればさほど難しいものでない．穿刺部の麻酔はペンレスを1時間前に貼ることで行っているが，穿刺針が22ゲージと細いためか痛みはほとんど訴えない．キシロカインによる局所麻酔はガイドワイヤー挿入後に行っているので，キシロカインの注射により皮膚が膨隆し，脈拍が触れにくくなることがなく穿刺しやすい．

シース抜去時の攣縮に関しては，5Fまたは6Fの側孔付シースを使用した650例中45例(7%)に橈骨動脈の攣縮が発症したが，側孔よりミリスロール3mlを噴出することにより全例解除できたという報告がある[14]．われわれは4Fと細いシースを使用しているためか橈骨動脈の攣縮を起こしたのは37歳女性の1例のみであった．若年女性では攣縮を起こす頻度が高いため注意が必要である[15]．

アダプティによる圧迫止血には，用手での圧迫止血が不要であるため検査時間の短縮が図れること，術直後より右手が使えること，尺骨動脈は圧迫されず血流が保てること，等の利点がある．再出血や血腫形成の合併症も少なく有用な圧迫止血装具である．

経橈骨動脈法の注意点として，尺骨動脈の開存を確認しておくことと，カテーテルが腕頭動脈を通過するためカテーテル周囲に付着した血栓が頭部へ飛ぶ可能性があり，十分な量のヘパリン投与が必要なことである．経上腕動脈性腹部血管造影451例にても，脳梗塞の発生は1例もなかったと報告されている[16]．

松永ら[3]による4F modified Simmonsカテーテルを用いた経右上腕動脈性選択的脳血管造影における選択的カテーテル挿入率は，右椎骨動脈20/20，右総頸動脈27/27，左総頸動脈26/27，左椎骨動脈1/1とほぼ100%である．4F modified Simmonsカテーテルの形状はMS2カテーテルとほぼ同様である．経橈骨動脈法は経上腕動脈法に比して約20cm程距離が長いだけであり，カテーテル操作に大差なくわれわれの挿入率もほぼ同様であった．右椎骨動脈への挿入率もMS2カテーテルやMS4カテーテルで十分であったが，挿入不能例でもIMAカテーテルを用いれば挿入可能となった．左椎骨動脈造影に関しては右椎骨動脈造影で十分な場合がほとんどだが，症例により左椎骨動脈造影が必要なこともある．左鎖骨下動脈より造影剤を流して撮像する方法もあるが，選択的造影に比して画質が劣るため選択的挿入が望ましい．MS4カテーテルやITOカテーテルでは折り返しの部分が短いため，左椎骨動脈起始部に届かず挿入率は38～54%

と不良であった．折り返しの部分をさらに長くしたLVカテーテルの挿入率は80％と向上した．

上行大動脈内でのシモンズ型カテーテルの形状作成法はさまざまあるが，作成が困難である場合には，今回紹介したカテーテルをいったん下行大動脈まで進め，次にカテーテルの屈曲部を上行大動脈に落ち込ませて形状を作成する方法は有用であった．しかし，大動脈の蛇行が強い症例ではガイドワイヤーを下行大動脈に進めることが難しい．Pig tailカテーテルを用いてガイドワイヤーを下行大動脈に進める方法もあるがカテーテル交換術が必要となる．今回作成した先端が大きなカーブとなっているTRAガイドワイヤーはガイドワイヤーのみで下行大動脈へと進ませることができた．

本法は経上腕動脈法と同様に，長時間のベッド上安静が必要でないため肺梗塞を起こさず有用な方法と思われる．しかし，動脈の蛇行が強い症例ではカテーテル操作が困難となりキンク等のトラブルが生じたり，検査時間も長くなるため脳梗塞発生の危険性も増してくる．高血圧症例や高齢者等，動脈の蛇行が疑われる場合には経大腿動脈法で行うなどの柔軟な選択が必要と思われる．本法による重篤な合併症の報告は今のところないが，本法に関する報告は未だ少なく今後の症例の積み重ねが必要と思われる．

結　語

1．経右橈骨動脈性選択的脳血管造影を83例行った．

2．橈骨動脈の穿刺不能例が1例，ulnar loopのためカテーテルを上げることができなかった症例が1例，橈骨動脈の攣縮によるシース抜去不能例が1例あった．穿刺部の軽度の皮下出血が6例にみられたが血腫を形成した症例はなかった．橈骨動脈脈拍消失が5例あったが，手の虚血症状は起きなかった．

3．選択的カテーテル挿入成功率は，右椎骨動脈91％，右総頸動脈100％，左総頸動脈100％，左椎骨動脈56％と良好であった．

4．本法は，経上腕動脈法にて起こり得る上腕動脈閉塞による手の虚血や，巨大血腫形成による正中神経麻痺という重篤な合併症の危険性がなく，有効な方法と考えられる．

文　献

1) Hicks ME, Kreipke DL, Becker GJ, et al: Cerebrovascular disease: Evaluation with transbrachial intraarterial digital subtraction angiography using a 4-F catheter. Radiology 161: 545–546, 1986
2) 東保　肇，小林敬典，唐澤　淳，他：外来患者に対する経腕動脈選択的脳血管造影法の有用性(第1報)．臨放　32：665–668，1987
3) 松永尚文，林　邦昭，上谷雅孝，他：経上腕動脈性選択的脳血管Intra-arterial digital subtraction angiographyの検討．日本医放会誌　48：570–578，1988
4) 内野　晃，石野洋一，大野正人：脳血管病変における右上腕動脈経由の選択的動注DSA(第2報)．画像診断　8：1361–1365，1988
5) Barnett FJ, Lecky DM, Freiman DB, et al: Cerebrovascular disease: Outpatient evaluation with selective carotid DSA performed via a transbrachial approach. Radiology 170: 535–539, 1989
6) Gritter KJ, Laidlaw WW, and Peterson NT: Complications of outpatient transbrachial intraarterial digital subtraction angiography. Radiology 162: 125–127, 1987
7) Heenan SD, Grubnic S, Buckenham TM, et al: Transbrachial arteriography: Indication and complications. Clinical Radiology 51: 205–209, 1996
8) Kiemeneij F and Laarman GJ: Percutaneous transradial artery approach for the coronary artery stent implantation. Cathet Cardiovasc Diagn 30: 173–178, 1993
9) Kiemeneij F, Laarman GJ, and Melker E: Transradial artery coronary angioplasty. Am Heat J 129: 1–7, 1995
10) Al-Kutoubi A, De Jode M, and Gibson M: Radial artery approach for outpatient peripheral arteriography. Clinical Radiology 51: 110–112, 1996
11) Cowling MG, Buckenham TM, and Belli AM: The role of transradial diagnostic angiography. Cardiovasc Intervent Radiol 20: 103–106, 1997
12) 斎藤　滋：TRI新しいPTCAの方法．61-63，1997，三輪書店，東京
13) 藤田　勉，腰山博昭，上北和美：Transradial artery coronary stent implantation 50症例の検討．心血管インターベンション　11：433–438，1996
14) 守屋隆浩，坂井秀章，原田　敬，他：Radial Spasmの検討．心血管インターベンション　13：217，1998
15) 来野晴夫，岸川　高，工藤　祥，他：経上腕動脈性DSAにおける穿刺部位spasmの検討．日本医放会誌　47：323–325，1987
16) 武藤晴臣，松岡俊一，大田岳樹，他：経左上腕動脈的腹部血管造影法の臨床的有用性に関する検討．日本医放会誌　56：846–854，1996