The University of Osaka
Institutional Knowledge Archive

Title	Fitz-Hugh-Curtis syndrome : CT所見の検討
Author(s)	吉武, 忠正; 西江, 昭弘; 松浦, 隆志 他
Citation	日本医学放射線学会雑誌. 2003, 63(6), p. 303-307
Version Type	VoR
URL	https://hdl.handle.net/11094/18315
rights	
Note	

The University of Osaka Institutional Knowledge Archive : OUKA

https://ir.library.osaka-u.ac.jp/

The University of Osaka

Fitz-Hugh-Curtis syndrome：CT所見の検討

吉武　忠正[1)]　西江　昭弘[2)]　松浦　隆志[1)]　高橋　信[1)]　吉満　研吾[2)]
入江　裕之[2)]　相部　仁[2)]　田嶋　強[2)]　篠崎　賢治[2)]　中山　智博[2)]
柿原　大輔[2)]　本田　浩[2)]

1)国家公務員共済組合連合会浜の町病院放射線科
2)九州大学大学院医学研究院臨床放射線科学

Fitz-Hugh-Curtis Syndrome: analysis of CT findings

Tadamasa Yoshitake, Akihiro Nishie, Takashi Mtsuura, Shin Takahashi, Kengo Yoshimitsu, Hiroyuki Irie, Hitoshi Aibe, Tsuyoshi Tajima, Kenji Shinosaki, Tomohiro Nakayama, Daisuke Kakihara and Hiroshi Honda

Fitz-Hugh-Curtis syndrome (FHCS) is a condition with right upper quadrant pain in association with pelvic inflammatory disease. Invasive procedures such as laparoscopy or laparotomy were indispensable to definite diagnosis of FHCS, and no more useful methods in radiological diagnosis of FHCS has been reported until now. In this present study abdominal enhanced-CT findings were analysed retrospectively in eight cases diagnosed clinically as FHCS. We focused on hepatic capsular enhancement, which was identified on early phase in all cases and on delayed phase in five. Moreover, hepatic capsular enhancement was detected at the anterior surface of medial segment and the lateral aspect of right lobe in all cases, while at the anterior surface of lateral segment in five cases. These findings, which disappeared on follow-up CT after treatment, were thought to reflect "acute" perihepatitis. Abdominal enhanced CT, especially on early phase, is suggested to be a non-invasive, useful modality for the diagnosis of FHCS. When hepatic capsular enhancement is identified in the interpretation of abdominal enhanced CT images in sexually active women who have right upper abdominal pain, we should suspect the possibility of FHCS and examine gynecological findings or the value of IgA and IgG antibodies for Chlamydia trachomatis.

Research Code No.: 514.1

Key words: Perihepatitis, Pelvic inflammatory disease, Abdominal pain, Chlamydia

Received Dec. 26, 2002; revision accepted Apr. 10, 2003

1) Department of Radiology, Hamanomachi Hospital
2) Department of Clinical Radiology, Kyushu University

別刷請求先
〒812-8582　福岡市東区馬出3-1-1
九州大学大学院医学研究院臨床放射線科学
西江　昭弘

はじめに

Fitz-Hugh-Curtis syndrome (FHCS) は，骨盤内感染症に肝周囲炎と右上腹部痛を伴った病態である．1930年代にCurtisが淋菌性骨盤内感染症の患者の開腹手術時に肝前表面と腹壁間の癒着の存在を示し[1)]，Fitz-Hughが右季肋部の急性淋菌性腹膜炎を報告した[2)]ことから，この症候群が提唱されることとなった．本疾患はテトラサイクリンやエリスロマイシンなどの抗生物質の内服により完治する良性疾患であるため，可能な限り非侵襲的な検査にて診断されることが望ましい．過去において，超音波検査や上腹部CTにてviolin-string appearanceや肝周囲のfluid collectionが同定されたという報告もある[3)-5)]が，一般にFHCSの画像診断は困難と考えられており，これまでまとまった画像所見の報告はない．今回われわれは右上腹部痛と血清学的な所見から臨床的にFHCSと考えられた8例の上腹部造影CT所見をもとに，FHCSの画像的診断の可能性について検討した．

対象と方法

対象は1999年1月から2001年6月までに国家公務員共済組合連合会浜の町病院（福岡市）の内科，または婦人科を受診し，Fitz-Hugh-Curtis syndrome (FHCS) と診断された8例である．年齢は19～34歳（平均25.8歳）で全例に右上腹部痛が認められた．そのうち3例は，骨盤内感染症と診断された．内訳は，子宮頸管分泌物からPCR法によりChlamydia Trachomatis (ChT) が検出された症例が1例，同様に子宮頸管分泌物からChT抗原が検出された症例が1例，腹水中のChT IgA，IgGが検出された症例が1例である．他の5症例中3例については，婦人科医の診察にて明らかな異常所見は確認されていない．残りの2例では，明らかな下腹部症状は見られなかった．ただし，8例全例で血清中のChT IgA，IgGが高値であり，右上腹部痛を伴っていることから臨床的にFHCSと診断された．初診時の採血データとして白血球数とC-reactive protein (CRP) 値が記録された．白血球数は7400～14800/ml，またCRP値は0.5～14.1mg/dlであったが，全例で白血球数あるいはCRP値の異常が見られた．

レボフロキサシンやエリスロマイシンの投与により，1～2週間後にはこれらの値は低下あるいは正常化し，右上腹部痛も消失した．

急性胆嚢炎，胆石，急性腎盂炎，膵炎などの除外診断のため，全例に上腹部造影CT(2相性のhelical scan)が施行された．撮像装置は東芝X-vigor scannerを使用し，CT断層画像(スライス厚7mm，ヘリカルピッチ1：1，再構成間隔1cm)が得られた．撮像タイミングとしては，power injecterを用いてイオパミドール(61.2% 300mgI/ml)100mlを2ml/secの速度で静注開始後，45secで早期相を撮影し，240 sec後に遅延相を撮影した．骨盤部の撮影は6例で追加され，また，治療後のfollow-up CTが2例で施行された．なお，CT撮影は症状発現から1～22日(平均6.5日)後に，follow-up CTは治療開始後，4週および5週後に施行された．

CT所見は，臨床情報が全く知らされていない2名の放射線科医が，おのおの独立して解析した．おのおのの評価が異なる場合は，合議にて決定した．評価項目としては肝被膜の増強に注目し，早期相および遅延相での局所的濃染の有無および局所的濃染の部位について検討した．後者に関しては，以下のように肝被膜を分割し検討を行った．左門脈臍部レベルの断面で(1)内側区前面，(2)右葉外側面，(3)右葉内側面，(4)尾状葉周囲，(5)外側区後面，(6)外側区前面の6区域に分割し，さらに区域(3)の尾側スライス，右腎中極レベルを(7)と定義した．(1)と(2)は中肝静脈の走行によって，また(1)と(6)は肝鎌状靱帯にて明瞭に境界される．(5)は(4)と(6)の間の領域で，(2)と(3)は右葉の最も背側部を境界に分割される．そのシェーマをFig. 1に示す．

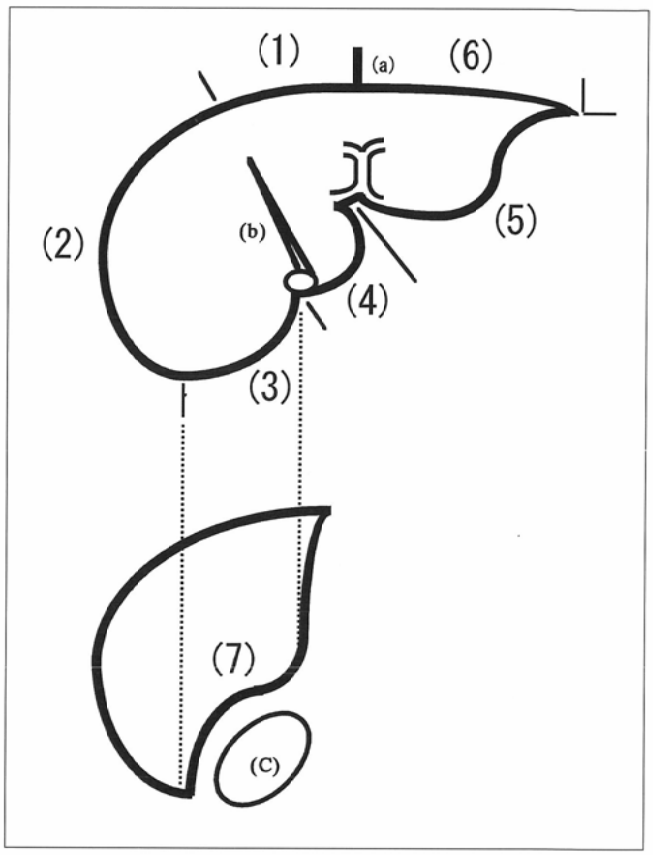

Fig. 1 Segmental classification of hepatic capsule. The upper figure shows a CT section at the level of umbilical portion, and the lower one at the caudal level including Morison's pouch. (a), (b), and (c) indicate hepatic falciform ligament, middle hepatic vein, and right kidney, respectively. Area (1) and (2) was divided by middle hepatic vein, while area (1) and (6) by hepatic falciform ligament. Area (4) represents hepatic capsule around the caudate lobe. Area (5) is the posterior aspect of lateral segment between (4) and (6). Area (2) indicates the lateral aspect of right lobe and is differentiated from area (3) by the most posterior site of right lobe.

結　果

全8症例のCT所見をTable 1に示す．

局所的濃染の有無に関しては，早期相における肝被膜の増強は8症例全例に，また遅延相でも5例に認められた(Fig. 2A, B)．遅延相で認められた肝被膜の増強は，早期相で増強された部位に一致していた．すべての症例で薄い被膜濃染が認められたが，Case 1，5，8では一部に厚い帯状の濃染が見られた(Fig. 3A)．

Fig. 1で分割された区域を基に局所濃染の部位を評価すると，区域(1)，(2)においては全例で被膜濃染が認められた．区域(6)では8例中5例に被膜濃染が見られた(Fig. 3B)が，区域(3)，(4)，(5)，(7)では全例に認められなかった．

肝周囲にはCT上，腹水や線維性変化の存在を認めなかった．また，治療後follow-up CTが施行された2例においては，上記の所見は消失していた(Fig. 4A, B)．

考　察

Fitz-Hugh-Curtis syndrome(FHCS)は，若い性的活動期の女性に発症し，Neisseria gonorrhoeae(NG)やChlamydia trachomatis(ChT)が起炎菌として報告されている．右上腹部痛を有する若い女性で，骨盤内感染症の存在が疑われる場合には重要な鑑別診断の一つである．疼痛の原因は，肝周囲炎による肝被膜あるいは腹膜への刺激によるものと考えられ，肝周囲炎の病理学的形態は急性期と慢性期に分類される．急性期には肝表面の軽度の滲出性炎症が認められ，肝被膜の充血や点状出血および線維素性滲出を伴う[6]．一方，慢性期になると肝表面と腹壁間にバンド状の癒着が認められ，本所見はviolin-string appearanceとして報告されている[6]．急性期，慢性期ともに診断を確定されるためには腹腔鏡や開腹下に肝被膜の病変から直接，NGやChTを同定することが必要であるが，慢性期にはviolin-string appearanceが認められれば，FHCSと判定してもよい．しかしながら，臨床的には腹腔鏡や開腹までは至らず，NGやChTに感染していることが婦人科的，あるいは血清学的に証明され，右上腹部痛を伴っていた場合に本疾患が疑われ，抗生物質投与後の治療効果から診断されることが多い．良性の疾患であるため，侵襲的な検査は避けられるべきである

Table 1　CT findings about hepatic capsular enhancement

Case[a]	Hepatic capsular enhancement[b]								
	Early Phase	Delayed Phase	Area						
			(1)	(2)	(3)	(4)	(5)	(6)	(7)
1	+	+	+	+	−	−	−	+	−
2	+	+	+	++	−	−	−	+	−
3	+	−	+	+	−	−	−	−	−
4	+	+	+	+	−	−	−	+	−
5	+	−	+	+	−	−	−	+	−
6	+	−	+	+	−	−	−	−	−
7	+	+	+	+	−	−	−	+	−
8	+	+	+	+	−	−	−	−	−

a: The underlined number indicates cases with definite pelvic inflammatory disease.
b: The presence and degree of hepatic capsular enhancement was evaluated in each case.
++: strong enhancement, +: definite enhancement, −: no definite enhancement

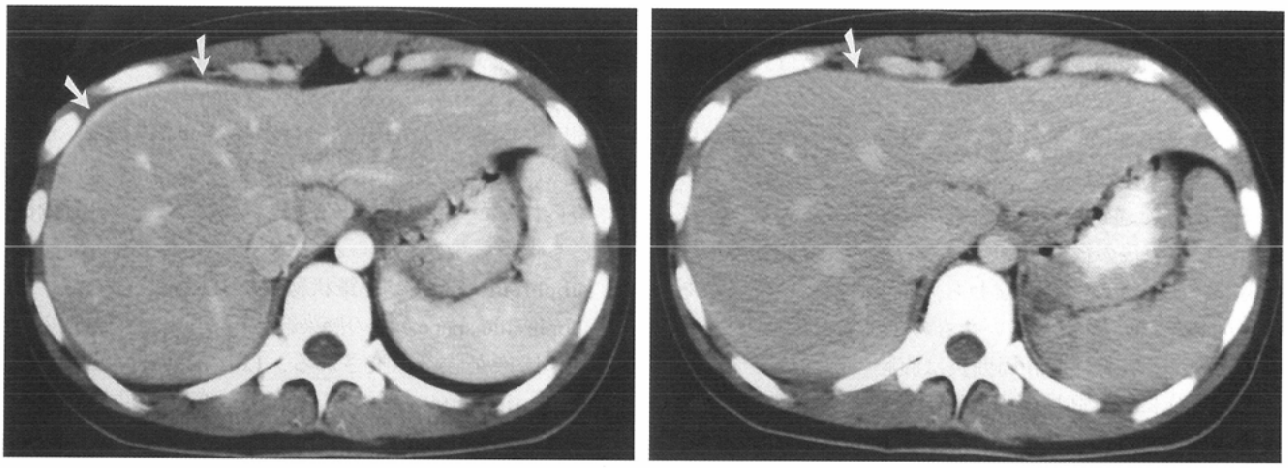

Fig. 2　Abdominal enhanced CT in 19-year-old woman (case 2).
A：Early phase. Hepatic capsular enhancement is identified at the surface of medial segment and right lobe (arrows).
B：Delayed phase. Capsular enhancement at the surface of medial segment still remains (arrow).

A | B

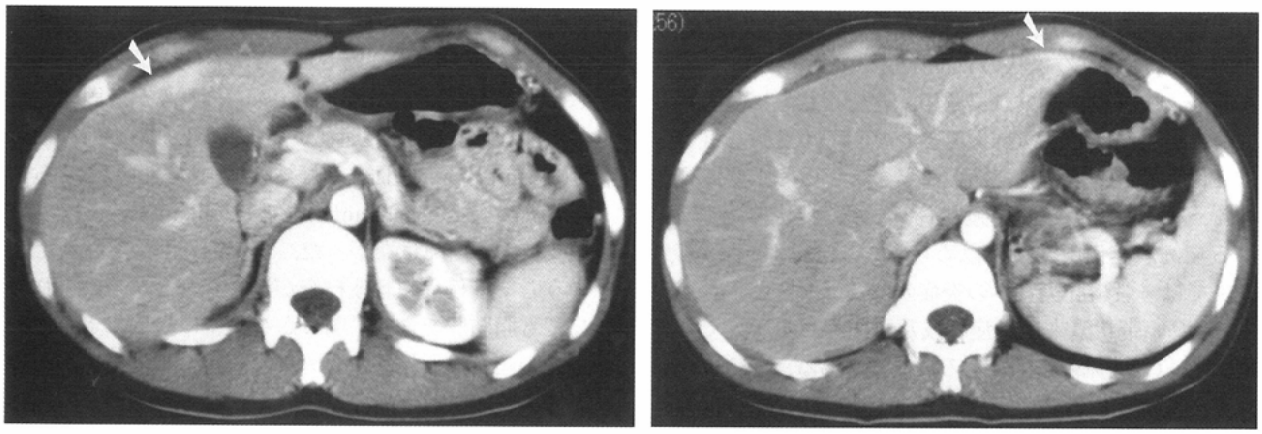

Fig. 3　Abdominal enhanced CT on early phase in 22-year-old woman (case 1).
A：The capsular enhancement seemed to extend into hepatic parenchyma, resulting in forming thick enhanced lesion along hepatic capsule (arrow).
B：Hepatic capsular enhancement is seen at the anterior surface of lateral segment as well as at the surface of right lobe (arrow).

A | B

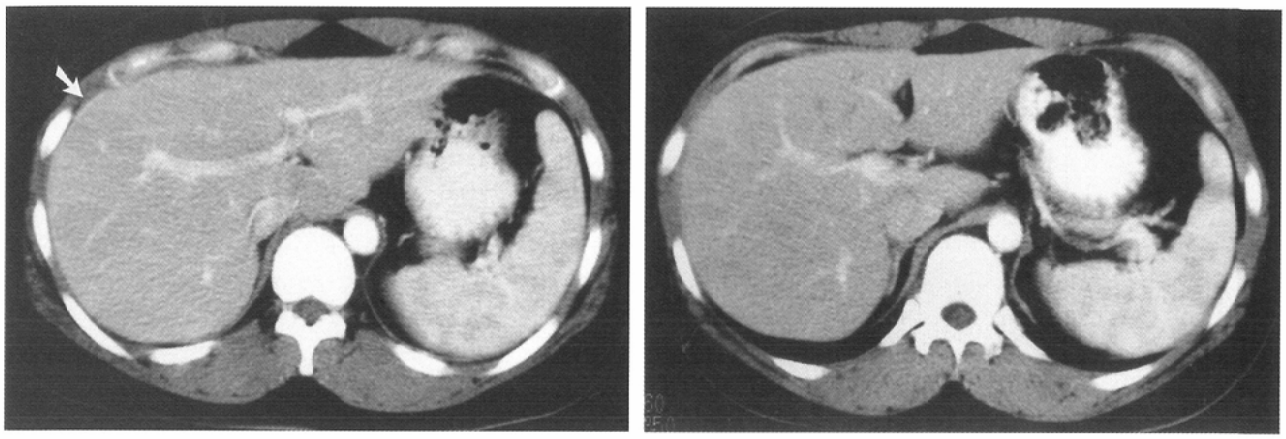

Fig. 4 Abdominal enhanced CT on early phase in 31-year-old woman (case 3).
A：Before administration of antibiotics hepatic capsular enhancement is identified at the surface of right lobe (arrow).
B：After treatment the enhancement disappeared on follow-up CT scan.

A | B

が，最も主要な点は右上腹部痛を主訴とする若年女性では本疾患を疑うことである．この点で，一般的に行われているCTで，本疾患を示唆する所見が得られたことは，臨床的に極めて重要と考えられる．

われわれが検討した8例全例に二相性のヘリカルCTの早期相で肝被膜が濃染していた．肝被膜の濃染は均一であり，うち5例で遅延相での遷延性濃染を伴っていた．これらの所見は治療後の経過観察では認められず，FHCSの治癒とともに消失していた．すなわち，右上腹部痛の原因である肝周囲炎をCTが描出していたものと考えられる．

FHCSにおける急性期肝周囲炎は腹膜の滲出性炎症であり，この炎症に伴う肝被膜の血流の増加を早期相が，また炎症に伴う線維性の変化を遅延相が表しているものと考えられる．Haightらは，FHCS患者の上腹部CTにおいて肝前面と腹壁の間に線状の軟部陰影を報告している[4]が，この症例では症状出現からCT撮影までの期間が1カ月以上であり，慢性期のFHCSに認められるviolin-string appearanceが，CT上肝周囲のバンド状の線維性構造物として認められたものと思われる．一方，われわれの症例では，全例において肝前面と腹壁間の線状の軟部陰影は認められなかった．むしろ，肝被膜の濃染が早期相，遅延相ともに認められた．症状が出現してからCT撮影までの平均日数が6.5日であることは，急性期の所見であることを裏付ける重要な根拠である．また，肝被膜の増強に沿って厚く帯状に淡く増強される症例が8例中3例に認められた．FHCSにおける肝周囲炎では一般に肝実質への炎症の波及はないとされている[7]が，厚い帯状濃染は炎症の波及を疑わせる所見であり，随伴するCT所見の一つである可能性がある．このような所見を呈した3例においても，採血上明らかな肝機能異常は指摘されなかったが，炎症を起こしている範囲が狭いために，全体の肝機能異常として反映されなかった可能性も考えられる．

また，局所的濃染の部位による検討では，内側区前面および右葉外側面では全例に被膜濃染が認められた．同区域はright subphrenic spaceに面しており，right paracolic gutterを介して容易に骨盤内と交通している[8]．区域(3)の濃染は全例で認められなかったが，同部位は解剖学的な“bare area”に一致すると考えられ，骨盤内感染症が上行性に進展し肝周囲炎を誘発している可能性が強く示唆される．ただし，区域(7)を占めるMorison's pouchでは被膜濃染は全例で認められなかった．また，8例中5例において，外側区前面にも被膜濃染が認められた．Left subphrenic spaceはright subphrenic spaceと肝鎌状靱帯にて境界されており，right subphrenic spaceからの感染経路は考えにくく，他の経路からの感染が強く示唆される．Left subphrenic spaceはleft paracolic gutterを介して骨盤内と交通が可能であるが，phrenicocolic ligamentの存在のためその交通が阻害される[8]．肝内側区や右葉と比較して被膜濃染を呈する頻度が低いのはこのためかもしれない．局所的濃染部位の検討により，FHCSの骨盤内感染症からの進展経路としては，やはりintraperitoneal pathwayが考えられる．

FHCSの診断においては超音波検査の有効性を提唱する報告も散見される．Van Dongenらは超音波検査にてviolin-string appearanceが観察された2症例を報告し[3]，Shoenfeldらはright anterior extrarenal tissueの厚みが肝周囲炎の症例で増加していることを示した[9]．ただしわれわれの検討ではMorison's pouchに面した肝被膜増強は全例で認められず，超音波検査上のright anterior extrarenal tissueの厚みの増加を支持する所見はなかった．また，今回検討された8症例のうち7症例で超音波検査が施行されたが，いずれの症例にても脂肪肝を含め，明らかな異常は指摘できなかった．上記の超音波所見は検査医が疑わなければ指摘が困難な所見であり，上腹部痛の原因検索としてルーチンに施行される検査では発見が難しい可能性もある．その点，CT検査は客観性が高い検査である．ごく最近，Tsubukuらの症例報告が発表された[10]が，過去には造影CTがFHCSの診断に有用であるとのまとまった報告はなされていない．

肝被膜濃染を呈する鑑別診断としては，arteriorportal

shuntや肋骨による圧排などが考えられる．arteriorportal shuntについては，多くの肝区域をまたぐような幅の広い被膜下に限局した濃染を呈することは考えにくい．本症例ではarteriorportal shuntを起こしやすい基礎疾患としての肝硬変やウイルス性肝炎は認められず，また門脈閉塞の原因となるような腹部手術歴もなかった．肋骨の圧排による偽病変では，門脈環流の低下を来すが動脈血流の増加は伴わない場合が多く，造影CTではむしろ低吸収域として描出される[11]．さらに圧排に伴う肝の輪郭の変形も全例で認められなかった．したがって，肋骨による圧排が本症例で見られる被膜下濃染の原因とは考えにくい．

本論文の限界としては，組織学的または細菌学的に肝周囲炎が証明されていないこと，およびfollow-up CTが施行された症例数が少ないことが挙げられる．

以上，FHCSに随伴する肝周囲炎(急性期)のCT所見について報告した．二相性の造影ヘリカルCTにて，内側区前面および右葉外側面の早期における肝被膜濃染が特徴的な所見であることが示唆された．右上腹部痛を有する若年女性で，肝被膜の増強を認めた場合には本疾患を疑い，婦人科的な検索あるいはChT IgA，IgGなどの検索を施行することが重要と考えられる．

文　献

1) Curtis AH: A cause of adhesions in the right upper quadrant. JAMA 94: 1221–1222, 1930
2) Fitz-Hugh T, Jr.: Acute gonococcic peritonitis of the right upper quadrant in women. JAMA 102: 2094–2096, 1934
3) van Dongen P.W.J.: Diagnosis of Fitz-Hugh-Curtis syndrome by ultrasound. Eur J Obstet Gynecol Reprod Biol 50: 159–162, 1993
4) Haight JB and Ockner SA: Chlamydia trachomatis perihepatitis with ascites. Am J gastroenterol 83: 323–325, 1988
5) Romo LV and Clarke PD: Fitz-Hugh-Curtis syndrome: Pelvic inflammatory disease with an unusual CT presentation. J Comput Assist Tomogr 16: 832–833, 1992
6) Lopes-Zeno JA, Keith LG, and Berger GS: The Fitz-Hugh-Curtis syndrome revisited: Changing perspectives after half a century. J Reprod Med 30: 567–582, 1985
7) 酒井浩徳，名和田新：Fitz-Hugh-Curtis症候群．別冊　日本臨床　肝・胆道系症候群　肝臓編(下巻)；430–433，1995
8) Brant WE: The gastrointestinal tract 22 Abdomen and Pelvis. Fundamentals of diagnostic radiology 661–681, 1994
9) Schoenfeld A, Fisch B, Cohen M, et al: Ultrasound findings in perihepatitis associated with pelvic inflammatory disease. J Clin Ultrasound 20: 339–342, 1992
10) Tsubuku M, Hayashi S, Terahara A, et al: Fitz-Hugh-Curtis syndrome: Linear contrast enhancement of the surface of the liver on CT. J Comput Assist Tomogr 26: 456–458, 2002
11) Yoshimitsu K, Honda H, Kuroiwa T, et al: Pseudolesions of the liver possibly caused by focal rib compression: analysis based on hemodynamic change. AJR 172: 645–649, 1999