The University of Osaka
Institutional Knowledge Archive

Title	鞍上部腫瘤におけるメトリザマイド脳槽造影ならびにメトリザマイドCTの診断的価値に関する研究
Author(s)	内野, 晃
Citation	日本医学放射線学会雑誌. 1985, 45(8), p. 1104-1120
Version Type	VoR
URL	https://hdl.handle.net/11094/18333
rights	
Note	

The University of Osaka Institutional Knowledge Archive : OUKA

https://ir.library.osaka-u.ac.jp/

The University of Osaka

日本医放会誌：45（8），1104—1120，1985（昭60）

鞍上部腫瘤におけるメトリザマイド脳槽造影ならびにメトリザマイドCTの診断的価値に関する研究

九州大学医学部放射線科学教室（指導：松浦啓一教授）
内　野　　晃

（昭和60年3月13日受付）
（昭和60年5月17日最終原稿受付）

Metrizamide Cisternography and Metrizamide CT Cisternography in Suprasellar Masses; Their Diagnostic Value

Akira Uchino
Department of Radiology, Faculty of Medicine, Kyushu University
(Director: Prof. Keiichi Matsuura)

Research Code No. : *503*

Key Words : *Metrizamide cisternography, Metrizamide CT cisternography, Suprasellar mass, Pituitary tumor*

Ninety patients with suprasellar masses were evaluated by metrizamide cisternography (MC) with or without metrizamide CT cisternography (MCTC). Included were 54 cases with pituitary tumors, 12 with meningiomas arising from the tuberculum sellae, 10 with craniopharyngiomas, and 14 with other rare suprasellar masses.

The author established a "Height × Length Index (HLI)" as a parameter of size of suprasellar masses on MC, in the mid sagittal plane. Non-functioning pituitary adenomas were larger than hormone-producing pituitary adenomas. Most meningiomas were of moderate size, and most craniopharyngiomas were larger than other suprasellar masses. Some of the large masses were poorly visualized on MC; however, nearly all masses were well visualized on MCTC.

Pituitary tumors and craniopharyngiomas had smooth surfaces, but, the surfaces of meningiomas were rough. Eleven per cent of pituitary tumors, 25% of meningiomas, and 50% of craniopharyngiomas were lobulated and were relatively large. Most pituitary tumors were hemispherical or spherical; meningiomas were relatively flat; and craniopharyngiomas were relatively tall. The centers of the pituitary tumors were just above the diaphragma sellae. The centers of meningiomas were located anterior to and the centers of craniopharyngiomas were slightly posterior to the centers of pituitary tumors.

The above characteristics facilitated the differential diagnosis of pituitary tumors, meningiomas, and craniopharyngiomas using MC or MCTC. However, a Rathke's cleft cyst and a granuloma mimicked small pituitary tumors. Another Rathke's cleft cyst and granuloma simulated craniopharyngiomas. Chordomas and a mucocele of the sphenoid sinus mimicked pituitary tumors having inferior extensions.

It was concluded that MC with or without MCTC is useful not only for detecting, but also for differentiating suprasellar masses. When a mass is poorly visualized on MC, MCTC is indicated.

現　九州労災病院放射線科

I. 緒　言

過去に脳脊髄液腔の水溶性造影剤として試用されたいくつかの薬剤は，いずれもその高張性のために強い神経毒性を有し，ほとんどが臨床的に応用されるに至らなかった．もっぱら陰性造影剤（気体）や油性造影剤が用いられてきたが，それらにも副作用や画質の面などの難点が少なからずあった．そこに，非イオン性で低浸透圧の水溶性造影剤 metrizamide（Amipaque）がノルウェーで開発され，脳脊髄液腔の造影剤としての安全性と有用性が報告された[1)~8)]．本邦においては1976年より一部の施設において臨床治験が開始され，その安全性と有用性が再確認されて[9)~15)]，1980年10月より脳脊髄液腔への使用が認可された．現在本邦にて認可使用されている唯一の陽性造影剤である．

鞍上部腫瘤の放射線診断におけるメトリザマイド脳槽造影（metrizamide cisternography，以下MCと略す）ならびにメトリザマイドCT（metrizamide CT cisternography，以下MCTCと略す）の有用性についての報告はすでに多い[5)12)16)~23)]．しかし，従来の報告は下垂体腫瘍の存在診断に関して有用であったということがほとんどであり，鑑別診断などの質的診断能について言及した報告はほとんどない[24)]．

著者は鞍上部腫瘤に対してMCを施行した90例について，全例のMC所見と63例のMCTC所見をretrospectiveに分析し，それらの主として質的診断能についての有用性を検討したので報告する．

II. 研究対象

1978年3月より1984年8月までの6年6カ月間に九州大学附属病院放射線科にてMCを施行した症例のうち，鞍上槽内に腫瘤が存在して，手術または臨床的（内分泌学的や放射線治療効果等）に確定診断された90例を検討の対象とした．90例中12例は再発例であった（Table 1）．

下垂体腫瘍の鞍上進展が54例で過半数を占めた．本研究では便宜上，鞍結節と後床突起を結ぶ線から上方へ5mm（拡大率を補正後）以上の突出のあるものを鞍上進展とした．よって，5mm以下のわずかな膨隆は検討対象に含まれていない．下垂体腫瘍の内訳は，腫瘍をホルモン産生能によって分類すると，無機能腺腫21例，プロラクチン（PRL）産生腺腫12例，成長ホルモン（GH）産生腺腫11例，副腎皮質刺激ホルモン（ACTH）産生腺腫1例，腺癌1例，再発例8例であった．PRL産生腺腫とは，臨床的にForbes-Albright症候群を呈した症例の他に，プロラクチン基礎値が100 ng/ml以上の嫌色素性腺腫を含めた[25)]．

髄膜腫の12例はすべて鞍結節より発生したものであった．頭蓋咽頭腫は10例で，再発の2例を除く8例中7例が成人例であった．他の9疾患はいずれもそれぞれ2ないし1例であった．15歳未満の小児例は頭蓋咽頭腫，再発性頭蓋咽頭腫，胚腫，くも膜のう胞，視神経膠腫の各1例の計5例であった．

Table 1　Cases investigated

	MC*	MC* and MCTC**	Total
Pituitary Tumors	15	39	54
Non-Functioning Adenoma	(8)	(13)	(21)
PRL-Producing Adenoma	(4)	(8)	(12)
GH-Producing Adenoma	(1)	(10)	(11)
ACTH-Producing Adenoma		(1)	(1)
Adenocarcinoma	(1)		(1)
Recurrent Tumor	(1)	(7)	(8)
Meningioma (Tuberculum Sellae)	4	8	12
Craniopharyngioma	5	5	10
Recurrent Tumor	(1)	(1)	(2)
Rathke's Cleft Cyst		2	2
Granuloma		2	2
Germinoma		2	2
Chordoma	1	1	2
Epidermoid		2	2
Recurrent Tumor		(1)	(1)
Arachnoid Cyst		1	1
Optic Glioma	1		1
Mucocele of Sphenoid Sinus		1	1
Metastatic Medulloblastoma	1		1
Total	27	63	90

*MC…Metrizamide Cisternography
**MCTC…Metrizamide CT Cisternography

III. 研究方法

MCは全例Mimer III（シーメンス社製）にて施行した．坐位にて腰椎穿刺後，固定椅子を前方へ回転させて，約15°の腹臥位逆傾斜とし，3.75gの造影剤を170ないし210mgI/mlの濃度でくも膜下腔に注入した．造影剤の量は小児では体格に応じて減量した．透視下に造影剤の頭蓋内流入を確認後，ただちに側面の多層断層（5mm間隔，10枚）を撮影した．次いで側面の単純写真，前額面断層（5枚）および正面の単純写真を撮影し，必要に応じて追加した．

MCTCは当初EMI-1010で行ったが，1979年10月以後の63例ではAS&E450（Pfeizer）またはTCT-60A（東芝）を用いた．MCに引き続いて（すなわち造影剤注入後約1時間で）スキャンを開始した．AS & E450およびTCT-60Aでは，スライス幅2mmで眼窩耳孔線にほぼ平行にスキャンし，矢状および前額断の再構成画像を作成した．

本研究ではこれらのフィルムのうち，MCの側面正中断層像（90例）とAS&E450ないしはTCT-60AによるMCTCの正中矢状再構成像（63例）を主として用いて，腫瘤の前後方向および上下方向の形態を詳細に分析した．MCの前額面断層像では，鞍上槽内に腫瘤による陰影欠損像を指摘できても，その辺縁が明瞭に描出されることは少なく，表面の性状診断に耐え得る例が少なかったため，

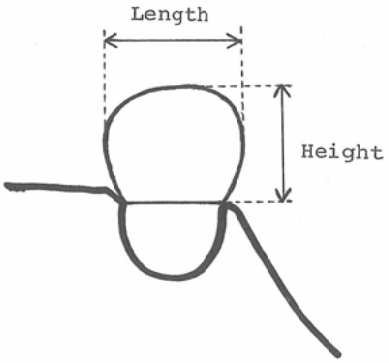

Fig. 1 Measurement of vertical and anteroposterior diameters (Height and Length) of suprasellar masses on MC.

側面断層像の分析における参考程度にとどめた．MCTCの水平断面像や前額断面の再構成像もMCとの対比から参考程度にとどめた．

検討は，まず腫瘤の大きさを測定した．Fig. 1に示すように，MCの矢状断面において，鞍結節と後床突起を結ぶ線（ほぼ鞍隔膜に相当）からの腫瘤の高さ（Height）と前後径（Length）を測定した．測定にはノギスを用い，Mimer IIIの拡大率を補正するために，測定値に0.7を乗じてmm単位で求めた．次いで，補正した数値を用いてHeight×Length Index（mm²）（以下HLIと略す）を求めた．腫瘤の多くは類円形ないしは半円形であり，円形でも半円形でもその面積はHLIに

Table 2 Height x Length Index(HLI) of pituitary tumor

HLI(mm²)	Non-Functioning Adenoma	PRL-Producing Adenoma	GH-Producing Adenoma	ACTH-Producing Adenoma	Adeno-Carcinoma	Recurrent Tumor	Total
~100	1	3	2				6
101~200		5	2	1			8
201~300	1						1
301~400	5		1				6
401~500	1	1				1	3
501~600	1	1					2
601~	4						4
Not Measured Because of							
a) Destroyed Sella	4	2	1		1	3	11
b) Poorly Visualized Mass	3		2			1	6
c) Both a) and b)	1		3			3	7
Total	21	12	11	1	1	8	54

$\pi/4$を乗じると求められるため，側面像における腫瘤の大きさはほぼHLIに相関すると考え，HLIを腫瘤の大きさのおよその目安とした．ただし，トルコ鞍が破壊されて基準線が設定できない例，腫瘤の描出が全周の1/2以下の例および鞍隔膜に腫瘤が接していない例では測定できなかった．

次いで，腫瘤の大きさと存在診断能との関係を求めた．さらに，腫瘤の形態上の特徴により，質的診断が可能か否かを検討した．

IV．研究結果

1．腫瘤の大きさ

1）下垂体腫瘍（Table 2）

54例中24例（44%）ではHLIが測定できなかった(Fig. 2). HLIが200以下は14例で，無機能腺腫はわずかに1例（7%）のみであった．この1例は頭痛を主訴に頭蓋単純写真を撮影し，トルコ鞍の拡大を指摘されて偶然発見された症例であった．また，HLIが201以上の16例中12例(75%)が無機能腺腫であり，無機能腺腫はホルモン産生腺腫に比して大きい傾向にあった(Fig. 3, 4)．しかし，PRL産生腺腫やGH産生腺腫に大きいものやトルコ鞍の破壊のみられる例も少なくなかった．腺癌の1例と再発例の8例中6例を含む18例

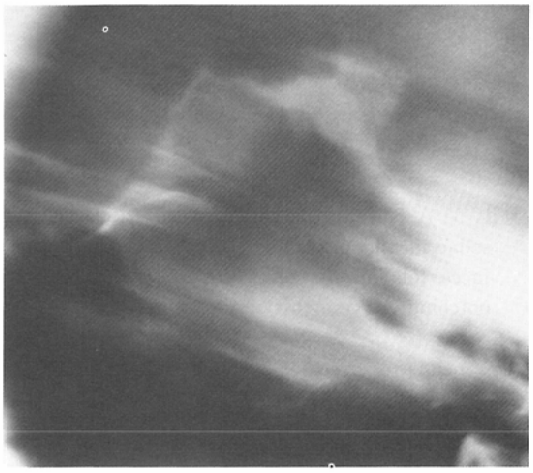

A

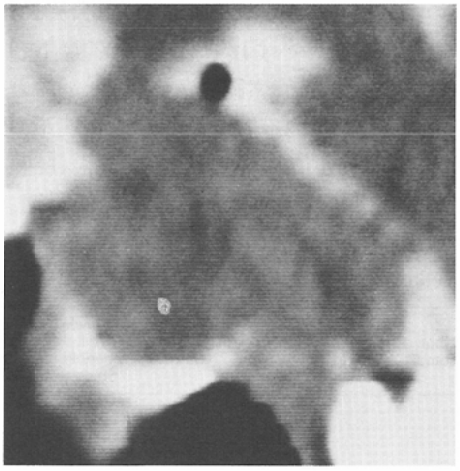

B

Fig. 2　A 54-year-old woman with a non-functioning pituitary adenoma.
A. Midline sagittal tomography during metrizamide cisternography (MC). The sella is completely destroyed and there is a mass in the suprasellar region having a smooth surface, no lobulation and no notching.
B. Mid sagittal reconstruction of metrizamide CT cisternography (MCTC). There is an isodense mass in the sphenoid sinus and suprasellar region.

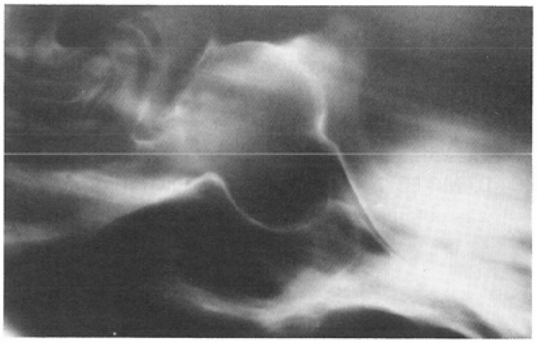

A

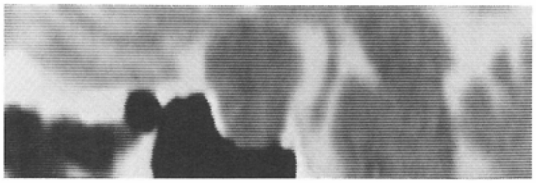

B

Fig. 3　A 61-year-old woman with a non-functioning pituitary adenoma.
A. MC. The HLI is 418. There is an intrasellar tumor with moderate suprasellar extension having a smooth surface, no lobulation and no notching.
B. MCTC. No significant additional information was obtained using this modality.

A

B

Fig. 4 A 64-year-old man with a growth hormone-producing pituitary adenoma.
A. MC. The HLI is 84. There is an intrasellar tumor with mild suprasellar extension, smooth surfaces, no lobulation and no notching.
B. MCTC. No significant additional information was obtained using this modality.

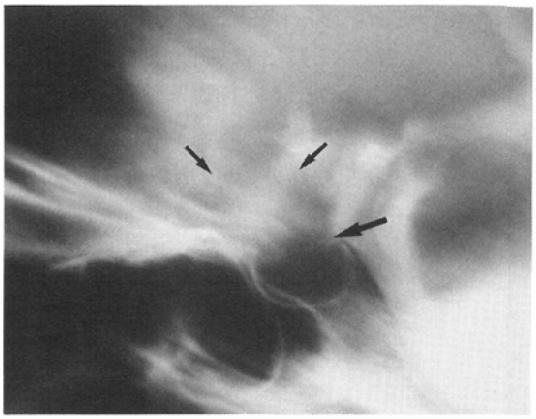

Fig. 5 A 55-year-old woman with a tuberculum sellae meningioma. The HLI is 294. Rough surfaces, lobulations (small arrows) and posterior notching (large arrow) are observed.

(33%) にトルコ鞍の破壊がみられた.

(2) その他の疾患 (Table 3)

髄膜腫の多くは HLI が201～600の中等大の大きさであった (Fig. 5). 頭蓋咽頭腫は HLI が601以上の大きいものが多かった (Fig. 6, 7). Rathke 裂溝のう胞 2 例はいずれも HLI が200以下と小さかった (Fig. 8). 脊索腫の 2 例 (Fig. 9) と蝶形骨洞粘液のう腫の 1 例はトルコ鞍の破壊があり, 髄膜腫の 2 例 (Fig. 10) と炎症性腫瘤, 胚腫, 類表皮腫, 視神経膠腫の各 1 例は鞍隔膜と接してい

Table 3 HLI of other suprasellar masses

HLI(mm²)	Meningioma	Craniopharyngioma	Rahke's Cleft Cyst	Granuloma	Germinoma	Chordoma	Epidermoid	Arachnoid Cyst	Optic Glioma	Mucocele of Sphenoid Sinus	Metastatic Medulloblastoma
～100			1	1							
101～200		1	1								1
201～300	2	1									
301～400	2										
401～500	2										
501～600	3										
601～	1	6									
Not Measured Because of											
a) Destroyed Sella						1				1	
b) Poorly Visualized Mass		2			1		1	1			
c) Both a) and b)						1					
d) No Attachment with Diaphragma Sellae	2			1	1		1		1		
Total	12	10	2	2	2	2	2	1	1	1	1

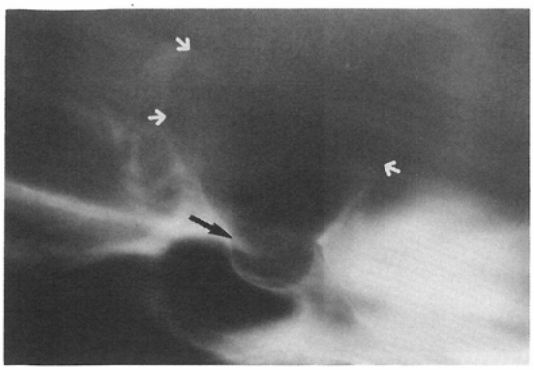

Fig. 6　A 43-year-old woman with a craniopharyngioma. The HLI is 1088. A smooth surface, without lobulation, but with anterior notching (black arrow) are observed.

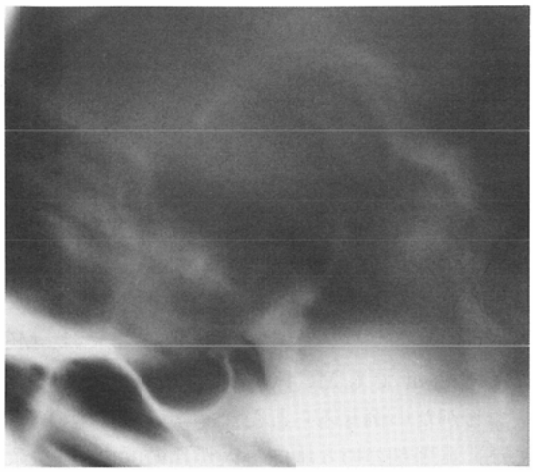

A

B

Fig. 7　A 41-year-old woman with a craniopharyngioma.
A. MC. The HLI is 1156. A smooth surface without lobulation or notching are observed.
B. MCTC. The mass and calcification are more clearly demonstrated than with MC.

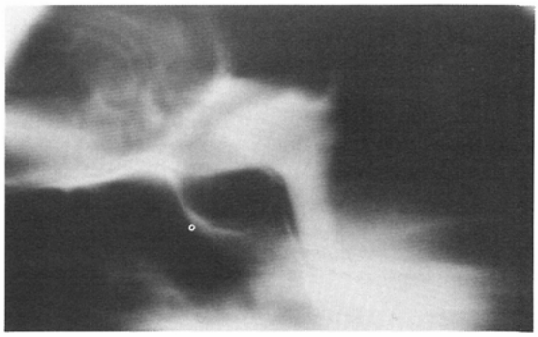

A

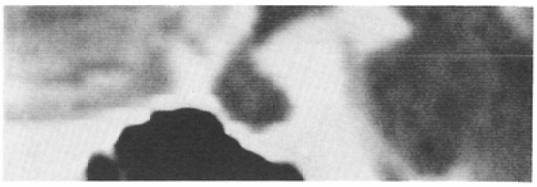

B

Fig. 8　An 18-year-old girl with a Rathke's cleft cyst mimicking a pituitary adenoma.
A. MC. The HLI is 66. A smooth surface, no lobulation and no notching are observed.
B. MCTC. No significant additional information is obtained with this modality.

なかったため，HLI は測定できなかった．

2．腫瘤の存在診断

鞍上部の腫瘤の全周の2/3以上が良好に描出できた場合を excellent，2/3～1/2を good，1/2以下を fair，全体的に不良を poor と 4 段階に腫瘤の辺縁の描出能を評価した（Table 4）．

1）下垂体腫瘍

MC による評価では，excellent　39例（72%）(Fig. 3, 4)，good 2 例（4 %），fair 10例（19%）(Fig. 11) および poor 3 例（6 %）であった．①ただし，poor とした例でも鞍上槽内に造影剤が流入しないことによって，鞍上部腫瘤の存在診断は可能であった．fair および poor は HLI を測定できなかったが，いずれも大きな腫瘍であった（Table 5）．一般に腫瘍の後縁の描出が最も良好であった．

MCTC による評価では，39例全例で excellent であった．

2）その他の疾患

A

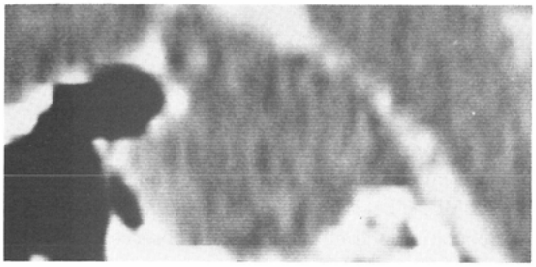

B

Fig. 9 A 44-year-old woman with a chordoma mimicking a pituitary adenoma.
A. MC. The sella is destroyed. The mass in the suprasellar region is clearly demonstrated. A smooth surface, no lobulation and no notching are observed.
B. MCTC. An isodense mass in the sphenoid sinus and suprasellar region is well demonstrated.

Fig. 10 A 38-year-old woman with a tuberculum sellae meningioma. There is a rough surface, no lobulation and no attachment to the diaphragma sellae.

髄膜腫はMC, MCTCともに全例がexcellentであった（Fig. 5, 10）．頭蓋咽頭腫はMCでは大きいものほど描出が悪い傾向がみられたが，MCTCでは大きいものでもexcellentであった（Table 6, Fig. 7）．その他の疾患でも，中等大以下の腫瘤はMCとMCTCのいずれもexcellentの場合が多かった．大きな腫瘤はMCで描出が不良であってもMCTCで描出が改善される傾向にあった．ただし，ごく小さな腫瘤の一部には，MCでexcellentでもMCTCの再構成像で全体像が把握しがたい例もみられた．くも膜のう胞の1例では，造影剤ののう胞内流入が比較的早かったため，MCTC時にはのう胞の内外の濃度差が小さ

Table 4 Demonstration of suprasellar masses

Supraseller Mass	MC				MCTC			
	Excellent	Good	Fair	Poor	Excellent	Good	Fair	Poor
Pituitary Tumor	39	2	10	3	39			
Meningioma	12				8			
Craniopharyngioma	5	3	2		5			
Rathke's Cleft Cyst	2				2			
Granuloma	2				1			1
Germinoma	1			1	1		1	
Chordoma	1		1		1			
Epidermoid	1		1		1			1
Arachnoid Cyst			1					1
Optic Glioma		1						
Mucocele of Sphenoid Sinus	1				1			
Metastatic Medulloblastoma	1							

Table 5　Correlation between HLI and demonstration of pituitary tumor

HLI(mm²)	MC				MCTC			
	Excellent	Good	Fair	Poor	Excellent	Good	Fair	Poor
～100	6				5			
101～200	8				6			
201～300	1				1			
301～400	5	1			5			
401～500	3				2			
501～600	2				1			
601～	4				1			
Not Measured Because of								
a) Destroyed Sella	10	1			9			
b) Poorly Visualized Mass			5	1	5			
c) Both a)and b)			5	2	4			
Total	39	2	10	3	39			

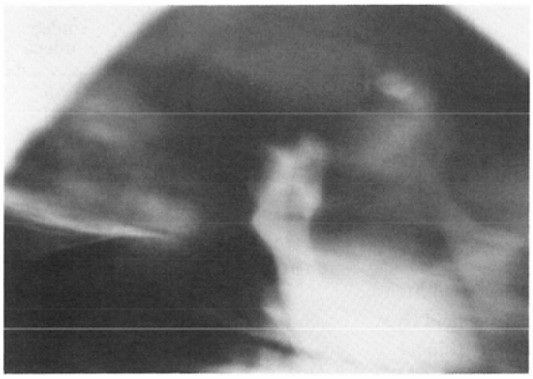

A

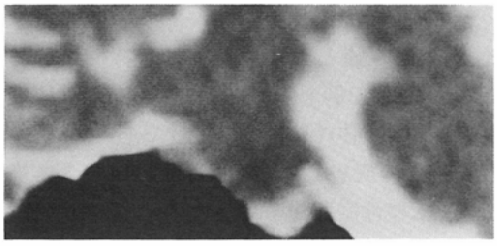

B

Fig. 11　A 66-year-old man with a non-functioning pituitary adenoma.
A. MC. Only the posterior surface of the mass is clearly visualized.
B. MCTC. The entire mass is well demonstrated with lobulation but no notching.

く，poor となった．

3. 腫瘤の質的診断

Fig. 12に示すように，表面の性状，腫瘤の形態

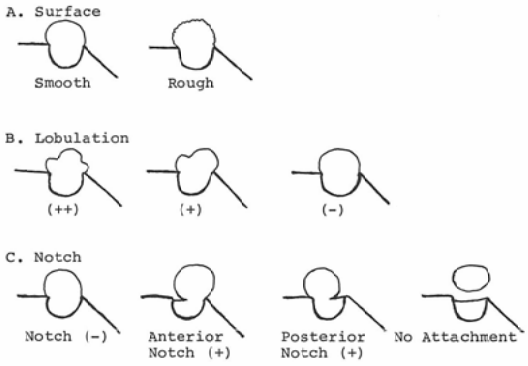

Fig. 12　Schematic drawings of the masses at the mid sagittal plane on MC and/or MCTC.

Fig. 13　A 31-year-old woman with a non-functioning pituitary adenoma mimicking a meningioma. The HLI is 819. A rough surface, a relatively flat shape and a normal sella are observed.

Table 6 Correlation between HLI and demonstration of craniopharyngioma

HLI(mm²)	MC				MCTC			
	Excellent	Good	Fair	Poor	Excellent	Good	Fair	Poor
~200	1							
201~ 400	1							
401~ 600								
601~ 800	1							
801~1000	1				1			
1001~	1	3			2			
Not Measured Because of Poorly Visualized Mass			2		2			
Total	5	3	2		5			

Table 7 Surface of suprasellar mass on MC

Suprasellar Mass	Surface		
	Smooth	Rough	Undetermined
Pituitary Tumor	46	1	7
Meningioma		12	
Craniopharyngioma	10		
Rathke's Cleft Cyst	1	1	
Granuloma	1	1	
Germinoma	1		1
Chordoma	2		
Epidermoid	1		1
Arachnoid Cyst			1
Optic Glioma	1		
Mucocele of Sphenoid Sinus	1		
Metastatic Medulloblastoma		1	

Table 8 Shape of suprasellar mass on MC or MCTC

Suprasellar Mass	Lobulation			Undetermined
	++	+	−	
Pituitary Tumor	2	4	43	5
Meningioma	3		9	
Craniopharyngioma	3	2	5	
Rathke's Cleft Cyst			2	
Granuloma			2	
Germinoma		1	1	
Chordoma			1	1
Epidermoid	1	1		
Arachnoid Cyst				1
Optic Glioma				1
Mucocele of Sphenoid Sinus			1	
Metastatic Medulloblastoma		1		

(分葉の有無ならびに腫瘤の扁平度)および鞍隔膜との位置関係(鞍隔膜と腫瘤によって形成される鋭い切れ込みを notch と表現した)の3項目について分析した．前項で fair または poor だった症例で，腫瘤の性状について分析しがたい例は undetermined とした．

1) 表面の性状 (Table 7)

MCTC の再構成像は，表面の微細な性状の判断には空間分解能の点から不適と考え，主として MC 所見で表面が平滑か否かに分類した．MC での判断に困難を感じた場合には，MCTC の水平断面像を参考とした．

下垂体腫瘍では，検討できた47例中46例(98%)が平滑であった(Fig. 2, 3, 4)．平滑でなかった1例を Fig. 13に示す．この症例は鞍上部原発の異所性下垂体腺腫と考えられている特殊な例である．髄膜腫は12例全例が平滑でなかった (Fig. 5, 10)．頭蓋咽頭腫は10例全例平滑であった(Fig. 6, 7)．その他の疾患では，Rathke 裂溝のう胞，炎症性腫瘤，転移性髄芽腫の各1例が平滑でない他は，平滑ないしは不明であった (Fig. 8, 9)．

2) 腫瘤の形態

(a) 分葉の有無 (Table 8)

MC ないしは MCTC 所見から，分葉と分葉の間のくびれが2カ所以上を分葉(++)，1カ所のみを分葉 (+)，ないものを分葉 (−) と分類した．

下垂体腫瘍の6例 (11%) で分葉がみられ，4例はくびれが腫瘍の前1/3の部分1カ所であった (Fig. 11)．腫瘍の大きさとの関係では，大きいものの一部に分葉を有する傾向がみられた (Fig.

HLI(mm²)	Lobulation			
	++	+	−	Undetermined
~100			○○○○○○	
101~200			○○○○○○○○△	
201~300	×		○×△	
301~400			○○○○○○××	
401~500		○	○○××	
501~600	×		○○××	
601~	×△△	△	○○○○△△△	
Not Measured Because of				
a) Destroyed Sella	○○	○	○○○○○○○○	
b) Poorly Visualized Mass	△	△	○○○	○○○
c) Both a) and b)		○○	○○○	○○
d) No Attachment with Diaphragm			××	

○ Pituitary Tumor
× Meningioma
△ Craniopharyngioma

Fig. 14　Correlation between HLI and lobulation

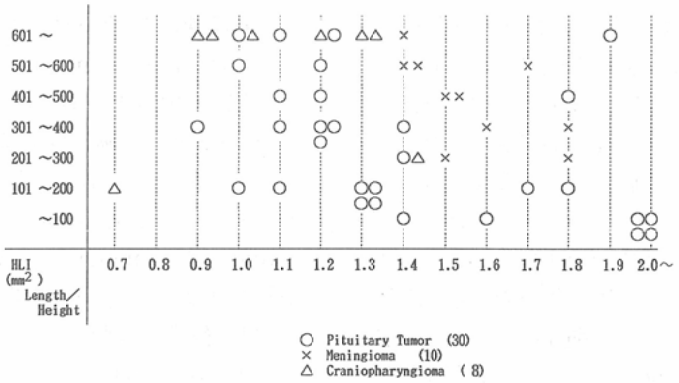

Fig. 15　Correlation between HLI and Length/Height

14)．髄膜腫では3例(25%)に分葉がみられ，くびれはいずれも腫瘍の前1/3と後1/3の2カ所であった(Fig. 5)．その3例中2例はHLIが501以上の比較的大きな腫瘍であった．頭蓋咽頭腫では，5例(50%)に分葉がみられ，そのなかの3例に複数のくびれがみられた．くびれの位置は前1/3の他，さまざまで一定の傾向はみられなかった．やはり大きいものほど分葉する傾向がみられた(Fig. 14)．その他の疾患では，胚腫の1例と類表皮腫の2例および転移性髄芽腫の1例に分葉がみられた．類表皮腫の1例を除く3例は大きな腫瘍であった．この比較的小さな類表皮腫には複数のくびれがみられた．

(b) 腫瘤の扁平度(Fig. 15)

下垂体腫瘍，髄膜腫および頭蓋咽頭腫について，腫瘤の大きさの測定の際に求めたHeightとLengthを用いて，その比Length/Heightで較上部に存在する腫瘤の扁平さを数値化し，HLIとの相関を求めた．

下垂体腫瘍の30例では，小さなものほど値が大きく扁平な傾向がみられ，大きくなるにつれて1.0，すなわち球形に近づいた．髄膜腫の10例では，同等の大きさの下垂体腫瘍に比して扁平であった．頭蓋咽頭腫の8例中3例(38%)が1.0未満，

Table 9 Notch at the junction of diaphragma sellae and mass on MC and MCTC

Suprasellar Mass	Notch (−)	Anterior Notch (+)	Posterior Notch (+)	No Attachment with Diaphragma Sellae	Undetermined
Pituitary Tumor	53		1*		
Meningioma	4		6	2	
Craniopharyngioma	2	5	2		1
Rathke's Cleft Cyst	1	1			
Granuloma	1			1	
Germinoma	1			1	
Chordoma	2				
Epidermoid			1	1	
Arachnoid Cyst					1
Optic Glioma				1	
Mucocele of Sphenoid Sinus	1				
Metastatic Medulloblastoma		1			

*One of the recurrent cases

すなわち上下方向により大きい腫瘍で，下垂体腫瘍よりも扁平でない傾向がみられた．

3）腫瘤と鞍隔膜との位置関係（Table 9）

MC ないしは MCTC 所見から腫瘤と鞍隔膜との位置関係を分析した．腫瘤と鞍隔膜との間の鋭い切れ込み（notch）の状態で以下の 4 型に分類した．腫瘤の存在によって鞍隔膜が同定できないものや，同定できても鞍隔膜と腫瘤のなす角度が鈍角のものを notch（−），前方の一部の鞍隔膜が同定でき，その鞍隔膜と腫瘤のなす角度が鋭角のものを anterior notch（+），逆に後方の一部の鞍隔膜が同定でき，その鞍隔膜と腫瘤のなす角度が鋭角のものを posterior notch（+），腫瘤と鞍隔膜が接していないものを no attachment とした．

下垂体腫瘍は 1 例を除いて notch（−）であった．posterior notch（+）の 1 例は再発例であった．髄膜腫は 6 例（50%）が posterior notch（+）であった（Fig. 5）. notch（−）は 4 例で，いずれも HLI が301以上であった（Fig. 16）. no attachment は 2 例で，鞍隔膜の前方の比較的小さな腫瘍であった（Fig. 10）．頭蓋咽頭腫では anterior notch（+）が 5 例（50%）（Fig. 6）で，posterior notch（+）や notch（−）もみられた．大きさとの相関はなかった（Fig. 16）．その他の疾患では，Rathke 裂溝のう胞の 1 例と転移性髄芽腫の 1 例が anterior notch（+）であった．類表皮腫の 1

HLI(mm²)	Notch				
	Notch (−)	Anterior Notch (+)	Posterior Notch (+)	No Attachment	Undetermined
~200		△			
201~300			××△		
301~400	×		×		
401~500	××				
501~600	×		××		
601~	△△	△△△	×		△
Not Measured Because of					
a) Poorly Visualized Mass		△	△		
b) No Attachment with Diaphragm				××	

× Meningioma
△ Craniopharyngioma

Fig. 16 Correlation between HLI and notch

例がposterior notch（＋）であった．炎症性腫瘤，胚腫，類表皮腫および視神経膠腫の各1例がno attachmentであった．他は不明のくも膜のう胞の1例を除いてnotch（－）であった．

V．考　察

1．腫瘤の大きさ

いずれも診断確定時の腫瘤の大きさを対象として検討した．腫瘤の大きさは体積で求めるのが理想的であるが，きわめて煩雑であり実際的ではない．鞍上部腫瘤の多くは比較的球形に近く，その高さと前後径を求めて両者を乗じることにより，側面像における腫瘤の面積に相関する値を容易に得ることができる．よって，本研究ではHeight×Length Index（HLI）を求めて腫瘤の大きさの指標とした．このようにHLIを用いた報告はみあたらない．側面像においては腫瘤が円形であっても半円形であっても面積はHLIに$\pi/4$を乗じた値で求められる．

下垂体腫瘍では，無機能腺腫がホルモン産生腺腫に比して明らかに大きい傾向がみられた．前者では腫瘍が視交叉を圧迫して視野障害をきたすようになって初めて発見される場合が多いのに対し，後者では分泌するホルモンによって臨床症状が発現し，早い時期に診断される傾向があるので，当然の結果であろう．ただし，PRL産生腺腫には大きな例やトルコ鞍の破壊の目立つ例もあり，中村ら[25]の報告と一致した．その多くは男性例であり，ホルモンによる臨床症状が発現しにくいためと考えられた．GH産生腺腫にはトルコ鞍の破壊を示す例が比較的多く，より下方進展しやすい傾向[26]が考えられた．

髄膜腫は大きさが比較的均等で，多くはHLIが201～600の中等大の大きさであった．頭蓋咽頭腫はHLIが601以上の大きいものが多かった．後述するが，髄膜腫はトルコ鞍の前方に腫瘍の主座があり，視交叉を圧迫しやすく，視野障害で比較的早期の小さいうちに発見される傾向があると考えられた．一方，頭蓋咽頭腫はトルコ鞍の後方に腫瘍の主座があり，視交叉への直接の圧迫は軽く，視床下部下垂体系の機能低下で発症することも多いため，大きくなって初めて発見されるのであろう．

Rathke裂溝のう胞の2例は従来の報告[27]と同じく，いずれも比較的小さなものであった．脊索腫と蝶形骨洞粘液のう腫はトルコ鞍の破壊のためにHLIを測定できなかったが，鞍上部に突出した成分は比較的少なく，腫瘤の主座はより下方に存在し，特徴的と考えられた．

2．腫瘤の存在診断

下垂体腫瘍の描出能はMCでは大きな例に不良な傾向がみられ，Hallら[19]の報告と一致した．腹臥位逆傾斜で造影剤を注入すると，造影剤は橋前槽から鞍上槽へ流入するが，鞍上槽を占拠する大きな腫瘤が存在すると，前方への造影剤の進行が阻止され，腫瘤の描出はその後縁のみが良好となる．ところが，MCTCでは大きな例もほぼ良好な全体像が得られた．その原因として考えられることは，造影剤の注入からスキャン開始までの時間が長く，その間に体位変換もあるために脳脊髄液とよく混合し，くも膜下腔に広がることが挙げられる．さらに，濃度分解能がCTははるかに優れており，少量の造影剤でも明瞭に識別可能である．

他の疾患でも同様の理由で，中等大以下の大きさの腫瘤はMC, MCTCともに良好に描出され，大きな腫瘤はMCでは不良でもMCTCでは良好に描出される傾向がみられた．ところで，ごく小さな腫瘤の一部にはMCTCの再構成像で形態が把握しがたい例がみられた．MCTCは通常のCTでは検出困難な微細病変の検出に有用とされており[5]，本研究の結果はそれに相反する印象を与えるが，これは再構成像上の分析結果であり，水平断面像での存在診断に関しては良好であった．

以上をまとめると，MCおよびMCTCにて存在診断が困難であった例はなく，鞍上部腫瘤の検出にMCないしMCTCは有用であった．ただし，通常のCTで全く異常が疑われなかった例は1例もなかったことから，MCないしMCTCは存在診断をより確実にし，病巣の広がりをより詳細に把握できる点で有用と思われた．ところで，Chuiら[28]は高分解能CT装置を用いれば造影CTで増強される腫瘤や石灰化した腫瘤は通常のCTで充

分に描出でき，MCTCは境界不鮮明なisoないしlow densityの腫瘤に有用と述べている．Robertsonら[29]もdirect coronal CTの有用性を述べている．臨床所見と通常のCT像で存在診断ならびに質的診断が可能ならばMCおよびMCTCは不要であろう．さらに，NMR-CT[30]が導入されれば，MCの適応も限られてくるであろう．血管造影は動脈瘤を除外する必要のある例では必須である[31]が，腫瘤の全体が濃染像として描出されることは比較的少ない．

3．腫瘤の質的診断

MCおよびMCTCを用いた鞍上部腫瘤の鑑別診断については，総説的な論文[32]はあるものの，まとまった報告はなされていない．

1）表面の性状

空間分解能の関係で，表面の微細な性状の判断はMCTCでは困難である．そこで本研究ではMC所見を分析した．下垂体腫瘍では1例を除いて平滑であった．髄膜腫には平滑な腫瘍は認められず，頭蓋咽頭腫は全例が平滑であった．これらの特徴は髄膜腫の表面が顆粒状で他の2者は平滑という肉眼病理所見[33]に一致した．すなわち，表面の性状をMCは的確に描出できた．表面が平滑か否かの判断は主観的になりがちではあるものの，髄膜腫と他の2者との重要な鑑別点になると思われた．例外的な下垂体腫瘍の1例は，手術時に鞍内の確認がなされていないが，異所性下垂体腺腫と考えられている特殊な例であった．

その他の疾患では，平滑なものがやや多かったが，症例数が少なく，結論を出すには症例の積み重ねが必要と思われた．

2）腫瘤の形態

(a) 分葉の有無

分葉構造は下垂体腫瘍，髄膜腫，頭蓋咽頭腫のいずれにもみられ，大きいものの一部に分葉する傾向があった．腫瘍は頭蓋内の既存構造物を圧排しつつ発育するが，同時に腫瘍も周囲構造物からの圧迫を受けたり，多結節性の増大をしたりするため，分葉構造を有するようになると考えられた．

下垂体腫瘍のくびれは前1/3の部分にみられたが，同部は前大脳動脈水平部ならびに前交通動脈の存在部位に一致し，それらの動脈を前上方へ圧排しつつ腫瘍自体にくびれを生じた可能性が考えられた．髄膜腫では前1/3と後1/3の2カ所にくびれがみられた．前方のくびれは下垂体腫瘍の場合と同じく前大脳動脈水平部ならびに前交通動脈を上方へ圧排する部位に相当すると考えられた．しかし，後方のくびれは同部に硬い構造物がないため，腫瘍自体の発育の不均等性による分葉形成と考えるべきであろう．頭蓋咽頭腫には前大脳動脈水平部ならびに前交通動脈による圧迫の可能性が考えられる前方のくびれの他に，後方に複数のくびれのみられる例があり，これは多房性のう腫の突出によることが多いと推定された．これらの特徴は3者の鑑別にある程度の示唆を与えるものと思われた．その他の疾患では，類上皮腫の1例で比較的小さいにもかかわらず分葉がみられ，特徴的とされる複数のくびれ[14]を有していた．

(b) 腫瘤の扁平度

腫瘤の形態を扁平の程度によって検討すると，小さな下垂体腫瘍は扁平な傾向がみられた．下垂体腫瘍はトルコ鞍内から発生するため，鞍上部に膨隆した部分が小さい段階では扁平で，大きくなるにつれて前後方向よりも上下方向への発育が目立ち，半球状から球形に近づくと考えられた．福島ら[34]は下垂体腫瘍の伸展度を4段階に分類しているが，Stage II → III → IV と発育する様子が本研究でも推定できた．髄膜腫は同等の大きさの下垂体腫瘍に比して扁平な傾向がみられ，Numaguchiら[24]の血管造影とMCの組み合せによる報告と一致した．頭蓋咽頭腫には上下方向による大きい例もあり，従来から言われているように，後上方へ延びる発育形態[26]を示す傾向にあると思われた．よって，腫瘍の扁平さの相違によっても3者の鑑別はある程度可能と思われた．

3）腫瘤と鞍隔膜との位置関係

腫瘤と鞍隔膜との位置関係を4型に分類できた．no attachmentを除けば腫瘤の主座はそれぞれnotch（−）が鞍隔膜の直上，anterior notch（＋）が鞍隔膜の後方寄り，posterior notch（＋）が鞍隔膜の前方寄りであることにほぼ一致する（Fig. 12C）．

下垂体腫瘍では，再発例の1例にposterior notch（＋）がみられたのみで，他はすべてnotch（－）であった．トルコ鞍内から鞍上部へ突出する発育形態のため，鞍内と鞍上部の成分の間にくびれが生じることはあっても，鋭い切れ込みが生じることはなく，理論的にもnotch（－）である．よって，notch（－）以外であれば下垂体腫瘍を否定できると考えられた．

髄膜腫では腫瘍が大きくなるにつれて，no attachment → posterior notch（＋）→ notch（－）となる傾向がみられた．本研究の対象はすべて鞍結節髄膜腫であり，その発生部位から，鞍隔膜の前方寄りに腫瘍の主座がある．腫瘍が小さいと鞍隔膜と腫瘍との間に隙間があり（no attachment），やや大きくなると前方から鞍隔膜に部分的に接して（posterior notch（＋）），さらに大きくなると鞍隔膜を完全におおうようになる（notch（－））と考えられた．anterior notch（＋）になることは理論的にありえず，髄膜腫を否定できると考えられた．

頭蓋咽頭腫ではanterior notch（＋）が最も多かったがさまざまであった．腫瘍の大きさによる一定の関係はみられなかった．鞍内から発生することもあるが，多くは鞍上部に発生し，鞍上槽のやや後方寄りに腫瘍の主座のあることが多いと言われており[26]，本研究の結果も同様であった．すなわち，anterior notch（＋）であれば頭蓋咽頭腫の可能性が高いと考えられた．

その他の疾患では，下垂体腫瘍に類似したnotch（－）はRathke裂溝のう胞の1例，炎症性腫瘤の1例，脊索腫の2例および蝶形骨洞粘液のう胞の1例にみられた．前2者は比較的小さな下垂体腫瘍と，後2者は下方進展の目立つ下垂体腫瘍との鑑別が問題になると思われた．髄膜腫類似の腫瘤の主座は類表皮腫と視神経膠腫の各1例にみられたが，いずれも臨床的に鑑別は問題にならなかった．頭蓋咽頭腫類似の腫瘤の主座はRathke裂溝のう胞の1例，炎症性腫瘤の1例，胚腫の2例および転移性髄芽腫の1例であった．後2者の診断は臨床的に容易と思われたが，前2者の質的診断は困難と思われた．

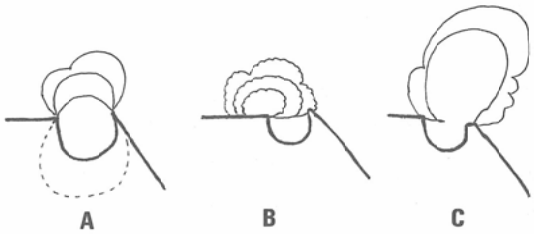

Fig. 17　Schematic drawings of a typical pituitary tumor (A), meningioma (B) and craniopharyngioma (C).

4）質的診断能の総合評価

前3項を総合すると，下垂体腫瘍，髄膜腫および頭蓋咽頭腫の3者はほぼ完全に鑑別可能であった．すなわち，下垂体腫瘍は表面平滑で，分葉があればくびれは前1/3の部分1ヵ所で，半球ないしは球形に近くnotch（－）であった．髄膜腫は表面が平滑でなく，分葉があればくびれは前1/3と後1/3の2ヵ所で比較的扁平で，腫瘍の主座は前方寄り（notchがあればposterior notch）であった．頭蓋咽頭腫は表面平滑で，分葉があればくびれは前1/3の他に後方にも複数みられることがあり，比較的上下方向に大きく，腫瘍の主座は後方寄り（notchがあればanterior notch）であった．典型的なシェーマをFig. 17に示す．

その他の疾患で下垂体腫瘍類似のMC所見を有するものにラトケ裂溝のう胞，炎症性腫瘤，脊索腫および蝶形骨洞粘液のう腫があり，頭蓋咽頭腫類似のMC所見を有するものにラトケ裂溝のう胞と炎症性腫瘤があった．これらはいずれも少ない疾患であり，質的診断が困難な場合も多く，このような疾患の存在を念頭において診断する必要性が感じられた．

4. MCとMCTCの優劣と適応

撮影機構の性格上，空間分解能はMCが優れ，濃度分解能はMCTCが優れている．従って，表面の微細な性状の判定にはMCTCは不適で，MCが優れていた．ただし，大きな腫瘤ではMCによる全体像の描出が不良な傾向があった．以上のことから，MCで腫瘤の全体像が良好に描出できた場合にはMCTCを追加する必要はないと考える．しかし，これは矢状断面での評価であり，前

額断面像による腫瘤の描出はMCでは一般に不良なため，腫瘤の左右方向への広がりを知る目的ではMCTCの方が有用である．

本研究ではルチーンにMCに引き続いてMCTCを施行したが，被曝線量などの被検者の負担を考慮すれば，今後は検査を改める必要がある．たとえば，MCの前額面断層撮影を省き，MCの側面断層撮影で十分な情報が得られれば，MCTCも中止してよいと思われる．逆に，大きな腫瘤で，MCでの描出があまり期待できない例では，MCを省略してMCTCのみ施行するとよいと思われる．この場合，必要とする造影剤の量はMCよりもMCTCが少なく[21]，造影剤による副作用を考慮すれば，MCTCのみで十分と予想される例ではMCは積極的に中止すべきであろう．

MCの副作用についてはすでに多くの報告があるので，その検討は割愛した．Hallら[19]によれば54%に頭痛，34%に呕吐，30%に悪心，その他数%の副作用が報告されており，副作用が軽度とはいえ高頻度にみられることはよく知られている．よって，臨床所見と通常のCT，場合によっては頭蓋単純写真や血管造影を加えた結果を総合してMCやMCTCの適応は決定されなければならない．

副作用を軽減する目的で，造影剤の投与量を少なくするため，第1～2頚椎間穿刺を用いた報告もある[35]が，腰椎穿刺よりも手技がやや煩雑で，穿刺時の危険性を考慮すると，適当とは思われない．また，新しい造影剤の開発も進められており，Kiefferら[36]は腰部脊髄液腔造影においてmetrizamideとiohexolを比較し，後者がやや副作用が少ないと報告している．いずれにしても，検査は得られると期待される情報量と，生じる可能性のある副作用などの被検者の負担について熟慮し，適応を決定しなければならない．

VI. 総　　括

90例の鞍上部腫瘤にメトリザマイド脳槽造影(MC)を施行し，全例のMC所見と63例のメトリザマイドCT(MCTC)所見をretrospectiveに分析し，診断確定時の腫瘤の性状について下記の結論を得た．

1. 腫瘤の大きさの目安として設けたHeight×Length Index (HLI) による分析では，下垂体腫瘍の無機能腺腫はホルモン産生腺腫よりも大きい傾向があった．前者のほとんどはHLIが201以上で，後者の多くはHLIが200以下であった．髄膜腫の多くは中等大の大きさ（HLIが201～600）であった．頭蓋咽頭腫はHLIが601以上の大きいものが多かった．

2. 腫瘤の存在診断能の検討では，腫瘤の種類によらず中等大以下(HLIが600以下)の腫瘤はMC，MCTCともに良好に描出できた．大きな腫瘤にはMCで描出不良な傾向がみられたが，MCTCでは良好に描出され，全例が存在診断可能であった．

3. 腫瘤表面の性状を平滑か否かで検討すると，下垂体腫瘍と頭蓋咽頭腫は平滑で，髄膜腫は平滑でなかった．

4. 腫瘤の形態が分葉構造を示すか否かの検討では，分葉はいずれも比較的大きいものの一部にみられる傾向があった．分葉と分葉の間のくびれは下垂体腫瘍では前1/3，髄膜腫では前1/3と後1/3の2カ所，頭蓋咽頭腫では大部分が前1/3で後方にも複数みられる例があった．

5. 腫瘤の形態をその扁平さで分析すると，下垂体腫瘍は半球ないし球形に近く，髄膜腫はより扁平で，頭蓋咽頭腫はより上下方向に長い傾向があった．

6. 腫瘤と鞍隔膜との位置関係を，両者によって形成される鋭い切れ込みをnotchと定義し，4型に分類できた．下垂体腫瘍はnotch(－)で鞍隔膜の直上に腫瘤の主座があり，髄膜腫はposterior notch(＋)が多く前方寄りに腫瘤の主座があり，頭蓋咽頭腫はanterior notch(＋)が多く後方寄りに腫瘤の主座のある傾向があった．

7. 前4項の特徴から下垂体腫瘍，髄膜腫および頭蓋咽頭腫の鑑別は，例外的な下垂体腫瘍の1例を除いて，完全に可能であった．しかし，Rathke裂溝のう胞と炎症性腫瘤は比較的小さな下垂体腫瘍ないしは頭蓋咽頭腫に類似した像を示し，脊索腫と蝶形骨洞粘液のう腫は下方進展の目立つ下垂体腫瘍に類似した像を示した．

以上のようにMCおよびMCTCは鞍上部腫瘤

の存在診断のみならず質的診断にも有用であった．脳槽造影法は侵襲性の高い検査に属していたが，metrizamideの開発により，被検者に与える苦痛は軽減されており，適応を考慮したうえ大いに利用すべき検査であると考えられた．

VII. 結　語

鞍上部腫瘤に対するメトリザマイド脳槽造影ならびにメトリザマイドCTの臨床的有用性を検討した．適応には十分な考慮が払われなければならないが，存在診断のみならず質的診断にも両者は有用な検査法であることを報告した．

稿を終わるにあたり，本研究の御指導，御校閲をいただきました松浦啓一教授に深謝いたします．さらに，貴重な御助言をいただいた当教室の増田康治助教授ならびに蓮尾金博博士に御礼申し上げると共に，症例の紹介と貴重な御助言をいただいた本学脳神経外科北村勝俊教授，福井仁士助教授に御礼申し上げます．また，貴重な御助言をいただいた本学放射線基礎医学教室安徳重敏教授，神経内科黒岩義五郎教授に御礼申し上げると共に，英文の御指導をいただいた放射線影響研究所のWalter J. Russell放射線科部長に御礼申し上げます．最後に，図表の作成にあたっては靄智子さんにお手伝いいただき，感謝いたします．

本研究の内容の一部は第43回日本医学放射線学会総会（1984年，松本）において発表した．

文　献

1) Grepe, A.: Cisternography with the non-ionic water-soluble contrast medium metrizamide: A preliminary report. Acta Radiol. (Diag.), 16: 146—160, 1975
2) Grepe, A., Greitz, T. and Noren, G.: Computer cisternography of extracerebral tumors using lumbar injection of water-soluble contrast medium. Acta Radiol. 346(Suppl.): 51—62, 1975
3) Roberson, G.H., Brismar, J., Weiss, A., Davis, K.R., Taveras,J.M., New, P.F.J., Ackerman, R,. H. and Glenn, W.V.: CSF enhacement for computerized tomography. Surg. Neurol., 6: 235—238, 1976
4) Roberson, G.H., Brismar, J., Davis, K.R., Taveras, J.M. and Weiss, A.: Metrizamide cisternography with hypocycloidal tomography: Preliminary results. A.J.R., 127: 965—967, 1976
5) Drayer, B.P., Rosenbaum, A.E., kennerdell, J.S., Robinson, A.G., Bank, W.O. and Deep, Z.L.: Computed tomographic diagnosis of suprasellar masses by intrathecal enhancement. Radiology, 123: 339—344, 1977
6) Drayer, B.P., Rosenbaum, A.E., Reigel, D.B., Bank, W.O. and Deeb, Z.L.: Metrizamide computed tomography cisternography: pediatric applications. Radiology, 124: 349—357, 1977
7) Roberson, G.H., Taveras, J.M., Tadmor, R., Kleefield, J. and Ellis, G.: Computed tomography in metrizamide cisternography-Importance of coronal and axial views. J. Comput. Assist. Tomogr., 1: 241—245, 1977
8) Rosenbaum, A.E. and Drayer, B.P.: CT cisternography with metrizamide. Acta Radiol., 355(Suppl.): 323—337, 1977
9) 有井穂積，高橋睦正，玉川芳春，小谷了一，中野泰彦，鈴木正行，新藤雅章，岡崎　護，大久保幸一：Metrizamideを用いたコンピューター断層撮影．日本医放会誌，38：528—538，1978
10) 平塚秀雄，大家一夫，山口武兼，藤原敬悟，岡田治大，露無松平，稲葉　穣：MetrizamideによるCT cisternographyの診断的価値．神経外科，18：231—238，1978
11) 長島　正，益澤秀明，佐野圭司，鈴木一郎，渡辺英寿，猪野屋博，前原忠行，古川金之輔：Amipaque (metrizamide) cisternography．臨放，23：201—202，1978
12) 露無松平，藤原敬悟，山口武兼，平塚秀雄，稲葉穣：頭蓋底部腫瘍におけるmetrizamide CT cisternographyの検討．脳神経外科，7：49—54，1979
13) 益澤秀明，清水弘之，佐野圭司：Metrizamide髄腔内投与の有用性と副作用．脳神経，31：843—854，1979
14) 住江寛俊，谷口克己，久留　裕，熊川孝三，佐藤潔：Metrizamide（Amipaque）による後頭蓋窩extra-axial massの描出について．臨放，24：1275—1280，1979
15) 塚本良樹，沼口雄治，小牧専一郎，岸川　高，池田　純，松浦啓一，中垣博之，沢田浩次，高木東介，北村勝俊：Metrizamideによる神経放射線診断．日本医放会誌，40：10—18，1980
16) Sheldon, P. and Molyneux, A.: Metrizamide cisternography and computed tomography for the investigation of pituitary lesions. Neuroadiology, 17: 83—87, 1979
17) Drayer, B., Kattah, J., Rosenbaum, A.,kennerdell, J. and Maroon, J.: Diagnostic approaches to pituitary adenomas. Neurology, 29: 161—169, 1979
18) Gross, C.E., Binet, E.F. and Esguerra, J.V.: Metrizamide cisternography in the evaluation of pituitary adenomas and the empty sella

syndrome.J. Neurosurg., 50 : 472—476, 1979
19) Hall, K. and McAllister, V.L.: Metrizamide cisternography in pituitary and juxtapituitary lesions. Radiology, 134 : 101—108, 1980
20) Davis, K.R., Zito, J.L., Hesselink, J.R., Taveras, J.M. and Kjellberg, R.N.: Metrizamide sagittal tomography : Adjunct to CT cisternography of the sellar region. A.J.R., 134 : 1205—1208, 1980
21) Ghoshhajra, K.: High-resolution metrizamide CT cisternography in sellar and suprasellar abnormalities. J. Neurosurg., 54 : 232—239, 1981
22) Pang, D., Rosenbaum, A.E., Wilberger, J.E. Jr. and Gutai, J.P.: Metrizamide computed tomographbnic cisternography for the diagnosis of occult lesions of the hypothalamic-hypophyseal axis in children. Neurosurgery, 8 : 531—541, 1981
23) Kuuliala, I., Katevuo, K. and Ketonen, L.: Metrizamide cisternography with hypocycloid and computed tomography in sellar and suprasellar lesions. Clinical Radiology, 32 : 403—407, 1981
24) Numaguchi, Y., Kishikawa, T., Ikeda, J., Fukui, M., Kitamura, K., Tsukamoto, Y., Hasuo, K. and Matsuura, K.: Neuroradiological manifestations of suprasellar pituitary adenomas, menigiomas and craniopharyngiomas. Neuroradiology, 21: 67—74, 1981
25) 中村恒夫，小林一夫，安芸都司雄，岩田隆信，市来崎潔，塩原隆造，飯坂陽一，戸谷重雄，亀谷　徹，阿部　薫：高プロラクチン血症を伴った下垂体腺腫の臨床的検討，神経外科，22：361—368，1982
26) 志賀逸夫：トルコ鞍および傍鞍部疾患．牧　豊，久留　裕編，神経放射線学 II．pp．44—78，1979．朝倉書店，東京
27) Nagasaka, S., Kuromatsu, C., Wakisaka, S., Kitamura, K. and Matsushima, T.: Rathke's cleft cyst. Surg. Neurol., 15 : 402—405, 1981
28) Chui, M. and Patel, H.M.: Computed tomography of sellar and parasellar lesions : Indications for metrizamide cisternography. J. Can. Assoc. Radiol., 33 : 84—88, 1982
29) Robertson, H.J., Rose, A., Ehmi, B., England, G. and Meriweather, R.: Trends in the radiological study of pituitary adenoma. Neuroradiology, 21 : 75—78, 1981
30) Hawkes, R.C., Holland, G.N., Moore, W.S., Corston, R., Kean, D.M. and Worthington, B.S.: The application of NMR imaging to the evaluation of pituitary and juxtasellar tumors. A.J.N.R., 4 : 221—222, 1983
31) Jakubowski, J. and Kendall, B.: Coincidental aneurysms with tumours of pituitary origin. J. Neurol. Neurosurg. Psychiat., 41: 972—979, 1978
32) 蓮尾金博，沼口雄治，岸川　高，池田　純，今村博孝，松浦啓一：Metrizmideによる髄液腔内造影．画像診断，1：687—695，1981
33) Burger, P.C. and Vogel, F.S.: Surgical pathology of the nervous system and its coverings. Second Edition pp. 84, 496, 511, 1982, John Wiley & Sons,New York
34) 福島孝徳，桐野高明，前原忠行，高倉公朋，佐野圭司：下垂体腺腫のCT像．CT研究，2：161—166，1980
35) Simmons, K.C. and Soo, Y.S.: Suprasellar metrizamide cisternography. Australas Radiol., 26 : 125—129, 1982
36) Kieffer, S.A., Binet, E.F., Davis, D.O., Gabrielsen, T.O., Kido, D.K., Latchaw, R.E., Turski, P. A. and Shaw, D.D.: Lumbar myelography with Iohexol and Metrizamide : A Comparative multicenter prospective study. Radiology, 151 : 665—670, 1984