The University of Osaka
Institutional Knowledge Archive

Title	副腎血管造影に関する臨床的検討
Author(s)	伊東, 隆碩
Citation	日本医学放射線学会雑誌. 1981, 41(4), p. 320-349
Version Type	VoR
URL	https://hdl.handle.net/11094/18380
rights	
Note	

The University of Osaka Institutional Knowledge Archive : OUKA

https://ir.library.osaka-u.ac.jp/

The University of Osaka

副腎血管造影に関する臨床的検討

鹿児島大学医学部放射線医学教室（主任：篠原慎治教授）
伊　東　隆　碩

（昭和55年9月29日受付）

The Clinical Investigation of Adrenal Angiography

Takahiro Ito
Department of Radiology, School of Medicine, Kagoshima University
(Director: Prof. Shinji Shinohara, M.D.)

Research Code No.: *523.4*
Key Words: *Adrenal arteriography, Adrenal venography, Adrenal disease*

It is of paramount importance for physician and surgeon to establish the accurate diagnosis in the clinical management of the patients with adrenal diseases. From this point of view, in this paper the adrenal angiography was investigated clinically in detail with special reference to anatomical analysis of angiographic appearances, characteristics of angiographic findings on some adrenal diseases and also the diagnostic accuracy between arteriography and venography.

As materials, the adrenal angiograms in a series of 92 patients, consisting of 56 of hypertension or obesity, 19 of primary aldosteronism, 7 of Cushing's syndrome, 2 of pheochromocytoma, 2 of adrenogenital syndrome and one of non-functioning adenoma, cyst, hemangioma, metastatic tumor and Addison's disease respectively, were subjected to the investigation.

The obtained results were as follows:

1) 47 selective inferior phrenic arteriograms and 43 of selective middle adrenal arteriograms in 40 patients, and 59 inferior adrenal arteriograms (right 34, left 25) in 60 patients could be visualized. From the observation of these adrenal arteriograms, it was considered that on the right adrenal gland the catheterization to the right inferior phrenic artery and the right inferior adrenal artery, and on the left adrenal gland the catheterization to the left middle adrenal artery were beneficial and favorable procedure for the purpose of visualizing the adrenal glands adequately.

2) Catheterization of adrenal vein in 90 patients was successful at the rate of 98.9% on the left side and 76.7% on the right side. Normal venograms of the adrenal glands revealed to be variable on size and configration.

3) 19 patients with primary aldosteronism were studied in regard to adrenal venography, arteriography and aldosterone assay in adrenal vein. The diagnostic accuracy was 94.1% (16/17) at venography, 71.4% (10/14) at arteriography and 92.9% (13/14) at venous aldosterone assay. The venographic findings of aldosteronoma revealed characteristically the displacement of central vein and

its branches, and also a faint blush around the adenoma. The arteriographic findings exhibited various types such as empty shell or homogeneous blush of the adenoma.

4) 7 patients with Cushing's syndrome were all diagnosed with venography, and 3 patients except one patient with hyperplasia were also diagnosed correctly even by arteriography. Venographic findings of the case having adenoma represented the dilatation of central vein and oval shaped tumorous shadow surrounded by tortuous and dilated venous plexus.

5) Venographic differential diagnosis on hyperplasia of Cushing's syndrome, primary aldosteronism and adrenogenital syndrome were considered to be difficult, but they were all enlarged and had tortuosity, irregularity and increased separation of intraglandular tributaries.

6) 28 of 36 patients with abnormal angiographic findings were operated on and all were proved to be correctly diagnosed. Over all, the diagnostic accuracy was 96.7% (29/30) at venography, 76.0% (19/25) at arteriography and 39.1% (9/23) at abdominal aortography.

According to the obtained results, selective adrenal venography was considered to be most useful in diagnosis of adrenal diseases together with hormonal assay. On the other hand, selective adrenal arteriography will be somewhat difficult as angiographic manipulation and sometimes unsuccessful but appropriate arteriography would be able to visualize even small aldosteronoma and it becomes necessary when malignancy is suspected.

Ⅰ. 緒言
Ⅱ. 研究対象
Ⅲ. 副腎血管造影法
1. 副腎血管系の解剖
(1) 副腎動脈の解剖
(2) 副腎静脈の解剖
2. 手技および造影法
(1) 副腎動脈造影法
(2) 副腎静脈造影法
3. 副作用ならびに合併症
Ⅳ. 副腎血管造影による副腎血管系のX線解剖
1. 副腎動脈のX線解剖
(1) 上副腎動脈について
(イ) 選択的造影における解析
(ロ) 腹腔動脈造影における解析
(2) 中副腎動脈について
(イ) 腹部大動脈造影における解析
(ロ) 選択的造影における解析
(3) 下副腎動脈について
2. 副腎静脈のX線解剖
(1) 右副腎静脈について
(2) 左副腎静脈について
(3) 正常副腎静脈造影像の pattern 分類について
(イ) 右副腎静脈造影像の pattern
(ロ) 左副腎静脈造影像の pattern
Ⅴ. 副腎疾患における副腎血管造影像の臨床的検討
1. 原発性アルドステロン症
(1) 静脈造影所見
(2) 動脈造影所見
(3) 静脈造影と動脈造影の対比検討
(4) アルドステロン定量による検討
2. クッシング症候群
3. その他の疾患について
Ⅵ. 考案ならびに総括
Ⅶ. 結語

Ⅰ. 緒　言

副腎疾患の診断に際しては，まず臨床症状に対する検討・考察，ついで一般生化学的検査および内分泌学的検査により，ほぼその診断に到達できるものの，それらに対する治療方針の設定，ことに外科的アプローチということを考慮すれば更に一歩進んで患側や性状を的確に把握しておくことが肝要なものとなってくる．このような目的のもとに，従来より腹部単純撮影，腎盂造影や後腹膜気体造影，あるいはそれらに断層撮影を併用した方法などのX線学的検査が実施，検討されてきて

はいるが[1)~3)]，これらの有用性については賛否両論にわかれていまだ一定の評価を受けるに至っていないようである[4)]．

ところで，諸種の臓器における疾患の診断法の一つである血管造影法は，1953年 Seldinger[5)] による経皮的カテーテル法の開発以来飛躍的な進歩・普及をとげ，病変の局在診断や質的診断のための詳細な診断をもたらす重要かつ不可欠なX線学的検査法としての位置を占めるようになってきている．

副腎疾患についても例外ではなく Kahn[6)]，Kahn ら[7)8)]，Lindvall と Slezak[9)] による副腎動脈造影に関する報告や，Masoni[10)]，Bucht[11)] による副腎静脈への catheterization の試み，Starer[12)] による副腎静脈造影に関する検討などに端を発して，これら副腎血管造影の有用性が広く認められるようになり，その後 Reuter ら[13)]，Mikaelsson[14)]，Melby ら[15)]，Cope ら[16)]，および Mitty ら[17)]による研究もなされて，本法は副腎疾患の診断において必要不可欠な検査法であるとまで評価されるようになってきており，本邦においても坪郷ら[18)]，真崎と中尾[19)]をはじめとして副腎血管造影に関する報告も多く認められている[20)~29)]．

著者は1971年4月より副腎疾患が疑われた症例に対して副腎動脈および静脈造影を実施し，日常の臨床に供してきたので，本法の有効かつ効率的な実施を目的として，副腎血管系のX線解剖について解析を行うとともに，各疾患における造影所見の解析，および動脈造影所見と静脈造影所見の対比検討を行い，2～3の臨床的知見を得ているので，これらの結果を文献的考察をも加えて報告する．

II. 研究対象

研究対象は1971年4月以降1980年3月までの間に副腎疾患を疑われて鹿児島大学医学部放射線科を受診し，副腎血管造影を実施し得た92症例である．

年齢分布は2歳より79歳にわたり，30歳～49歳が43例（46.7%）と半数近くを占めており，男女比については男性43例，女性49例とほぼ同様の割合となっている（Table 1）．

Table 1　Age distribution

age group (yr.)	no. of cases		total	(%)
	male	female		
～19	12	5	17	(18.5)
20～29	6	8	14	(15.2)
30～39	12	10	22	(23.9)
40～49	5	16	21	(22.8)
50～	8	10	18	(19.6)
total	43	49	92	(100.0)

対象92症例のうち手術で確診の得られた28症例を含み，angiographic に有所見であったものは36症例であり，残りの56症例では高血圧，肥満などにより臨床的に副腎疾患の存在が疑われたものの，angiographic には異常を指摘し得なかった．前者の有所見36症例の疾患別内訳は，原発性アルドステロン症19例，クッシング症候群7例，褐色細胞腫2例，副腎性器症候群2例，神経芽細胞腫，ホルモン非活性腺腫，ホルモン非活性嚢腫，血管腫，転移性腫瘍およびアジソン病がそれぞれ1例となっている（Table 2）．

これらの症例における血管造影像としては，右副腎静脈造影像が69症例に，左副腎静脈造影像が89症例に，また腹部大動脈造影像は61症例に，腎動脈造影を含む選択的副腎動脈造影像も62症例に得られた(Table 2)．これらの造影像を動脈および静脈別に解析し，両者の対比についても検討を加えた．また腹腔動脈からの下横隔膜動脈の分枝に関するX線解剖の解析に際しては，副腎疾患とは関係のない他疾患において実施された50例の腹腔動脈造影像を無作為的にとりあげて検討に供した．

III. 副腎血管造影法

1. 副腎血管系の解剖

(1) 副腎動脈の解剖

副腎に対する arterial supply は左・右副腎ともに3本の動脈により支配されており，これらの動脈は古典的にはその起始部によって，下横隔膜動脈の起始部または後枝より分枝するものが上副腎動脈，大動脈から直接起始するものが中副腎動

Table 2 Angiography of the adrenal glands

diagnosis	no. of cases	adrenal venography		arteriography		operation
		right	left	aorto.	adrenal	
primary aldosteronism						
adenoma	15	12	15	9	11	13
adenoma+nodular hyperplasia	2	1	2	2	2	2
adenomatous hyperplasia	1	1	1	1	1	1
hyperplasia	1	1	1			
Cushing's syndrome						
adenoma	5	2	5	2	2	5
hyperplasia	1	1	1	1	1	1
carcinoma	1	1	1	1	1	1
pheochromocytoma	2	1	2	2	2	2
neuroblastoma	1			1	1	1
adrenogenital syndrome						
hyperplasia	1	1	1			
carcinoma	1	1		1	1	
non-functioning adenoma	1	1	1			
non-functioning cyst	1	1	1	1	1	1
hemangioma	1			1	1	1
metastatic tumor	1	1	1			
Addison's disease	1		1	1	1	
patients with obesity or hypertension	56	44	56	38	37	
total	92	69	89	61	62	28

脈，また腎動脈から分岐するものが下副腎動脈として命名されてきている[30]．しかしながら実際的にはこのような副腎動脈の起始部による古典的な命名法では解決のつかない多くの variation が認められることもあり，副腎内における arterial supply の部位を考慮して，それぞれの動脈がどこから起始していようとも，副腎の上縁を栄養するものを上副腎動脈，内側部を支配するものを中副腎動脈，下縁および外側部を栄養するものを下副腎動脈として分類するのが，よりX線学的に適切な表現であるとする意見が多くを占めるようになってきている[6)24)31)32)]．著者もこれに同意するものであり，本研究においてはこの分類による命名法を採用した．

2) 副腎静脈の解剖

副腎内の静脈系は表在性と深在性の2つの系統に大別される．前者は副腎の zona glomerulosa と zona fasciculata の静脈血を集めて下横隔膜静脈や腎静脈あるいは腎被膜静脈へと注ぐ系統であり，後者は zona reticularis と髄質の静脈血を集めて，いわゆる副腎の中心静脈へ注ぐものであるが，両者の間には多くの吻合枝が存在している[33)~35)]．

深在性の静脈系が集合してくる中心静脈は，左副腎ではほとんどが1本で，径は 0.4cm 以上であり，下大静脈左壁から約 3.1cm の丁度椎体左縁の位置で左腎静脈の上方に注いでいる．一方，右副腎では左に比べてかなりの variation が認められ，時には複数の中心静脈を有する場合もあるが，一般的には1本の中心静脈が右腎静脈の 4～6cm 上方の高さで下大静脈の後側面に直接注いでいる．しかし，副肝静脈や腎静脈に開口する場

合も稀にみられる．また右副腎の中心静脈の径は0.4cm 以下とされている[34)36)]．

2．手技および造影法

（1）副腎動脈造影法

副腎動脈の解剖学的事項を考慮に入れて，大腿動脈より Seldinger 氏法により，まず選択的腎動脈造影（下副腎動脈造影）を行ない，その後必要に応じて下横隔膜動脈と中副腎動脈の選択的造影を実施した．カテーテルは Ödman-Ledin (KIFA) の red または Becton-Dickinson の Blue RPX 055 を用い，造影剤は65% Meglumine Amidotrizoate を使用し，腎動脈造影では 12ml を1.5秒間で注入し，注入と同時に毎秒2枚を3秒間，毎秒1枚を5秒間の計11枚の連続撮影を行った．下横隔膜動脈や中副腎動脈の造影に際しては動脈の大きさに応じて 3～6ml を手圧注入し，腎動脈造影と同様の film programming で連続撮影を行った．

選択的下横隔膜動脈造影や選択的中副腎動脈造影が不成功に終った時，または hypervascular tumor が示唆される場合には，PE 240 のカテーテルを用いて腹部大動脈造影を実施したが，この場合は76% Meglumine & Sodium Amidotrizoate 60ml を3秒間で注入し，注入と同時に毎秒2枚を3秒間，毎秒1枚を9秒間の計15枚の連続撮影を行った．

（2）副腎静脈造影法

副腎静脈造影法は大腿静脈より Seldinger 氏法によって行ない，カテーテルは Reuter ら[13)]の記載によるものを modify して使用した (Fig. 1)．造影剤は65% Meglumine Amidotrizoate 3～5ml を手圧注入で用い，注入と同時に毎秒2枚を3秒間連続撮影した．通常は正面像のみを撮影したが，必要に応じて斜位撮影や側面撮影を追加した．

左副腎静脈造影に際しては，Cook の deflector を用いて Becton-Dickinson の Blue RPX 055 のカテーテルを左腎静脈内に挿入した後，徐々に引き戻して副腎静脈に wedge するようにし，右副腎静脈造影の場合には KIFA の green または red のカテーテルで右腎静脈と右肝静脈との間の下大静脈後側面を探って副腎静脈に wedge するようにした．また左右いずれの場合にも造影に先立ってホルモン定量のための副腎静脈血採取を行なうことを原則とした．

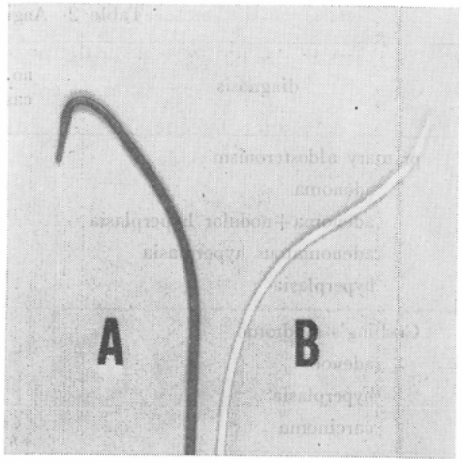

Fig. 1　Tip of preshaped catheter used for adrenal venography. A. Shape of the catheter used for right adrenal venography (Ödman-Ledin, green). B. Shape of the catheter used for left adrenal venography (Becton-Dickinson, Blue RPX 055).

3．副作用ならびに合併症

副腎動脈造影にともなう重篤な副作用および合併症は1例も経験しなかった．一方，副腎静脈造影においては初期の2例において造影剤注入の際の手圧過多による extravasation がおこり背部痛をきたしたが，特別な処置も要せず回復した．

IV．副腎血管造影による副腎血管系の X 線解剖

1．副腎動脈の X 線解剖

副腎動脈，ことに中・下副腎動脈の分岐に関しては種々の variation が認められる[24)]とされているが，著者は動脈造影像からみたX線解剖について検討を加え以下の如き結果を得た．

（1）上副腎動脈について

動脈造影像に描出された上副腎動脈の起始部はすべて下横隔膜動脈であったので，ここでは主として下横隔膜動脈の分岐部について解析してみた．

（イ）選択的造影における解析 (Fig. 2)

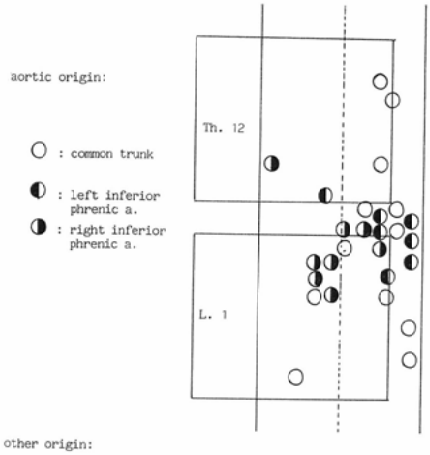

	right inferior phrenic a.	left inferior phrenic a.	common trunk
right renal a.	7	0	1
left gastric a.	0	2	0
celiac trunk	2	3	5

Fig. 2 The origin and site of the inferior phrenic artery on selective angiograms (40 cases)

選択的下横隔膜動脈造影を試みたのは61症例で，うち40症例（65.6%）に造影像を得ることができた．造影像の内訳は，左右下横隔膜動脈が共有幹を有して造影されたものが18症例18像，左右いずれか一方のみが造影されたものが15症例15像，および左右ともに別個に選択造影し得たものが7症例14像の合計47像であった．

これら47造影像のうち aortic origin の下横隔膜動脈を示すものが27像（57.4%）と過半数を占め，残りの20像に関しては腹腔動脈幹から分岐するものが10像と最も多く，その他，右腎動脈から右下横隔膜動脈が起始しているものが7像，共有幹を有しているものが1像，左胃動脈からの左下横隔膜動脈が2像に認められた．

また aortic origin の27像の腹部大動脈からの分岐部は，第12胸椎より第1腰椎にわたる範囲の高さに位置しており，19像（70.4%）は腹部大動脈の正中より左側で分岐していた．正常の下横隔膜動脈造影像を Fig. 3, 4, 5, 6に示す．

（ロ）腹腔動脈造影における解析（Table 3）

aortic origin 以外の下横隔膜動脈としては，前述の如く腹腔動脈からの分岐を示すものが最も多

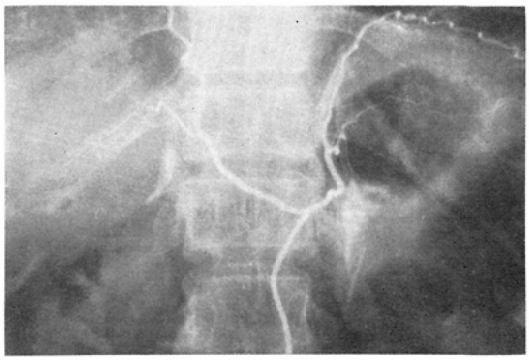

Fig. 3 Normal arteriogram of an inferior phrenic trunk originating from the aorta shows blushes in the upper portion of both the adrenal glands.

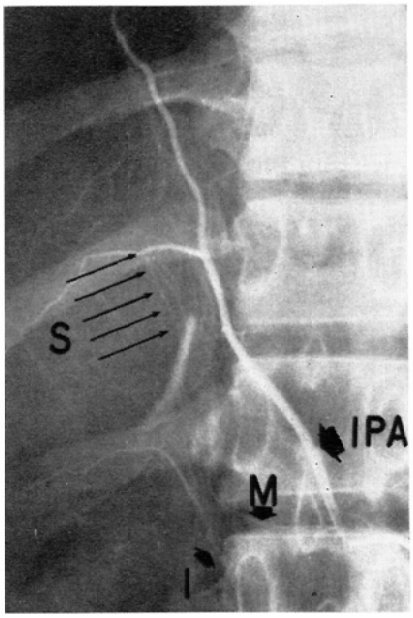

Fig. 4 Normal right inferior phrenic artery (IPA) originating from the aorta demonstrates superior (S), middle (M) adrenal arteries and anastomosis to the inferior adrenal arteries (I) is seen.

いので，副腎疾患と関係のない他疾患の50症例における腹腔動脈造影像をとりあげて下横隔膜動脈の分岐の有無について検討してみた．

50例のうち腹腔動脈造影で下横隔膜動脈が描出されたものは19例（38.0%）であり，これらにおける下横隔膜動脈の origin は，腹腔動脈幹が17

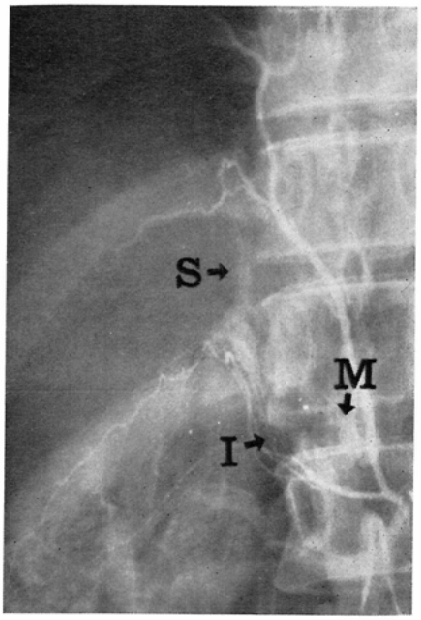

Fig. 5　Right inferior phrenic artery originates from the right renal artery and reveals superior (S), middle (M), and inferior (I) adrenal arteries.

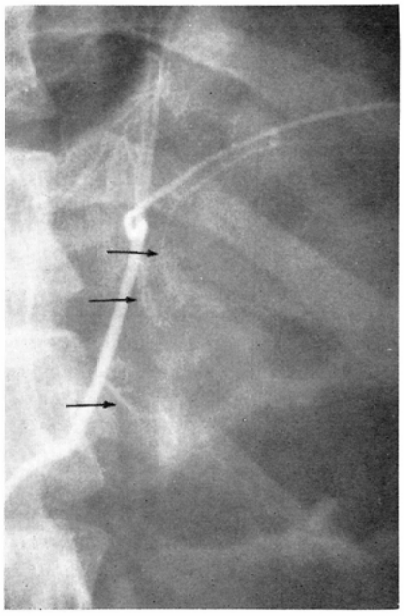

Fig. 6　Normal left inferior phrenic artery originating from the aorta shows fewer adrenal branches (arrows).

Table 3　The origin of the inferior phrenic artery on selective celiac arteriograms (50 cases)

	right inferior phrenic a.	left inferior phrenic a.	common trunk
celiac trunk	10	6	1
left gastric a.	0	1	0
right gastric a.	1	0	0

例と大半を占めており，内訳としては右下横隔膜動脈のみの分岐が10例，左下横隔膜動脈のみの分岐が6例，共有幹を認めたものが1例となっていた．その他，左胃動脈から左下横隔膜動脈，および右胃動脈から右下横隔膜動脈の分岐をみたものをそれぞれ1例ずつ経験した．

(2)　中副腎動脈について

(イ) 腹部大動脈造影における解析 (Fig. 7)

読影に供し得る良好な腹部大動脈造影像の得られた50症例について解析を行った．

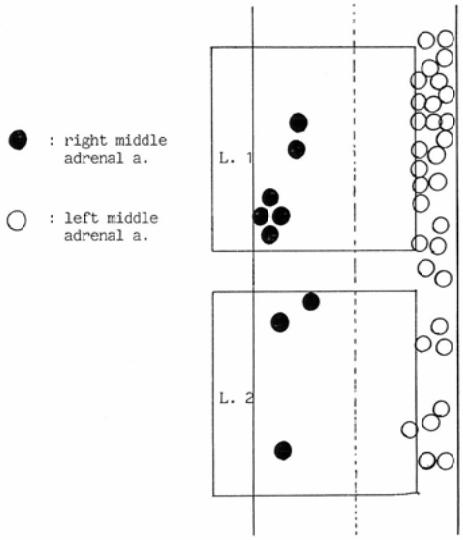

unknown:

right middle adrenal a.	left middle adrenal a.
38	18

* right middle adrenal a.
right inferior phrenic a. : 2
right renal a. : 1

Fig. 7　The origin and site of the middle adrenal artery on abdominal aortograms (50 cases)

右中副腎動脈は50例中わずか12例（24.0%）においてしか描出されておらず，aortic origin のものが9例，右下横隔膜動脈からの分岐が2例，右腎動脈からのものが1例であった．一方，左中副腎動脈については50例中32例（64.0%）と右の約2.7倍の頻度で描出されており，そのすべてが aortic origin のものであった．また aortic origin の中副腎動脈は第1腰椎～第2腰椎の高さで，右中副腎動脈はすべて大動脈正中より右側から，一方左中副腎動脈はすべて大動脈正中より左側から起始していた．

（ロ）選択的造影における解析（Fig. 8）

選択的中副腎動脈造影は58症例に試み，右中副腎動脈のみ造影できたものが25症例，左中副腎動脈のみのものが12症例，左右共に造影できたものが3症例と合計40症例（69.0%）に43造影像が得られた．

これらの選択的造影43像のうち25像（58.1%）は aortic origin を示し，左右別では右中副腎動脈が14像，左中副腎動脈が11像であった．残りの aortic origin 以外の18像については，右下横隔膜動脈から右中副腎動脈が分岐するものが12像と最

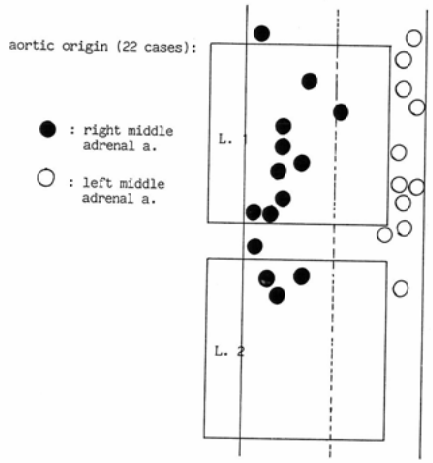

other origin (18 cases):

	right middle adrenal a.	left middle adrenal a.
inferior phrenic a.	12	2
renal a.	2	2

Fig. 8 The origin and site of the middle adrenal artery on selective angiograms (40 cases)

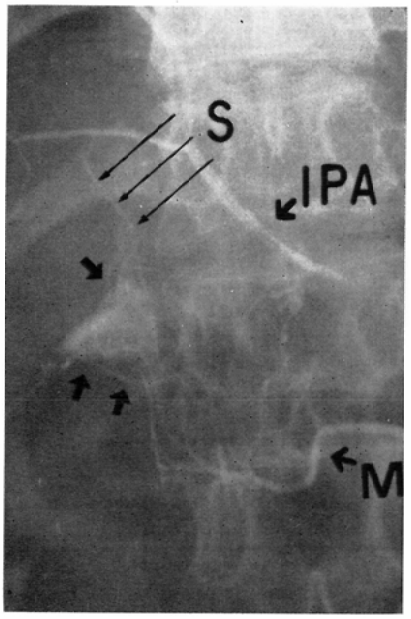

Fig. 9 Normal right middle adrenal arteriogram demonstrates triangular shape of the right adrenal gland with anastomosis to the right inferior phrenic artery. IPA; inferior phrenic artery. S; superior adrenal branches. M; middle adrenal artery.

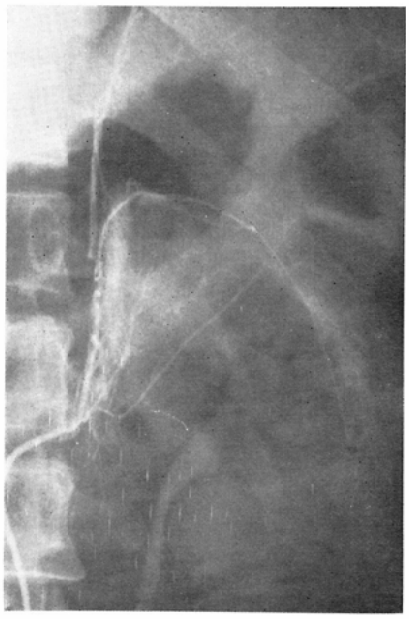

Fig. 10 Normal left middle adrenal arteriogram shows a blush in the almost of the left adrenal gland. IPA; inferior phrenic artery. RC; renal capsular artery.

も多く，その他左下横隔膜動脈からの左中副腎動脈，右腎動脈からの右中副腎動脈および左腎動脈からの左中副腎動脈がそれぞれ2例ずつに認められた．

aortic origin の中副腎動脈の分岐は，第1腰椎上縁～第2腰椎上部の高さにあって，右中副腎動脈は右腎動脈起始部上縁から上方 2～25mm（平均 11.4mm）の範囲で，左中副腎動脈は左腎動脈起始部上縁から上方 5～22mm（平均 11.8mm）の範囲で大動脈から分岐していた．

右および左の正常な選択的中副腎動脈造影像を Fig. 9, 10 に示した．

（3）下副腎動脈について（Table 4）

下副腎動脈のX線解剖に関しては，両側腎動脈を選択的に造影し得た60症例（120像）について検討した．

Table 4 Visualization of the adrenal artery on selective renal arteriograms (60 cases)

		left darenal artery	
		+	−
right adrenal artery	+	13	21
	−	12	14

+: visualized
−: non-visualized

選択的腎動脈造影で下副腎動脈が左右ともに描出されたものは13症例（21.7%）で，右側のみ描出されたものが21症例（35.0%），左側のみのものが12症例（20.0%）となっており，合計46症例（76.7%）59像に下副腎動脈の造影を認めた．さらに左右別に腎動脈からの下副腎動脈の描出率についてみてみると，右側は56.7%（34/60），左側は41.7%（25/60）であった．

また，選択的腎動脈造影で右下副腎動脈から右中副腎動脈の分岐をみたものを4例に，左下副腎動脈から左中副腎動脈の分岐を認めたものを1例に経験した．

2. 副腎静脈の X 線解剖

（1）右副腎静脈について（Fig. 11）

右副腎静脈造影は90症例に試み，69症例（76.7%）に造影像を得た．

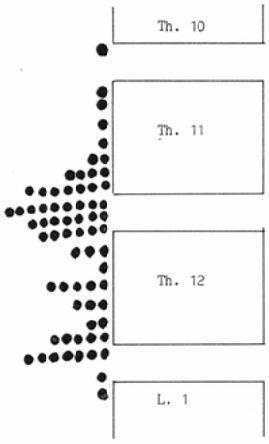

Fig. 11 The level of branching site of the right adrenal veins on 69 venograms

これらの右副腎静脈は全例右肝静脈と右腎静脈との間の下大静脈右後外側に開口しており，その開口部を椎体の高さでみてみると，第10胸椎下縁～第1腰椎上縁の高さに位置していた．

4症例（5.8%）においては右副腎静脈と右副

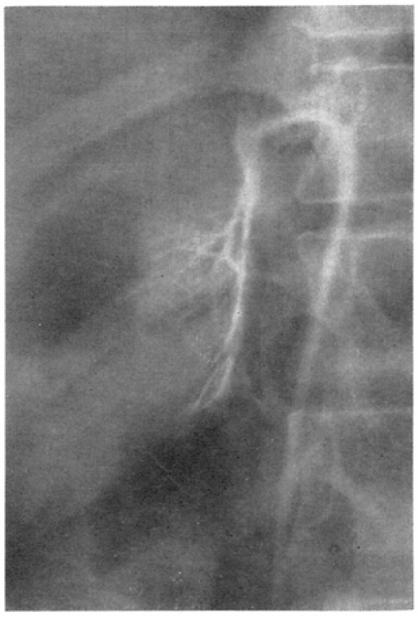

Fig. 12 Right adrenal vein is joined with accessory hepatic vein close to the junction of the inferior vena cava.

肝静脈とが合流して下大静脈に開口していた(Fig. 12).

(2) 左副腎静脈について

左副腎静脈造影も90症例に試み，副腎癌が左腎静脈にまで浸潤していた1症例を除く89症例(98.9%)に成功したが，全例において副腎静脈は

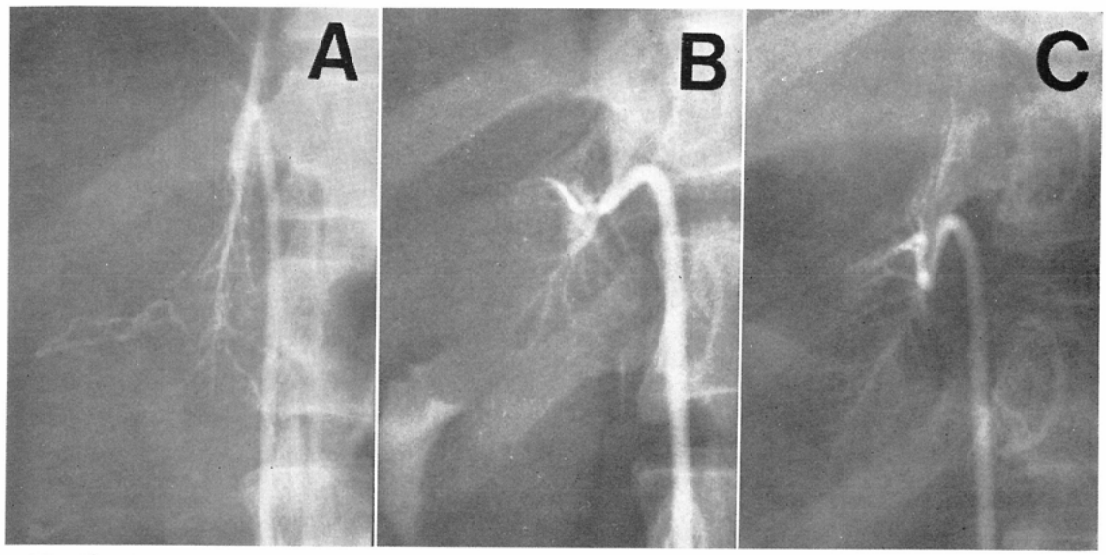

Fig. 13 Variation of the normal right adrenal venograms in the anteroposterior projection. A. The main adrenal vein exits at the top of the gland (61.2%). B. A main adrenal vein receives two primary branches and exits at the mid-portion of the gland (18.4%). C. A main adrenal vein receives three primary branches and exits at the mid-portion of the gland (20.4%).

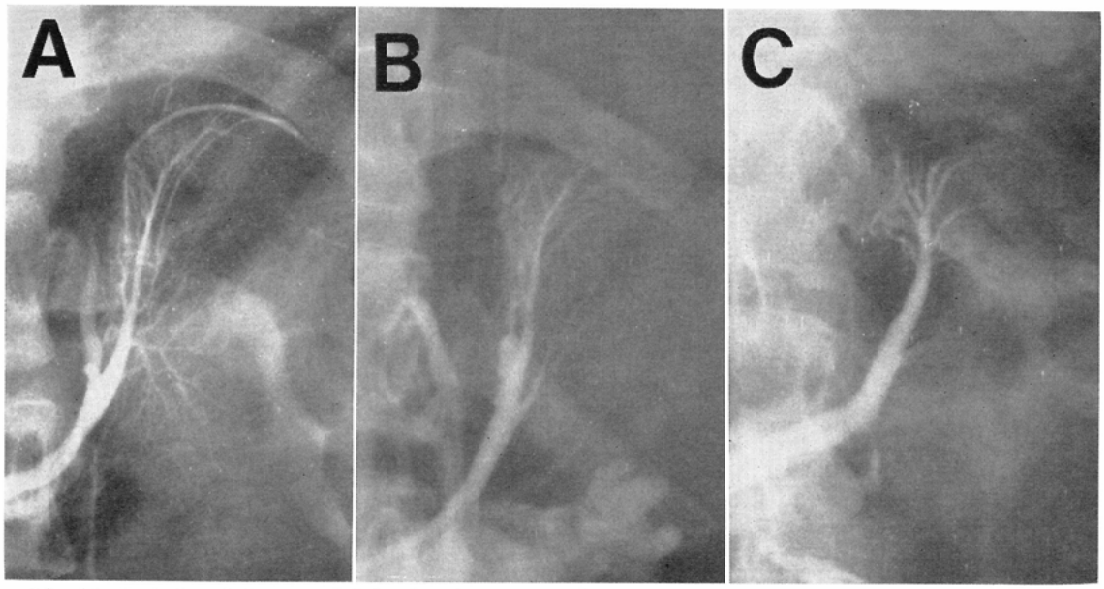

Fig. 14 Variation of the normal left adrenal venograms in the anteroposterior projection. A. The gland is large and the main adrenal vein receives two or more primary branches (48.5%). B. The gland is middle size and the main adrenal vein receives one primary branch and small branches (39.4%). C. The gland is small (12.1%).

椎体左縁の位置で左腎静脈上方に開口していた．

(3)　正常副腎静脈造影像の pattern 分類について

(イ) 右副腎静脈造影像の pattern (Fig. 13)

正常な右副腎静脈造影像49例について pattern 分類を試みたところ，次の3つに類型化し得た．すなわち，① 中心静脈が副腎の最上部の高さで下大静脈に開口するもの (30例, 61.2%), ② 中心静脈は2本の主要分枝を有し，副腎の中間の高さで下大静脈に開口するもの (9例, 18.4%), ③ 中心静脈は3本の主要分枝を有し，副腎の中間の高さで下大静脈に注ぐもの (10例, 20.4%) の3型である．

(ロ) 左副腎静脈造影像の pattern (Fig. 14)

正常な左副腎静脈造影像66例については，① 副腎が全体的に大きくて，2本以上の主要分枝が中心静脈に注ぐもの (32例, 48.5%), ② 副腎がやや小さくて，細い静脈分枝の他に，1本の主要分枝が中心静脈に注ぐもの (26例, 39.4%), ③ 副腎全体が小さいもの (8例, 12.1%) の3型に分類し得た．

V. 副腎疾患における副腎血管造影像の臨床的検討

1. 原発性アルドステロン症 (Table 5)

原発性アルドステロン症は19症例で，年齢は30歳～61歳にわたり，平均43歳であった．性別は女性14例，男性5例と女性に多くみられた．最終診断の内訳は腺腫15例，腺腫＋結節性過形成2例，および腺腫様過形成，過形成がそれぞれ1例と腺腫がそのほとんどを占めており，これらのうち16例において手術による確診が得られた．患側については左10例，右8例であった．なお腺腫17例の

Table 5　Primary aldosteronism (19 cases)

case	age	sex	final diagnosis	size (cm)	venography	arteriography			
						s.	m.	i.	aortography
1	39	f.	adenoma + nodular hyperplasia (rt.)	2.3× 1.9	unsuccessful	+			−
2	43	f.	adenoma (lt.)	1.5× 1.0×1.0	+			−	−
3	43	f.	adenoma + nodular hyperplasia (rt.)	1.5× 1.3×1.0	+			−	−
4	30	m.	adenoma (lt.)	1.3× 1.3×0.9	+	+			−
5	43	f.	adenoma (lt.)	1.6× 1.5×1.5	+	+			−
6	41	f.	adenoma (rt.)	2.0× 1.6×1.2	+			+	−
7	42	f.	adenoma (rt.)	1.4× 1.3×0.9	+	−			−
8	34	f.	adenoma (lt.)	1.4× 1.4×0.6	+	+			
* 9	54	f.	adenoma (rt.)	1.2× 1.2	−				
10	43	f.	adenoma (lt.)	1.7× 1.6×1.0	+	+			−
*11	36	m.	adenoma (rt.)	2.0× 1.9	+				
12	40	f.	adenoma (lt.)	2.2× 2.0×1.7	+	+			−
13	43	f.	adenoma (rt.)	1.6× 1.5×1.0	unsuccessful		+		
14	50	f.	adenoma (rt.)	2.8× 2.8×1.9	+			+	+
15	54	f.	adenoma (lt.)	1.2× 0.9×0.9	+				
*16	53	m.	hyperplasia		+				
17	61	m.	adenoma (lt.)	2.6× 2.5×2.0	+		+		−
18	40	m.	adenomatous hyperplasia (lt.)		+		−		−
19	33	f.	adenoma (lt.)	1.8× 1.6×1.2	+				

+: positive　　−: negative
s: inferior phrenic arteriography
m: middle adrenal arteriography
i: inferior adrenal arteriography
*: operation is not performed

大きさは，最小のものが径 1.2cm，最大のものは径 2.8cm であり，1.0～2.0cm が13例，2.1～2.8 cm が4例であった．

（1） 静脈造影所見

原発性アルドステロン症19例のうち17例において患側の副腎静脈造影に成功し，うち16例（腺腫13例，腺腫＋結節性過形成1例，腺腫様過形成1例，過形成1例）に明らかな異常造影所見を指摘し得た．

まず腺腫13例の静脈造影所見について解析してみると，中心静脈あるいはその分枝の圧排，偏位を示すもの（Fig. 15, 16, 17）が5例（38.5%），中心静脈あるいはその分枝の圧排，偏位に加えて，腺腫周囲の静脈が軽度拡張し，腺腫全体の淡い染まりも認められるもの（Fig. 18, 19A, 20A）が8例（61.5%）であった．前者の所見を呈したものはすべて直径 1.0cm～1.5cm のものであり，腺腫がこれより大きいものでは後者の所見を示していた．

腺腫＋結節性過形成の1例では，腺腫周囲の静

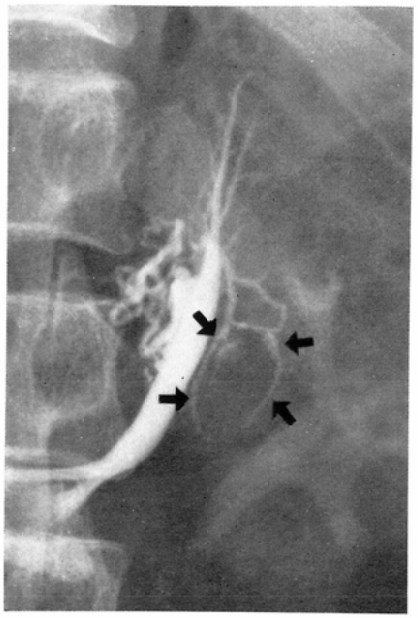

Fig. 16 Primary aldosteronism (case 4. adenoma). Left adrenal venogram shows displacement of the branches (arrows) around the 1.3cm adenoma.

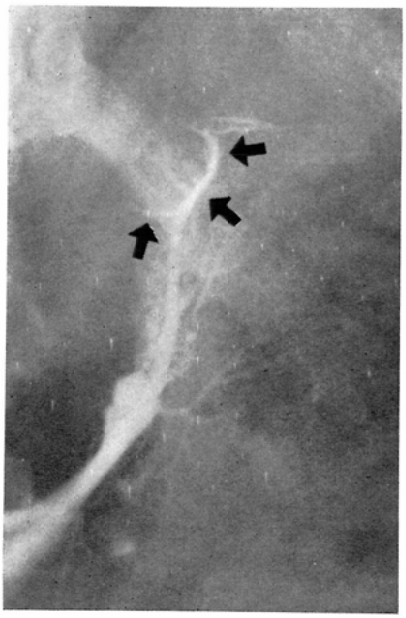

Fig. 15 Primary aldosteronism (case 2. adenoma). The main adrenal vein and the branches are displaced around the 1.5cm adenoma (arrows).

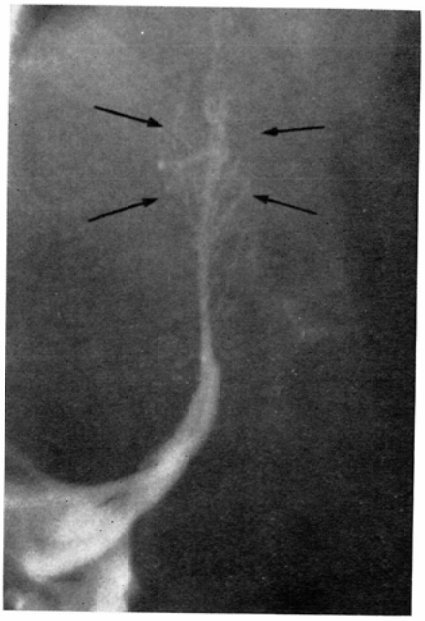

Fig. 17 Primary aldosteronism (case 15. adenoma). The branches of the left adrenal gland are slightly displaced (arrows), but the main adrenal vein is normal apperance.

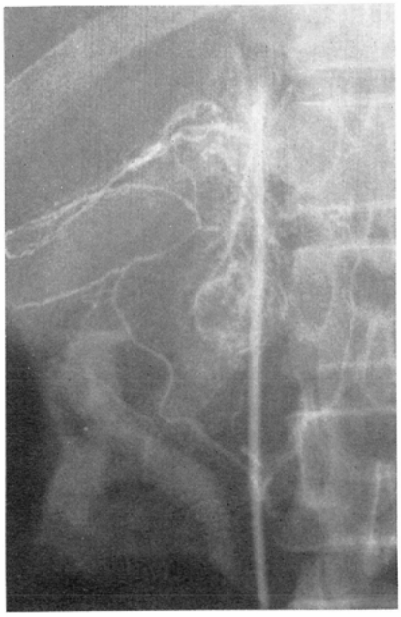

Fig. 18　Primary aldosteronism (case 11. adenoma). Right adrenal venogram demonstrates the circumferential veins around the adenoma, and] a [faint blush is seen.

脈の圧排，偏位ならびに腺腫全体の淡い染まりがみられ，腺腫以外の領域の副腎内静脈枝に走行不整が認められた（Fig. 21）.

腺腫様過形成の症例では，腺腫＋結節性過形成と類似の所見を示していた（Fig. 22）.

過形成の例では，副腎の軽度腫大とともに静脈分枝の走行不整が認められた（Fig. 23）.

（2）　動脈造影所見

19例のうち腺腫11例，腺腫＋結節性過形成2例，および腺腫様過形成1例の14例に選択的副腎動脈造影像が得られたが，その内訳は下横隔膜動脈7例，中副腎動脈3例，下副腎動脈が4例であった.

これら14例のうち腺腫の9例，腺腫＋結節性過形成の1例に異常造影所見が認められ，その所見は動脈相で副腎動脈の分枝が腺腫の周囲をとり囲んでいるもの（Fig. 24, 25）が3例，毛細管相で腺腫全体が濃染するもの（Fig. 19B, 20B），あるいは濃染した中心部に avascular な部分をともなうもの（Fig. 26）が5例で，残り2例は毛細管

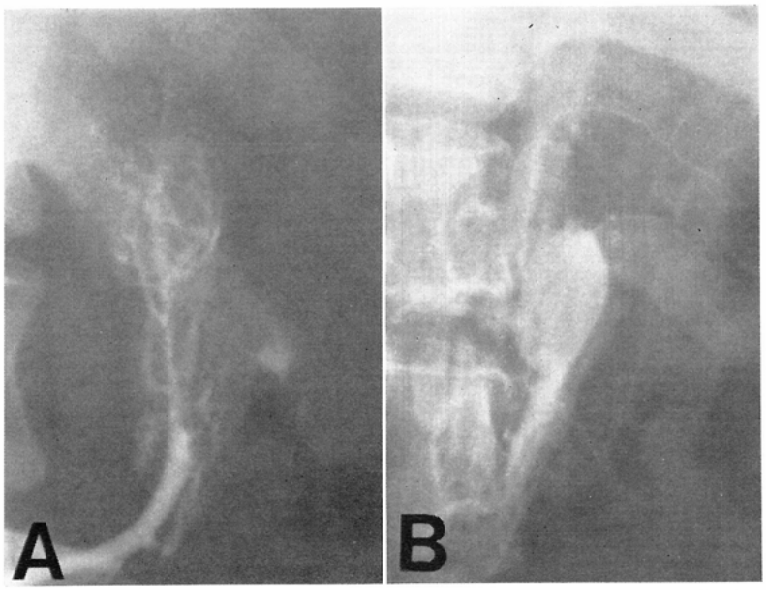

Fig. 19　Primary aldosteronism (case 10. adenoma). A. Venogram shows displacement of the branches around the adenoma, and a faint blush is seen (oblique view). B. The adenoma is well demonstrated as a dense blush by the inferior phrenic arteriogram, and the main adrenal vein is visualized.

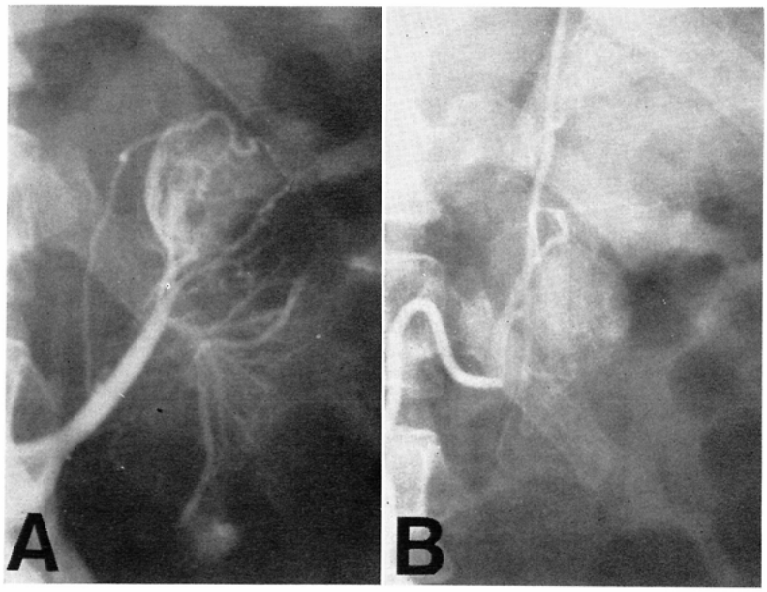

Fig. 20 Primary aldosteronism (case 12. adenoma). A. Left adrenal venogram demonstrates slightly tortuous and displaced blanches around the adenoma and a faint blush is seen. B. The adenoma is visualized as a tumor blush by the left inferior phrenic arteriogram.

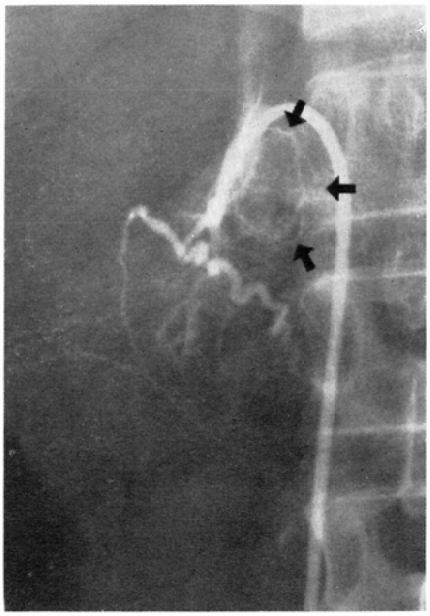

Fig. 21 Primary aldosteronism (case 3. adenoma +nodular hyperplasia). Right adrenal venogram shows the adenoma (arrows), and the other intraglandular branches are irregular.

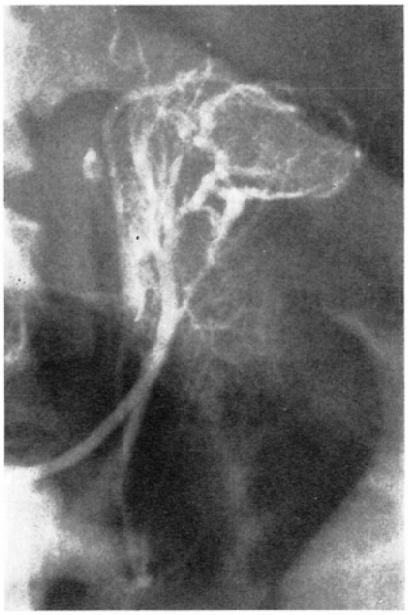

Fig. 22 Primary aldosteronism (case 18. adenomatous hyperplasia). Left adrenal venogram is similar to the findings of anenoma+adenomatous hyperplasia (Fig. 21), but pathologic diagnosis was adenomatous hyperplasia.

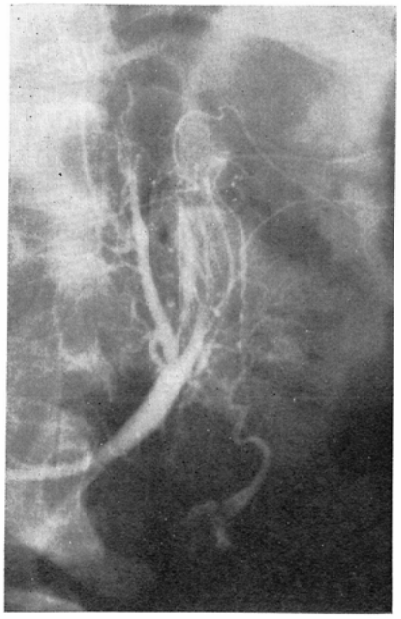

Fig. 23 Primary aldosteronism (case 16. hyperplasia). The size of the gland is slightly large and intraglandular branches are irregular. Plasma aldosterone values of both adrenal veins were very elevated.

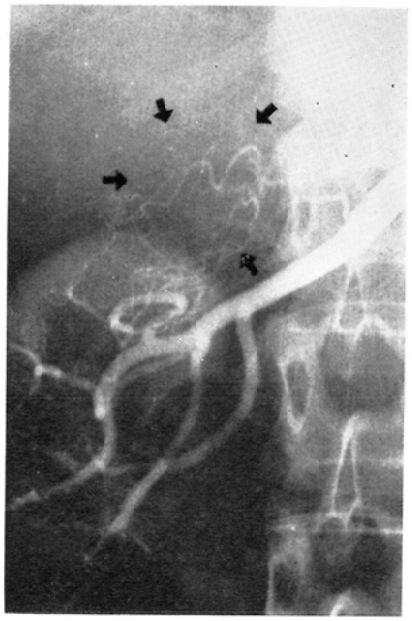

Fig. 25 Primary aldosteronism (case 14. adenoma). Right renal arteriogram shows arterial supply to the adenoma from inferior adrenal artery (arrows).

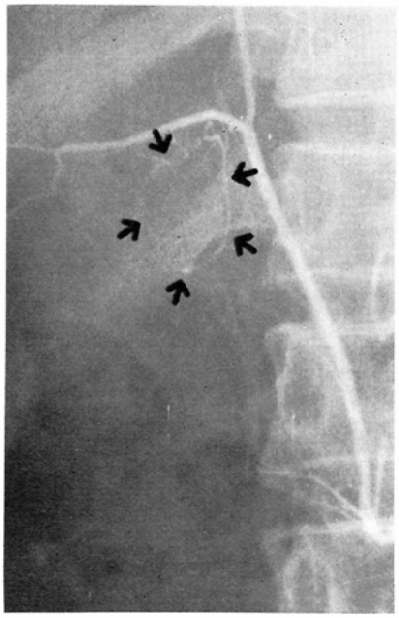

Fig. 24 Primary aldosteronism (case 1. adenoma +nodular hyperplasia). Right inferior phrenic arteriogram, early phase, shows displaced circular arteries like enveloping the adenoma (arrows).

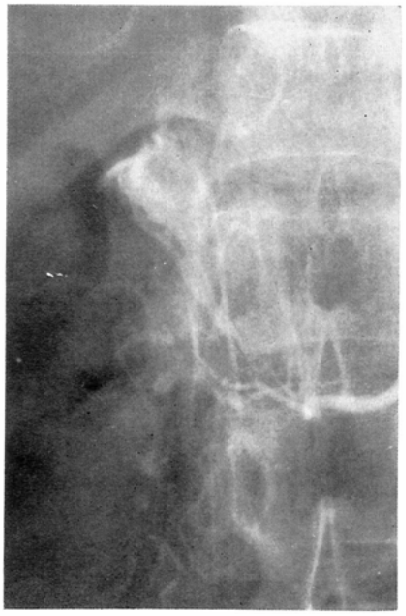

Fig. 26 Primary aldosteronism (case 13. adenoma). Right middle adrenal arteriogram of the adenoma demonstrates relatively avascular and the tumor is surrounded by an adrenal blush.

相で腺腫による圧排様所見が認められた.

腹部大動脈造影も11例に実施したが，1例においてのみ副腎の淡い腫大像が描出されていたにすぎなかった.

(3) 静脈造影と動脈造影の対比検討

19例の原発性アルドステロン症については，前述の如く，副腎静脈造影像の得られた17例では16例（94.1%）に確診が得られ，副腎動脈造影に成功した14例では10例（71.4%）に異常所見を指摘し得た.

これらのうち副腎静脈，動脈両者の造影像が得られたものは12例であるが，静脈造影では全例に異常所見が描出されており，うち8例では選択的副腎動脈造影でも異常を指摘し得た．一方，静脈造影が不成功に終り，動脈造影のみ成功した2例に関しては，いずれにおいても動脈造影で腺腫の存在を指摘し得た（Fig. 24, 26).

(4) アルドステロン定量による検討（Table 6)

副腎静脈血を採取して RIA によるアルドステロン定量をなし得たものは16例で，そのうち14例については左右副腎静脈血の定量が可能であったけれども，残りの2例では左副腎静脈血の定量しかなし得なかった.

両側副腎静脈血の採取が可能であった14例のうち12例では，アルドステロン定量により患側の決定を下すことが可能であった．しかし，2例ではその測定値が正常範囲であった．また健側の採血しかできなかったにもかかわらず異常値を示したものも1例経験した.

2. クッシング症候群（Table 7)

クッシング症候群は7例で，年齢は14歳から53歳にわたり，すべて女性であった．全例に手術による確診が得られ，腺腫5例，癌腫および過形成がそれぞれ1例ずつという結果であった．腺腫5例の大きさは径 2.0cm 以下のもの2例，3.0cm 以上のものが3例であり，癌腫の1例では最大径が 7.0cm であった.

静脈造影は7例すべてに成功し，これらはいずれも静脈造影像によって診断可能であった．．選

Table 6 Laboratory data on patients with primary aldosteronism

case	aldosterone level (ng/100ml)			final diagnosis
	right adrenal	left adrenal	peripheral	
1	—	—	10	adenoma + nodular hyperplasia (rt.)
2	—	—	16	adenoma (lt.)
3	330	186	80	adenoma + nodular hyperplasia (rt.)
4	10	275	20	adenoma (lt.)
5	—	—	—	adenoma (lt.)
6	400	105	32	adenoma (rt.)
7	121	21	12	adenoma (rt.)
8	—	260	28	adenoma (lt.)
9	14	13	17	adenoma (rt.)
10	18	606	40	adenoma (lt.)
11	30	6	17	adenoma (rt.)
12	8	14	27	adenoma (lt.)
13	—	121	53	adenoma (rt.)
14	8548	77	51	adenoma (rt.)
15	67	159	33	adenoma (lt.)
16	376	410	—	hyperplasia
17	190	14000	190	adenoma (lt.)
18	29	156	27	adenomatous hyperplasia (lt.)
19	23	474	22	adenoma (lt.)

Table 7　Cushing's syndrome (7 cases)

case	age	sex	diagnosis	size (cm)	venography	arteriography			
						s.	m.	i.	aortography
1	14	f.	adenoma (lt.)	2.0× 1.8×1.5	+				
2	24	f.	adenoma (lt.)	7.0× 6.0×6.0	+				
3	23	f.	adenoma (lt.)	3.5× 3.0×1.9	+				
4	40	f.	hyperplasia		+	−			−
5	14	f.	carcinoma (rt.)	7.0× 6.0×5.5	+		+		+
6	35	f.	adenoma (lt.)	3.0× 3.0×2.2	+	+			+
7	53	f.	adenoma (tr:)	2.0× 1.9×1.4	+			+	+

+: positive　　−: negative
s: inferior phrenic arteriography
m: middle adrenal arteriography
i: inferior adrenal arteriography

択的副腎動脈造影と腹部大動脈造影の両者による像も4例に得られたが，過形成の1例を除いた腺腫2例および癌腫の1例では動脈造影によってもtumor が描出された．

静脈造影所見についてみると，3.0cm 以下の腺腫では中心静脈の軽度拡張と圧排，偏位がみられ，さらにその分枝が拡張，屈曲蛇行を示しながら腺腫全体を囲み円形の静脈叢を形成していた(Fig. 27A, 28)．これより大きな腺腫においては，中心静脈およびその分枝の著明な拡張がみられ，同時に拡張した被膜静脈が腺腫の辺縁に沿って圧排，偏位をうけている像として認められた (Fig. 29)．

過形成の症例では副腎全体の腫大と分枝相互の開大および走行不整が認められた (Fig. 30)．

癌腫の1例は 7.0×6.0×5.5cm の大きなもの

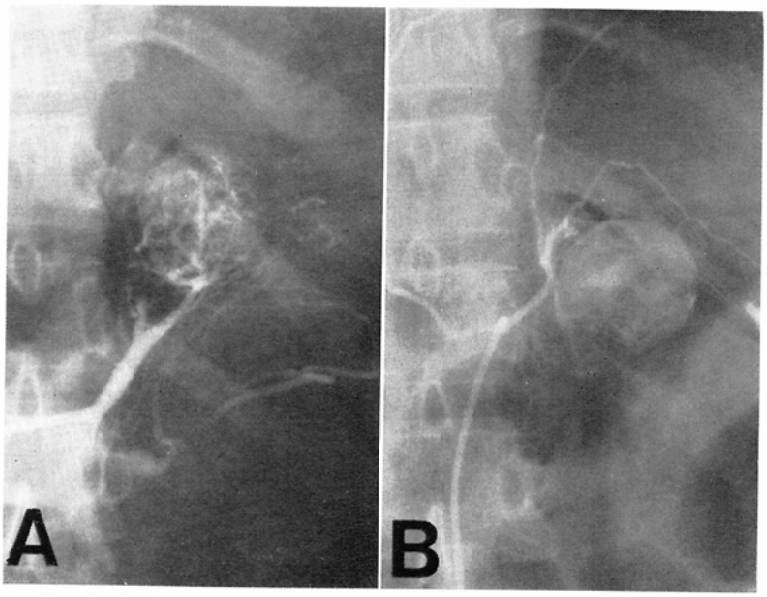

Fig. 27　Cushing's syndrome (case 6. adenoma). A. Left adrenal venogram reveals circumferential venous plexus around the adenoma. B. A tumor blush is demonstrated clearly from superior adrenal branches.

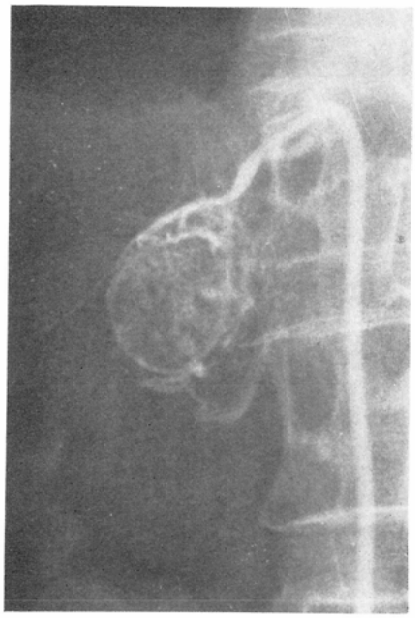

Fig. 28 Cushing's syndrome (case 7. adenoma). Adrenal veins are distorted by the adenoma and the capsular veins are dilatated, and displaced around it.

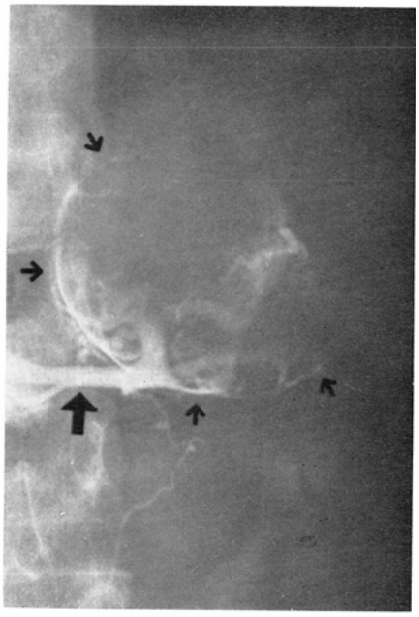

Fig. 29 Cushing's syndrome (case 2. adenoma). The main adrenal vein is markedly dilated (large arrow), and the capsular veins (small arrows) are displaced around the adenoma.

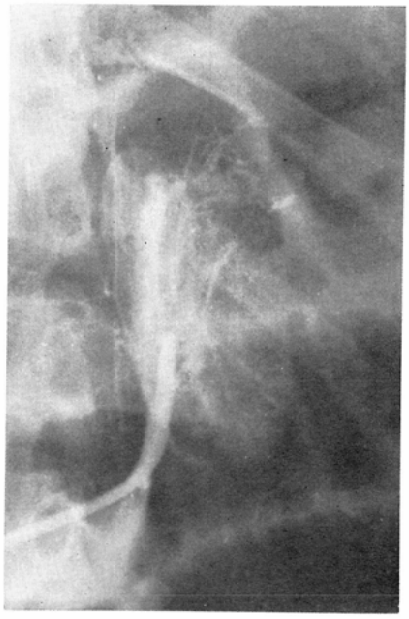

Fig. 30 Cushing's syndrome (case 4. hyperplasia). Enlarged adrenal gland is an oval form, and intraglandular branches are irregularly spread.

であったが，拡張した2本の主要分枝しか造影されず，腫瘍全体の像は静脈造影では把握できなかった（Fig. 31A）.

一方，動脈造影所見については，過形成の1例では選択的副腎動脈造影および大動脈造影ともにほとんど異常を指摘し得ず，腺腫の2例では選択的造影で腫瘍が濃染して描出され（Fig. 27B），さらに静脈造影で全体像を把握し得なかった癌腫の1例では，選択的動脈造影により腫瘍全体の濃染像を認め，静脈造影所見を補うとともに，中心静脈を含む拡張した draining veins も造影されていた（Fig. 31B）. また，これら選択的造脈造影で腫瘍の描出された3例においては，大動脈造影でも淡く染まった類円形の像として認めることができた.

3. その他の疾患について（Table 8）

褐色細胞腫（2例）：良性の例においては静脈造影（Fig. 32A）で圧排所見が主体をなし，末梢枝は十分造影されず，腹部大動脈造影（Fig. 32B）によりはじめて4.5×4.0cm の tumor が描出され

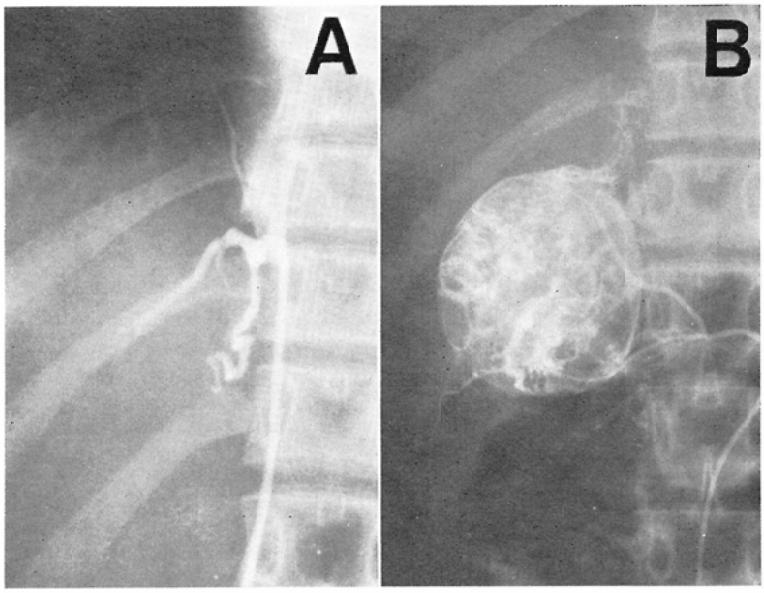

Fig. 31 Cushing's syndrome (case 5. carcinoma). A. Right adrenal venogram shows dilatated two primary branches and inferior phrenic vein, but the nature of the tumor is unknown. B. Right middle adrenal arteriogram shows irregular malignant tumor vessels.

た．悪性の例では静脈造影は不成功であったが，腹部大動脈造影で tumor の描出が認められ，さらに選択的中副腎動脈造影（Fig. 33）により，いわゆる malignant vessels をともなった明瞭な tumor として造影されていた．

神経芽細胞腫（1例）：選択的中副腎動脈造影（Fig. 34）により fine neovascularizaton が認められた．

Table 8 The other adrenal diseases

case	age	sex	diagnosis	size (cm)	venography	arteriography			
						s.	m.	i.	aorto-graphy
1	53	m.	malignant pheochromocytoma (rt.)	8.0× 5.5×4.0	unsuccessful	+	+		+
2	35	f.	pheochromocytoma (rt.)	4.5×4.0	+			+	+
3	2	m.	neuroblastoma (lt.)				+	+	+
*4	35	f.	adrenogenital syndrome (carcinoma, lt.)		−		+	+	−
*5	16	f.	adrenogenital syndrome (hyperplasia)		+				
*6	79	m.	non-functioning adenoma (rt.)	2.5×2.1	+				
7	67	f.	non-functioning cyst (lt.)	6.0× 6.0×6.0	+	+			+
8	63	m.	hemangioma (rt.)	18.0×18.0				+	−
*9	62	m.	metastatic tumor (lt.)		+	−			
*10	57	f.	Addison's disease		+	+			+

+: positive　　−: negative
s: inferior phrenic arteriography
m: middle adrenal arteriography
i: inferior adrenal arteriography
*: operation is not performed

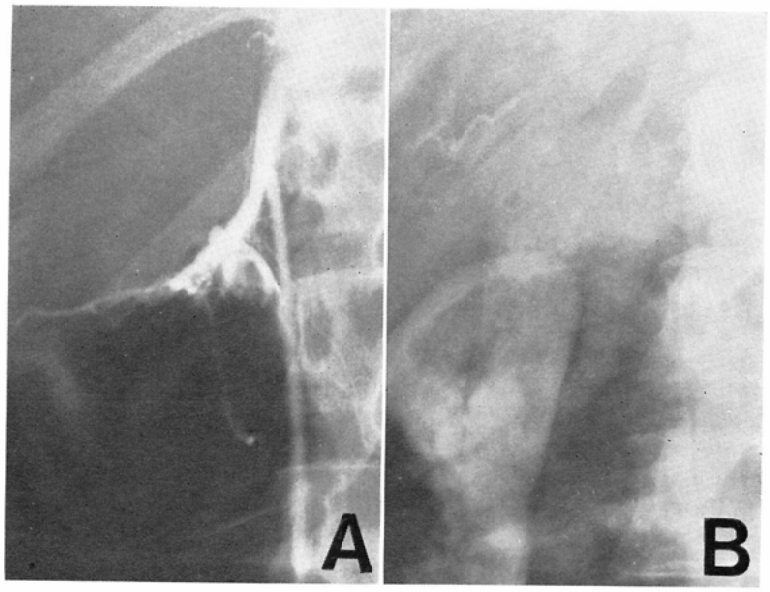

Fig. 32 Pheochromocytoma. A. Right adrenal veins are compressed by the tumor and normal peripheral branches are disappeared. Catecholamine values in the main adrenal vein is elevated more than that of left. B. Abdominal aortogram, late phase, shows the tumor clearly and the main adrenal vein is visualized.

Fig. 33 Malignant pheochromocytoma. Middle adrenal arteriogram demonstrated the irregular vessels more distinctly than abdominal aortogram.

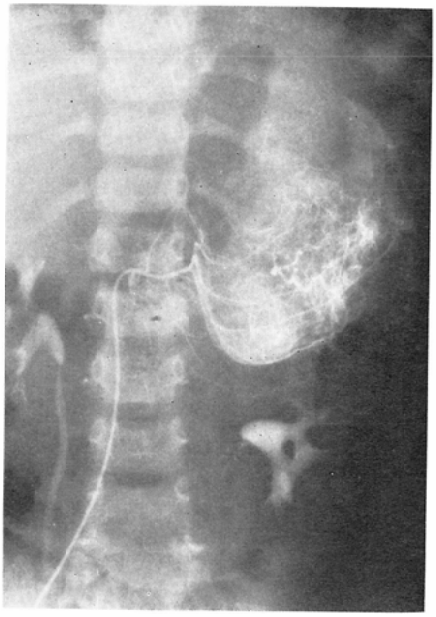

Fig. 34 Neuroblastoma. Left middle adrenal arteriogram reveals small, irregular tumor vessels. Upper portion of the tumor may be supplied with another arteries.

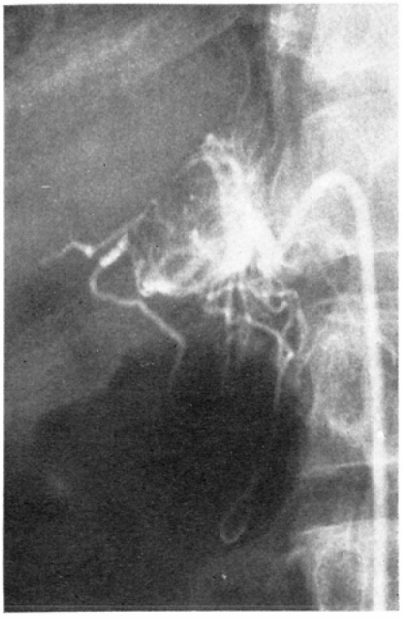

Fig. 35 Non-functioning adenom. The findings of the right adrenal venogram is similar to aldoteronoma.

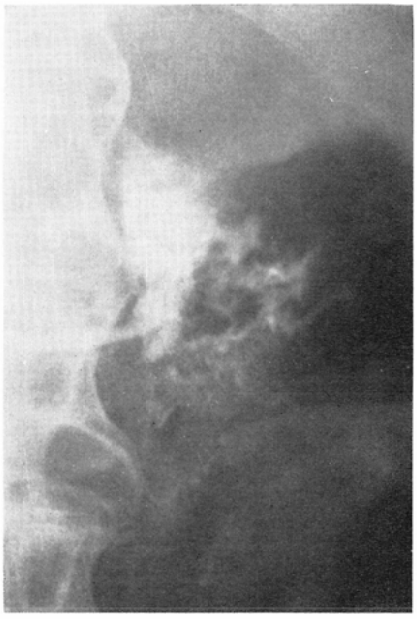

Fig. 37 Metastatic tumor. Normal distribution of the left adrenal veins are disappeared by metastasis from pulmonary carcinoma.

副腎性器症候群（2例）：過形成における静脈造影所見は原発性アルドステロン症やクッシング症候群におけるそれと類似しており，癌腫の例では中および下副腎動脈からの典形的な tumor vessels が認められた．

ホルモン非活性腺腫（1例）：静脈造影では原発性アルドステロン症に類似していたが（Fig. 35），副腎静脈血採取による内分泌学的な検査も

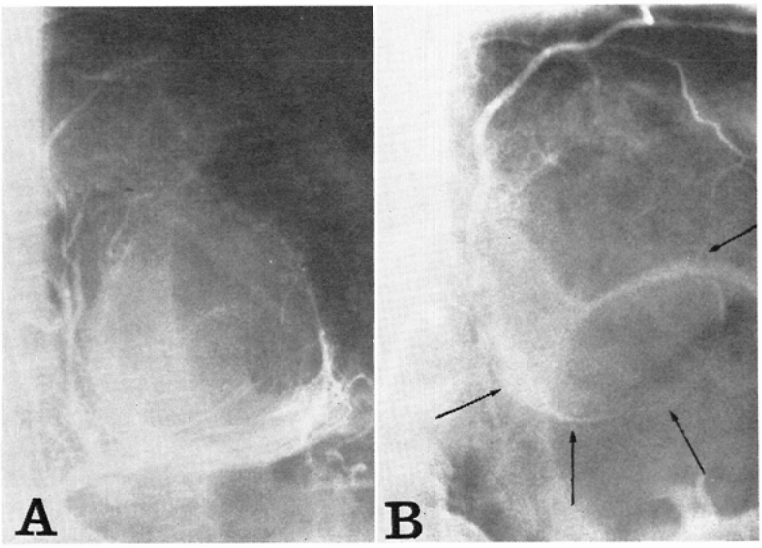

Fig. 36 Non-functioning cyst. A. Adrenal veins are displaced around the tumor. B. Left inferior phrenic arteriogram shows a thin wall of the cyst (arrows).

含めて非活性であることが証明された.

ホルモン非活性嚢腫（1例）：静脈造影（Fig. 36A）では静脈分枝の圧排のみで，選択的下横隔膜動脈造影（Fig. 36B）では嚢腫の被膜のみが描出された.

血管腫（1例）：下副腎動脈造影により，小児頭大の巨大な腫瘍を認めたが，特異な症例であったので，すでにまれな症例として報告を行っている[37].

転移性腫瘍（1例）：肺癌からの転移性腫瘍では副腎静脈の正常パターンは完全に消失している造影像として認められた（Fig. 37).

アジソン病（1例）：左副腎静脈造影のみに成功したが，中心静脈は非常に細くわずかに造影されているにすぎず，副腎機能低下のために，静脈も atrophy に陥っているものと考えられた.

VI. 考案ならびに総括

臨床症状，一般生化学的検査あるいは内分泌学的検査などにより，副腎疾患の存在が強く示唆されるような場合には，その患側や性状をX線学的に的確に描出して把握することは治療方針の設定にとって極めて重要なことである.

このような観点から通常当教室では ^{131}I-19-iodocholesterol あるいは ^{131}I-adosterol による副腎シンチグラフィー[38)~40)]を実施し，これらの核医学的情報を参考にして最終的な臨床診断に到達すべき副腎血管造影をも実施して，副腎疾患の診断に供しているので，副腎血管造影に関する著者の経験および検討結果をふまえて考察を加えてみる.

副腎動脈の解剖については，剖検による詳細な検討[31)32)]は多くみられているものの，著者と同様な副腎動脈造影像からみた臨床的なX線解剖に関する報告[6)7)24)]は比較的少ないようである.

まず上副腎動脈に関しては，著者の場合，その origin はすべて下横隔膜動脈となっており，選択的下横隔膜動脈造影の40症例47像については，左右共有幹を有するものが45.0%（18症例）で，aortic origin の下横隔膜動脈は57.4%（27像）を占めるという結果であった（Fig. 2). これらは，Merklin と Michels[31)] の50例の剖検例の検討における共有幹が44%（22例）という結果，および造影像における検討から，下横隔膜動脈の約半数は大動脈から直接分岐しているという Kahn の報告[6)]とそれぞれ良く一致するものであった，aortic origin 以外の下横隔膜動脈としては腹腔動脈からの分岐が最も多く，次いで右腎動脈に origin を有するものが多い[6)24)31)]とされているが，著者の検討でも，前者が25.6%（12像），後者が17.0%（8像）という結果であった（Fig. 2). その他腰動脈，上腸間膜動脈あるいは精巣動脈からの下横隔膜動脈の分岐もみられる[6)]とされている．また著者の印象としては，右下横隔膜動脈から分岐する右上副腎動脈の分枝の数は左下横隔膜動脈からの左上副腎動脈のそれに比較して多い傾向にあり（Fig. 4, 6), さらに右腎動脈から右下横隔膜動脈の分岐がみられた7例中6例（85.7%）では，この下横隔膜動脈から上，中，下副腎動脈のすべてが分岐していた（Fig. 5).

次に中副腎動脈に関して，Gagnon[32)] は200症例の剖検例から，腹部大動脈からの中副腎動脈の分岐は70%にみられ，その大部分は腎動脈の上方または腎動脈の高さで分岐していたが，分岐のまったく認められないものも右33%，左26%にみられたと報告している．一方平松[24)]は128例の腹部大動脈造影像の検討から，右の46%に比べて左は87%に中副腎動脈を同定し得たと述べており，著者の検討でも，右中副腎動脈は他の動脈と重なり，同定が困難であったが18.0%に，それに比較して左中副腎動脈は64%という結果であった（Fig. 7). しかしながら，一般的に左中副腎動脈に比較して右中副腎動脈は細い[7)]ということ，および右中副腎動脈は右下横隔膜動脈から分岐する頻度の高いこと（Fig. 8）などが腹部大動脈造影で右中副腎動脈の出現頻度が低くなってくる1因であろうと考えられる.

下副腎動脈に関しては，選択的腎動脈造影で十分良好に描出されるので選択的腎動脈造影像について検討を行ったが，左右別の腎動脈からの下副腎動脈は，左では41.7%，右では56.7%という

描出率を得（Table 4），これは平松[24]による左32%，右60%とほぼ同様の結果であった．

以上のように副腎動脈の造影像からみた分岐に関する検討結果から，選択的動脈造影によって副腎全体を描出するためには，右副腎については右下横隔膜動脈と右腎動脈を，また左副腎については左中副腎動脈を造影すれば十分なものと考えられ，著者もこれを目標として造影検査を進めるようにしている．しかしながら，これらの選択造影が不成功に終り，臨床的に hypervascular な病変が考えられる場合には腹部大動脈造影の必要が生じることはいうまでもないことである．

一方，副腎静脈の解剖に関しては，その胎生期における発達が比較的安定している[41]こともあり，副腎動脈にみられるほどには多くの variation は認められていない．すなわち右副腎静脈のほとんどは下大静脈に，また左副腎静脈は左腎静脈に開口している．したがって副腎静脈への catheterization は比較的容易なものであるが，右副腎静脈は左に比べて細いことが多く，時には副肝静脈や腎静脈へ開口するものもみられる[33)~36)]ので，右の方が左に比べて一般的に，その造影成績が悪くなっているようである．左副腎静脈造影に困難を覚えることがあるとすれば，腎静脈の anomaly すなわち retroaortic renal vein や circumaortic renal collar[42] などが認められる場合であり，Davis と Lundberg[43] によると剖検例の1.8%に retroaortic renal vein が，また1.5%に circumaortic renal collar がみられたと報告している．このような場合には正常の位置に catheterization できないことが多く，周囲の小さな静脈，さらには下大静脈の下方まで探すべきこともおこりうる[44]．

以上のような副腎静脈の解剖学的事項を十分考慮に入れた上で，副腎静脈への catheterization を実施するわけであるが，deflector を用いずに左副腎静脈を造影するカテーテル[45]や，同様に deflector なしで1本のカテーテルによって左右副腎静脈が造影できるもの[46]も考案されてはいるが，著者は deflector を使用することや左右別々のカテーテルを用いることに，操作性の面からもまた造影に要する時間的な面からも特に不都合は感じていない．

副腎血管造影にともなう副作用として，著者は静脈造影の2例に extravasation を経験したが，特に原発性アルドステロン症やクッシング症候群では血管が脆弱化しており[47]，Baylis ら[43]の報告でも349例のうち5%に副腎内 hematoma, extravasation あるいは腸骨静脈や副腎静脈の thrombosis などが惹起されたと述べられていることからも，副腎静脈造影に際しては，造影に先立っての test injection により適当な注入圧を確認しておく必要がある．また褐色細胞腫では大動脈造影や静脈造影で hypertensive crisis の発現による死亡例の報告[2)49)]もみられているが，通常はレヂチンによる厳重な血圧のコントロールで安全に造影を実施し得る[50)51)]とされている．

さて，副腎疾患の診断に際しては，病変が過形成のものであるのか，あるいは tumor が存在するのかを鑑別することは，その後の治療方針の設定にとっても重要なものとなってくるので，これら両者それぞれの血管造影所見を中心として考察を加えてみたい．

副腎の大きさについては，左がやや大きく，平均的には長さ3～5cm，幅2～3cm，重さ7～12gとされており[34]，面積でみてみると右は7.5（3.8～12.2）cm^2，左は9.0（5.7～17.0）cm^2 であり，さらに形態については，右は内側が凸の二等辺三角形で，左は逆コンマ状を呈している[52]とされている．しかしながら，著者の正常副腎静脈造影像の pattern に関する検討（Fig. 13, 14）からも推測されるように，これらには種々の程度の variation があり，静脈造影での腫大像のみで過形成を判定するのは困難なものと考えられる．実際，Reuter ら[13]は正常例における体重と左副腎静脈造影像による左副腎の面積との相関々係から，過形成の判定基準を求め，5例の副腎皮質機能亢進症の患者に適用してみたが，3例のみにその基準が適応され得たとしており，Soffer ら[53]は副腎皮質機能亢進症を有するクッシング症候群24症例に

手術を実施し，11症例のみに副腎の肉眼的腫大を認めたと述べている．このように過形成の診断に対しては副腎静脈造影の信頼性はある程度少なくなるものの，腫大像のみならず，著者が先に述べたような副腎静脈分枝の開大や走行不整などの所見（Fig. 23, 30）にも注目すれば，過形成の診断面にある程度は寄与し得るものと考えられる．しかし，このような静脈造影所見は specific なものではなく，原発性アルドステロン症における過形成か，クッシング症候群のものか，あるいは副腎性器症候群におけるものかなどの鑑別を静脈造影像のみで判定するのは著者の比較的少ない経験からでも困難であると思える．

原発性アルドステロン症に占める腺腫の割合は，熊谷ら[54]によると71％となっており，著者の本研究における19例についても15例（78.9％）と大多数を占め，ほぼ同様の傾向と考えられた．また腺腫の大きさについては，1.5cm～2.5cm[8]，0.7cm～2.5cm[17]，平均1.6cm[28]などと記載されており，大体 2.5cm 以下となっているようである．著者の症例では最小 1.2×0.9×0.9cm，最大 2.8×2.8×1.9cm であった．

これらにおける静脈造影所見は，直径 1.5cm 以下では中心静脈またはその分枝の圧排，偏位が主体となり（Fig. 15, 16, 17），それより大きなものになると，腺腫周囲の静脈の軽度拡張や腺腫全体の淡い染まり（Fig. 18, 19A, 20A）が加わってくる傾向にあった．

静脈造影で診断可能な腺腫の大きさとしては，直径 5mm のものを診断し得たとする報告[51]もあるが，Kahn ら[8]は 7mm 以下の3例の腺腫を診断し得なかった経験から，8mm 以上のものにはじめて静脈造影での描出が得られるのではないかと述べている．しかしながら，腺腫の副腎内における局在部位によっても診断能は異なるものと考えられ，Yune ら[55]によると，中心部の腺腫では最低 1.5cm，辺縁部のものでは最低 7mm の大きさがなければ静脈造影による診断はできないのではないかと述べている．

一方，動脈造影による原発性アルドステロン症の腺腫の診断は困難であるとされてはいるが，著者の選択的副腎動脈造影像についての検討では，副腎動脈の分枝が腺腫の周囲をとり囲んでいるもの（Fig. 24, 25），毛細管相で腺腫全体が濃染するもの（Fig. 19B, 20B），あるいは濃染した中心部に avascular な部分をともなうもの（Fig. 26）などが得られたことを先に述べた．Kahn ら[8]はこれらの所見を empty shell，ドーナツ状などと表現している．このような所見を手掛りとすれば，副腎静脈造影がたとえ不成功の場合でも，選択的副腎動脈造影により，かなりの診断的情報がもたらされるものと考えられる．

クッシング症候群については，欧米では過形成75％，腺腫15％，癌腫10％と腺腫の割合が少ないのに対して，井村による本邦例の集計では，それぞれ42％，49％，9％と腺腫が最も多く[22]，著者の7症例についても腺腫が5例，癌腫および過形成がそれぞれ1例と腺腫の占める割合が最も多くなっていた（Table 7）．本症の腺腫の大きさは原発性アルドステロン症のそれと比べて大きいものが多く，一般的に直径 2.5cm 以上である[17,28,53]とされており，また癌腫の場合には最小のものは 4cm であった[56]と記載されている．著者の5例の腺腫についても3例が 3.0cm 以上であり，癌腫の1例は最大径が7.0cm であった．

これらの症例における副腎静脈造影所見は，3.0cm 以下の腺腫では中心静脈の軽度拡張と圧排，偏位がみられ，さらにその分枝も拡張して屈曲，蛇行を示しながら腺腫全体をとり囲む円形の静脈叢の形成がみられ（Fig. 27A, 28），これより大きなものでは中心静脈およびその分枝の著明な拡張（Fig. 29）がみられ，これらの所見は原発性アルドステロン症の腺腫と異なる特徴的な造影所見と考えられた．また，クッシング症候群の腺腫例の選択的副腎動脈造影では毛細管相における濃染像（Fig. 27B）が2例にみられたが，その造影像から原発性アルドステロン症（Fig. 19B, 20B）との鑑別は困難であった．しかし，腹部大動脈造影による腺腫の淡い染まりは本症においてのみ認められたもので，本症の腺腫の方が原発性

アルドステロン症のそれに比較して blood supply が豊富になっていることと関連しているものと考えられる.

またクッシング症候群の癌腫については，著者は1例（Fig. 31）のみしか経験していないが，選択的副腎動脈造影が良性・悪性の鑑別に有用であったものであり，特に若年のクッシング症候群の例で副腎静脈造影などにより，大きな tumor の存在が疑われる場合には積極的に選択的動脈造影をも実施すべきものと考えている.

褐色細胞腫の血管造影については，多数の報告がみられているが[25)51)57)~63)]，tumor の10～15%は異所性，多発性であるということもあって，一般に静脈造影よりもむしろ動脈造影による診断が主体をなし，選択造影に加えて大動脈造影が必須とされている．動脈造影に関する本症の vascularity について，Alfidi ら[64)]は11例のうち10例が hypervascular であったと述べ，一方 Fry ら[65)]は flush aortogram では tumor を見出すのは困難であったと報告し，この両者を経験したという報告[25)51)]もみられる．特に hypovascular な tumor は異所性のものに多く，読影にあたっては subtraction を必要とすることもある[25)]．著者の2例はいずれも副腎に限局した hypervascular な tumor であった．この2例のうち1例（Fig. 33）は選択的中副腎動脈造影で malignant tumor と診断し，組織学的にも悪性と判定されたものであるが，一般的に，組織学的には悪性であっても，臨床的には転移がない限り，悪性であるとの診断は困難であり[57)61)]，動脈造影像をもってしても腫瘍内の血管像からは鑑別困難であるとの意見もある[60)]．しかしながら，副腎動脈の異常な拡張と tumor cuffing[51)]，irregular neovascularization と tumor 辺縁の不整[50)]，あるいは周囲臓器への浸潤を示す腎動脈の狭窄[25)]などの所見が認められる場合には強く悪性を疑うべきものと考えられる．一方，本症における静脈造影所見に関する報告は比較的少ないようである[62)63)]，Agee ら[62)]は本症の静脈造影像を圧排を示すものと，tumor 内に豊富に発達した静脈叢を認めるものの2つの type に分類しており，著者における唯一の静脈造影の経験例（Fig. 32A）は前者の所見を呈していた.

これら原発性アルドステロン症，クッシング症候群，褐色細胞腫以外に著者の経験した副腎疾患については，先にその血管造影所見について述べたが，特に神経芽細胞腫，癌腫による副腎性器症候群，血管腫などにおいては病変の拡がりを把握するうえで副腎動脈造影が極めて有用と考えられたものであった．さらに肺癌例においては20～30%と副腎への転移が認められるので，的確な病期決定という意味からルチーンな副腎静脈造影の実施[16)]も有用なものと考えられる.

以上，副腎の各種疾患の診断における血管造影の有用性について触れてきたが，著者の症例における血管造影の診断能に関してまとめてみると，症例全体としては，静脈造影が30例のうち29例（96.7%），選択的動脈造影が25例のうち19例（76.0%），腹部大動脈造影が23例のうち9例（39.1%）という診断率が得られた（Table 9）．一般的に原発性アルドステロン症，クッシング症候群では静脈造影がより有用とされ，著者の症例でも静脈造影像の得られた24例のうち23例（95.8%）に確診を得ることができた．しかし，選択的副腎動脈造影像の得られた18例についても13例（72.2%）とかなりの高率に病変が描出された．その他の疾患についても同様に静脈造影，動脈造影ともにそれぞれ有用な診断的情報を与えており，やはり副腎疾患の血管造影に際しては，この両者を適切に組み合わせることによって，より詳細な検討が可能になるものと考えられる.

翻って，上述してきた副腎血管造影に関する考案から，著者は副腎疾患の最終的臨床診断は血管造影所見の詳細な検討でも十分なし得るものと考えているが，これら造影所見の裏付けとして副腎静脈血採取によるホルモン定量もまた有用なものとされているので，最後にこの点に関して若干触れてみることとする.

原発性アルドステロン症では，副腎静脈血のアルドステロン定量のみで100%その診断が可能であり，直径 3mm の腺腫まで指摘し得たとする

Table 9 Diagnostic evaluation of adrenal angiography

diagnosis	total cases	venography			arteriography					
					adrenal			aortography		
		no. of cases	p.	n.	no. of cases	p.	n.	no. of cases	p.	n.
primary aldosteronism										
adenoma	15	14	13	1	11	9	2	9	1	8
adenoma + nodular hyperplasia	2	1	1		2	1	1	2		2
adenomatous hyperplasia	1	1	1		1		1	1		1
hyperplasia	1	1	1							
Cushing's syndrome										
adenoma	5	5	5		2	2		2	2	
hyperplasia	1	1	1		1		1	1		1
carcinoma	1	1	1		1	1		1	1	
pheochromocytoma	2	1	1		2	2		2	2	
neuroblastoma	1				1	1		1	1	
adrenogenital syndrome										
hyperplasia	1	1	1							
carcinoma	1				1	1		1	1	
non-functioning adenoma	1	1	1							
non-functioning cyst	1	1	1		1	1		1		1
hemangioma	1				1	1		1	1	
metastatic tumor	1	1	1							
Addison's disease	1	1	1		1		1	1		1
total	36	30	29	1	25	19	6	23	9	14

p: positive　　n: negative

Horton と Finck の報告[66]や，また本症では血管の脆弱化がみられ extravasation の危険もあることから静脈造影は不要で採血のみで良いとする意見もある[47]，著者の場合，両側採血し得たものでは，14例のうち12例（85.7%）の頻度で診断の裏付けが得られたが，右副腎静脈は細いために造影はできても採血が困難なこともあり，さらに下大静脈血が混入したり，左副腎静脈血には左下横隔膜静脈血が混じることもあって，必ずしも正しいアルドステロン値が示されるとは限らないので，やはり本症の診断に際しては造影所見に加えて定量結果をも参考にして検討すべきものと考えられる．褐色細胞腫についても，Georgi ら[63]は副腎静脈を含んだ種々の部位からのカテコールアミン定量により全例に確診を得たとしており，Agee ら[62]もその有用性を強調しているが，本症は異所性，多発性のものもあるので，採血によるホルモン定量のみでは解決できない症例もあり，最終的には血管造影所見との対比検討が必要なものと考えられる．

ところで，近年における CT や超音波による診断法の発展には目覚しいものがあり，副腎疾患についての報告もみられるようになってきている[67)~69)]．当施設でも1979年6月より CT 診断も導入されており，いまだ症例は少ないものの著者もその有用性を認めるものではあるが，質的診断，あるいは副腎静脈血のホルモン定量による内分泌学的な裏付けなどの点を考慮すれば，やはり副腎血管造影までアプローチする必要があるものと考えられる．

VII. 結　語

副腎疾患が疑われ副腎血管造影を実施した92症例について，造影像からみた副腎血管系のX線解剖ならびに各疾患における造影所見の解析を行い，さらに動脈，静脈造影を対比して検討し，次のような結果を得た．

1. 副腎動脈のX線解剖について

(1) 造影成績としては，上副腎動脈（下横隔膜動脈）65.7%（40/61例），中副腎動脈69.0%（40/58例）に選択的造影が得られ，下副腎動脈については，右側56.7%（34/60例），左側41.7%（25/60例）に選択的腎動脈造影による描出が認められた．これらにおける造影像の数は，上副腎動脈47像，中副腎動脈43像，下副腎動脈が59像であった．また腹部大動脈造影も61例に実施した．

(2) 下横隔膜動脈の origin については，大動脈から直接分岐するものが57.4%（27/47像）と過半数を占め，これ以外のものでは，腹腔動脈あるいは右腎動脈からの分岐を示していた．18症例（45.0%）では左右下横隔膜動脈が共有幹を有していた．aortic origin の下横隔膜動脈は第12胸椎から第1腰椎の高さで大動脈から分岐しており，右腎動脈から右下横隔膜動脈の分岐していた7例のうち6例では上副腎動脈のみならず，中，下副腎動脈も同時に分岐していた．

(3) 中副腎動脈の origin は，大動脈から直接分岐するものが58.1%（25/43像）を占め，ついで下横隔膜動脈からのものが多かった．aortic origin の中副腎動脈は第1腰椎上縁～第2腰椎上部の高さで起始しており，右は右腎動脈起始部上縁から平均 11.4mm の高さで，左は同じく平均 11.8mm の高さで分岐していた．

(4) 副腎動脈のX線解剖に関する検討から，動脈造影で副腎全体を描出するためには，右副腎については右下横隔膜動脈と右腎動脈を，また左副腎については左中副腎動脈を選択的に造影すれば十分なものと考えられた．

2. 副腎静脈のX線解剖について

(1) 副腎静脈造影の成績は右76.7%（69/90例），左98.9%（89/90例）であった．

(2) 右副腎静脈は全例，右肝静脈と右腎静脈との間の下大静脈右後外側に開口しており，左副腎静脈は全例，椎体左縁の位置で左腎静脈上方に開口していた．

(3) 正常副腎静脈造影像の pattern は，左右とも，それぞれ3型に分類し得た．

3. 副腎疾患における血管造影所見について

(1) 過形成の例では，副腎静脈造影像で，副腎全体の腫大と分枝相互の開大および走行不整が認められたが，原発性アルドステロン症，クッシング症候群，副腎性器症候群の過形成との間の鑑別は困難であった．

(2) 原発性アルドステロン症の腺腫例における静脈造影所見は，1.5cm 以下では中心静脈あるいはその分枝の圧排，偏位がみられ，それより大きくなると，これらの所見に加えて，静脈分枝の蛇行や腺腫周囲の静脈の軽度拡張，ならびに腺腫全体の淡い染まりが認められた．選択的副腎動脈造影では，動脈分枝が腺腫の周囲をとり囲んでいるもの，毛細管相で腺腫全体が濃染するもの，あるいは濃染部の中心に avascular な部分をともなうものなどが認められた．副腎静脈血のアルドステロン定量も診断に有用であったが，血管造影所見との対比検討を要する例も経験した．本症に対する診断率は，静脈造影94.1%（16/17例），選択的動脈造影71.4%（10/14例），アルドステロン定量92.9%（13/14例）であった．

(3) クッシング症候群の腺腫例における静脈造影所見は，3.0cm 以下のものでは中心静脈の軽度拡張と圧排，偏位ならびに腺腫全体を囲む静脈叢が特徴的であり，これより大きくなると中心静脈およびその分枝の著明な拡張が認められた．選択的動脈造影では，腺腫は円形の濃染像として描出された．本症に対する診断率は，静脈造影100%（7/7例），動脈造影75.0%（3/4例）であった．

(4) 原発性アルドステロン症の腺腫とクッシング症候群のそれとの鑑別は，前者はほとんど2cm 以下であるのに対し，後者では3cm 以上のものが多く，また静脈造影で後者には中心静脈の

拡張と腺腫全体を囲む円形の静脈叢がみられることにより可能であったが，選択的動脈造影所見からの鑑別は困難であった．

(5) 褐色細胞腫の2例はいずれも hypervascular tumor で，動脈造影が有用であったが，副腎に限局した tumor では静脈造影や副腎静脈血のカテコールアミンの測定もまた有用なものと考察された．

(6) 副腎疾患に対する血管造影法としては，褐色細胞腫を除き静脈造影が優先されるべきではあるが，静脈造影が不成功に終った例や，あるいは悪性が疑われる場合には，動脈造影も積極的に実施してみる価値のあるものと考えられた．因に著者の有所見36症例全体における確診率は，静脈造影96.7%（29/30例），選択的動脈造影76.0%（19/25例），腹部大動脈造影39.1%（9/23例）という結果であった．

〔擱筆にあたり，本研究に終始御懇切なる御指導と御校閲を賜った恩師篠原慎治教授に深甚の謝意を表しますとともに，手術所見に関して御教示を戴いた本学泌尿器科学教室（主任：岡元健一郎教授），症例の御紹介を戴いた本学第1内科学教室（前主任：金久卓也教授），第2内科学教室（主任：橋本修治教授），第3内科学教室（主任：井形昭弘教授）の教室員各位に深く感謝致します．また血管造影所見について御教示いただきました牧野孝昭博士（国立鹿児島病院放射線科医長），教室田之畑修朔講師をはじめ，本研究の遂行にあたり多大の御協力をいただきました教室員各位に心より厚く感謝致します．本論文の要旨は第36回（昭和52年5月），第38回（昭和54年3月）日本医学放射線学会総会において発表した．〕

参考文献

1) Hartman, G.W., Witten, D.W. and Weeks, R.E.: The role of nephrotomography in the diagnosis of adrenal tumors. Radiology, 86: 1030—1034, 1966
2) 渡辺　泱：副腎腫瘍レ線診断における最近の進歩．臨泌，24： 889—895，1970
3) Pickering, R.S., Hartman, G.W., Weeks, R.E., Sheps, S.G. and Hattery, R.R.: Excretory urographic localization of adrenal cortical tumors and pheochromocytomas. Radiology, 114: 345—349, 1975
4) 町田豊平：副腎疾患の放射線診断法の進歩．臨放，19： 501—512，1974.
5) Seldinger, S.I.: Catheter replacement of the needle in percutaneous arteriography, a new technique. Acta Radiol., 39: 368—376, 1953
6) Kahn, P.C.: Selective angiography of the inferior phrenic arteries. Radiology, 88: 1—8, 1967
7) Kahn, P.C. and Nickrosz, L.V.: Selective angiography of the adrenal glands. Am. J. Roentgenol., 101: 739—749, 1967
8) Kahn, P.C., Kelleher, M.D., Egdahl, R.H. and Melby, J.C.: Adrenal arteriography and venography in primary aldosteronism. Radiology, 101: 71—78, 1971
9) Lindvall, N. and Slezak, P.: Arteriography of the adrenals. Radiology, 92: 999—1005, 1969
10) Masoni, A.: Catheterisation of the right adrenal vein in man. Acta Med. Scandinav., 159: 225—234, 1957
11) Bucht, H.: Percutaneous catheterization of the left adrenal vein in man. Scand. J. Clin. & Lab. Invest., 14: 27—38, 1962
12) Starer, F.: Percutaneous suprarenal venography. Brit. J. Radiol., 38: 675—681, 1965
13) Reuter, S.R., Blair, A.J., Schteingart, D.E. and Bookstein, J.J.: Adrenal venography. Radiology, 89: 805—814, 1967
14) Mikaelsson, C.G.: Retrograde phlebography of both adrenal veins, a preliminary report. Acta Radiol., 6: 348—354, 1967
15) Melby, J.C., Spark, F., Dale, S.L., Egdahl, R.H. and Kahn, P.C.: Diagnosis and localization of aldosterone-producing adenomas by adrenal-vein catheterization. New Eng. J. Med., 277: 1050—1056, 1967
16) Cope, C., Isard, H.J. and Wesolowski, W.E.: Selective adrenal phlebography. Radiology, 90: 1105—1112, 1968
17) Mitty, H.A., Nicolis, G.L. and Gabrilove, J.L.: Adrenal venography: Clinical-roentgenographic correlation in 80 patients. Am. J. Roentgenol., 119: 564—575, 1973
18) 坪郷義崇，平松京一，蜂屋順一，竹中栄一，田坂　晧：副腎血管撮影—動脈撮影と静脈撮影およびその適応—．内科，24 209—219，1969
19) 真崎善二郎，中尾偕主：副腎静脈撮影について（第2報）—自験24例の検討—．西日泌尿，33：506—521，1971
20) 林　三進：選択的副腎静脈撮影の副腎疾患における診断的意義についての検討．日本医放会誌，32： 286—298，1972

21) 篠原慎治，牧野正興，田之畑修朔，後藤有人，林　敏雄，迫田晃郎，林　本田：原発性アルドステロン症—特に副腎動・静脈造影による診断に関連して—．臨放，18：1025—1034，1973
22) 打田日出夫，石田　修，黒田知純，大川元臣，池田　恢，宮田俶明，中村仁信，清水秀祐，佐藤正之，田村健治，水谷修太郎，五十嵐暢：副腎腫瘍のX線診断—静脈造影を中心として—．臨放，19：513—526，1974
23) 奥山武雄，渋谷　均，鈴木宗治：副腎シンチグラフィと副腎静脈造影の診断学的評価．日本医放会誌，35：1098—1106，1975
24) 平松京一：副腎血管系の解剖学的考察と選択的血管造影のアプローチ．脈管学，16：69—75，1976
25) 中村仁信，打田日出夫，黒田知純，佐藤正之，安井浩一，吉岡寛康，水谷修太郎，園田孝夫，石田　修：血管造影からみた褐色細胞腫の検討．臨放，22：869—877，1977
26) 平松京一：腎・副腎血管造影のコツ．臨放，23：1185—1197，1978
27) 佐々木常雄，松原一仁，大野晶子，余語　弘，加古　健：副腎疾患の放射線医学的診断法の意義—適応と評価—．臨放，23：1373—1379，1978
28) 余語　弘：副腎腫瘍の診断と治療．癌の臨床，25：416—424，1979
29) 平松京一：内分泌腺腫瘍の血管造影による診断．癌の臨床，25：405—415，1979
30) Gärard, G.: Contribution à l ätude morphologique des arteres des capsules surrenales de l homme. J. d anat et d. Physiol., 49: 269—303, 1913
31) Merklin, R.J. and Michels, N.A.: The variant renal and suprarenal blood supply with data on the inferior phrenic, ureteral and gonadal arteries. J. Internat. Coll. Surg., 29: 41—76, 1958
32) Gagnon, R.: Middle suprarenal arteries in man: "a statistical study of two hundred human adrenal glands . Rev. Can. Biol., 23: 461—467, 1964
33) Merklin, R.J. and Eger, S.A.: The adrenal venous system in man. J. Internat. Coll. Surg., 35: 572—585, 1961
34) Johnstone, F.R.C.: The surgical anatomy of the adrenal glands with particular reference to the suprarenal vein. Surg. Clin. North. Amer., 44: 1315—1325, 1964
35) Mikaelsson, C.G.: Venous communications of the adrenal glands, anatomic and circulatory studies. Acta Radiol., 10: 369—393, 1970
36) Johnstone, F.R.C.: The suprarenal veins Am. J. Surg., 94: 615—620, 1957
37) 永田進一，米沢　傑，大井好忠，牧野正興，佐藤栄一：副腎血管腫の1例．西日泌尿，39：294—298，1977
38) Beierwaltes, W.H., Lieberman, L.M., Ansari, A.N. and Nishiyama, H.: Visualization of human adrenal glands in vivo by scintillation scanning. J.A.M.A., 216: 275—277, 1971
39) Conn, J.W., Beierwaltes, W.H., Lieberman, L.M., Ansari, A.N., Cohen, E.L., Bookstein, J.J. and Herwig, K.R.: Primary aldosteronism: Preoperative tumor visualization by scintillation scanning. J. Clin. Endocrinol., 33: 713—716, 1971.
40) 中條政敬，樋口和博，坂田博道，篠原慎治，園田勝男：ピンホールコリメータによる副腎シンチグラフィ．日本医放会誌，38：340—353，1978
41) McClure, C.F.W. and Butler, E.G.: The development of the vena cava inferior in man. Am. J. Anat., 35: 331—383, 1925
42) Mitty, H.A.: Circumaortic renal collar, a potentially hazardous anomaly of the left renal vein. Am. J. Roentgenol., 125: 307—310, 1975
43) Davis, C.J. and Lundberg, G.D.: Retroaortic left renal vein, a relatively frequent anomaly. Am. J. Path., 50: 700—703, 1968
44) Field, S., Chir, B. and Saxton, H.: Venous anomalies complicating left adrenal catheterization. Brit. J. Radiol., 47: 219—225, 1974
45) Mitty, H.A.: Catheterization of the left adrenal vein without mechanical catheter or gudie-wire manipulator. Radiology, 102: 445—446, 1971
46) Kyaw, M.M.: Simplified technique of bilateral adrenal vein catheterization using a single preshaped catheter. Radiology, 105: 203—205, 1972
47) Bookstein, J.J., Conn, J. and Reuter, S.R.: Intra-adrenal hemorrhage as a complication of adrenal venography in primary aldosteronism. Radiology, 90: 778—779, 1968
48) Bayliss, R.I.S., Edwards, O.M. and Starer, F.: Complications of adrenal venography. Brit. J. Radiol., 43: 531—533, 1970
49) Saltz, N.J., Luttwak, E.M., Schwartz, A. and Goldberg, G.M.: Danger of aortography in the localization of pheochromocytoma. Ann. Surg., 144: 118—123, 1956
50) Rossi, P., Kaufman, L., Ruzicka, F.F. and Panke, W.: Angiographic localization of pheochromocytoma. Radiology, 86: 266—275,

1966
51) Sutton, D.: The radiological diagnosis of adrenal tumours. Brit. J. Radiol., 48: 237—258, 1975
52) Mclachlan, M.S.F. and Roberts, E.E.: Demonstration of the normal adrenal gland by venography and gas insufflation. Brit. J. Radiol., 44: 664—671, 1971
53) Soffer, L.J., Iannaccone, A. and Gabrilove, J.L.: Cushing's syndrome, a study of fifty patients. Am. J. Med., 30: 129—146, 1961
54) 熊谷 朗，山本昌弘，田村 泰，西川哲男，鈴木 豊，松島保久：本邦における過去10年間の原発性アルドステロン症307例の実態．日内会誌，49：1362—1380，1973
55) Yune, H.Y., Klatte, E.C., Grim, C.E., Weinberger, M.H., Donohue, J.P., Yum, M.N. and Wellman, H.N.: Radiology in primary hyperaldosteronism. Am. J. Roentgenol., 127: 761—767, 1976
56) Iannaccone, A., Gabrilove, J.I., Brahms, S.A. and Soffer, L.J.: The roentgen diagnosis of adrenal tumor in Cushing's syndrome. A.M.A. Arch. Int. Med., 105: 257—263, 1960
57) Holsti, L.R.: Malignant extra-adrenal pheochromocytoma. Brit. J. Radiol., 37: 944—947, 1964
58) Meaney, T.F. and Buonocore, E.: Selective arteriography as a localizing and provocative test in the diagnosis of pheochromocytoma. Radiology, 87: 309—314, 1966
59) Weber, A.L., Janower, M.L. and Griscom, N.T.: Radiologic and clinical evaluation of pheochromocytoma in children: Report of 6 cases. Radiology, 88: 117—123, 1967
60) Colapinto, R.F. and Steed, B.L.: Arteriography of adrenal tumors. Radiology, 100: 343—350, 1971
61) James, R.E., Baker, H.L. and Scanlon, P.W.: The roentgenologic aspects of metastatic pheochromocytoma. Am. J. Roentgenol., 115: 783—793, 1972
62) Agee, O.F., Kauda, J. and Leopasoon, J.: Preoperative localization of pheochromocytoma. Acta Radiol., 14: 545—560, 1973
63) Georgi, M., Cordes, U., Günther, R., Philipp, T. und Lenner, V.: Phelebographische Diagnostik des Phäochromozytoms. Fortschr. Röntgenstr., 128: 727—733, 1978
64) Alfidi, R.J., Gill, W.M. and Klein, H.J.: Arteriography of adrenal neoplasms. Am. J. Roentgenol., 106: 635—641, 1969
65) Fry, I.K., Kerr, I.H., Lea, T.M. and Starer, F.: The value of aortography in the diagnosis of pheochromocytoma. Clin. Radiology., 18: 276—281, 1967
66) Horton, R. and Finck, E.: Diagnosis and localization in primary aldosteronism. Ann. Internat. Med., 76: 885—890, 1972
67) Dunnick, N.R., Schaner, E.G., Doppman, J.L., Strott, C.A., Gill, J.R. and Javadpour, N.: Computed tomography in adrenal tumors. Am. J. Roentgenol., 132: 43—46, 1979
68) Yeh, H.C., Mitty, H.A., Rose, J., Wolf, B.S. and Gabrilove, J.L.: Ultrasonography of adrenal masses: unusual manifestation. Radiology, 127: 475—483, 1978
69) 広沢邦浩，成松明子，河野 敦，平松慶博，山添信幸，織畑秀夫，近藤元彦，引地功侃，川地義雄：副腎の CT，臨放，23：771—778，1978