The University of Osaka
Institutional Knowledge Archive

Title	消化管間葉系腫瘍(GIST)の画像診断 : CTによる悪性度の評価
Author(s)	望月, 健太郎; 植田, 瑞穂; 塩沢, 哲 他
Citation	日本医学放射線学会雑誌. 2003, 63(5), p. 210-213
Version Type	VoR
URL	https://hdl.handle.net/11094/18382
rights	
Note	

The University of Osaka Institutional Knowledge Archive : OUKA

https://ir.library.osaka-u.ac.jp/

The University of Osaka

消化管間葉系腫瘍(GIST)の画像診断：CTによる悪性度の評価

望月健太郎[1),2)]　植田　瑞穂[1)]　塩沢　哲[3)]　石亀　廣樹[3)]
長谷川　実[4)]　小岩井慶一郎[1)]　渡辺　俊一[1)]　角谷　眞澄[5)]

1)佐久総合病院放射線科　2)現・長野赤十字病院放射線科　3)佐久総合病院臨床病理部
4)篠ノ井総合病院放射線科　5)信州大学医学部放射線医学教室

Imaging of Gastrointestinal Stromal Tumor (GIST): Relation between CT findings and grade of malignancy

Kentaro Mochizuki[1)2)], Mizuho Ueda[1)], Satoshi Shiozawa[3)], Hiroki Ishigame[3)], Minoru Hasegawa[4)], Keiichiro Koiwai[1)], Toshikazu Watanabe[1)] and Masumi Kadoya[5)]

Purpose: To report the relation between CT findings and the grade of malignancy in gastrointestinal stromal tumor (GIST), especially the uncommitted type of GIST.
Materials and Methods: A total of 14 patients with histologically proven GIST (uncommitted type) underwent CT. Tumors were divided into three grades.
histologically: benign (mitotic index [MI] < 2/10 high-power fields [HPF]), borderline (2/10 HPF≦MI ≦ 5/10 HPF), and malignant (5/10 HPF < MI). We evaluated tumor size, cystic component, margin, and early enhancement.
Results: All benign tumors were smaller than 5 cm, and most malignant tumors reached 5 cm. The size of borderline tumors was between the sizes of benign and malignant tumors. No benign tumors had cystic components, whereas all borderline and malignant tumors except for one case had cystic components. Only two huge malignant tumors had unclear margins. The relation between early enhancement and the grade of malignancy showed no tendency, but all duodenal tumors showed marked early enhancement irrespective of grade.
Conclusion: The grade of malignancy of GIST (uncommitted type) and size, presence of cystic components, and margin were highly correlated. That is, 1) tumors smaller than 5 cm with no cystic components can be diagnosed as benign, whereas 2) tumors that have cystic components are borderline or malignant. 3) Tumors that have cystic components and unclear margin can be diagnosed as actively malignant.

Research Code No.: *517*

Key words: *GIST, gastrointestinal stromal tumor, CT finding*

Received Oct. 16, 2002; revision accepted Feb. 18, 2003

1) Department of Radiology, Saku Central Hospital
2) (at present), Department of Radiology, Nagano Red Cross Hospital
3) Department of Pathology, Saku Central Hospital
4) Department of Radiology, Shinonoi Central Hospital
5) Department of Radiology, Shinshu University School of Medicine

別刷請求先
〒390-8621　松本市旭3-1-1
信州大学医学部附属病院放射線科
望月健太郎

はじめに

消化管間葉系腫瘍は，従来，平滑筋腫や平滑筋肉腫などの筋原性腫瘍と神経鞘腫に代表される神経原性腫瘍とに分類されてきた．しかし，近年の免疫組織学的検索により，これら消化管間葉系腫瘍はgastrointestinal stromal tumor (GIST)と総称されるようになってきている．GISTは病理学的にいまだその疾患概念に混乱がみられており，Rosaiら[1)]がGISTをsmooth muscle type(平滑筋細胞への分化傾向を示すもの)，neural type(神経系細胞への分化傾向を示すもの)，combined type(平滑筋細胞，神経系細胞両者への分化傾向を示すもの)，uncommitted type(平滑筋細胞，神経系細胞どちらへの分化傾向も示さないもの)の4つのsubtypeに分類している一方で，平滑筋細胞，神経系細胞どちらへの分化傾向も示さないもの，すなわちRosaiらのいうuncommitted typeに相当するものをGISTと呼称する考え方もある[2)]．GISTの悪性度に関しても，核分裂数と腫瘍径とを合わせて基準としている場合[1),3),4)]や，核分裂数のみを基準とする場合[2)]など，個々の報告で相違がみられている．

GISTに関する画像所見の報告は，症例報告的なものは多数みられるものの，疾患概念が比較的新しいこともありいまだまとまった報告は少ない．今回われわれは，GIST (uncommitted type)と診断されたもののみ抽出し，病理学的な混乱を避け，核分裂数のみを基準として悪性度分類を行ったうえで，悪性度とCT所見との関連について検討した．

対　象

当院で1998年9月から2002年5月までに病理学的にGIST (uncommitted type)と診断されたもののうち，CTを施行された14症例について検討した．男性6例，女性8例，平均年齢68歳で，原発臓器の内訳は胃8例，十二指腸4例，空腸1例，直腸1例であった(Table 1)．

方　法

免疫組織学的にCD34(+)，c-kit(+)，α-SMA(−)，S-100

(−)またはごくわずかにS-100(+)となるものをGIST(uncommitted type)[1), 2), 4), 5)]とし，強拡大(400倍)で10視野中2個未満の核分裂を認めるものを良性，5個より多くの核分裂を認めるものを悪性，その中間(2〜5個)を境界病変と分類した[2)]．転移や再発を認めたものに関しては核分裂数に関わらず悪性とした．

CT画像はシングルヘリカルCTを用い単純CTと造影CTを施行した．造影CTは，症例2および13を除き2相造影(注入速度2.5ml/秒．1相目は注入開始から35秒後より撮影．2相目は1相目撮影後60秒の間隔をあけて撮影)を行った．症例2および13は1相造影(おのおの，注入速度2.0ml/秒，注入開始後58秒で撮影と，注入速度2.0ml/秒，注入開始後80秒で撮影)を行った．

画像所見は，腫瘍径，嚢胞成分の有無，境界の性状，早期濃染の有無について検討した．腫瘍径は，CT上の最大横断面における最大径とそれに直交する径とした．嚢胞成分に関しては，造影後の画像でその相に関わらず明らかな造影効果のない部分が存在するものを嚢胞成分あり(+)とし，嚢胞成分が腫瘍体積の50%以上を占めるものは(++)とした．境界性状は明瞭か不明瞭かについて評価した．早期濃染の有無は，注入開始後35秒のCT像を用い，腫瘍実質部の造影効果が動脈もしくは腎皮質と同程度の強い造影効果のみられるものを(+)とし，それ以外は(−)とした．各所見は放射線科診断医3人の合意により決定した．

結果の統計学的検討にはFisher検定を用い，$p<0.05$をもって有意差ありとした．

結　　果

各症例の悪性度と画像所見をTable 1に，各所見と悪性度との関係をTable 2に示した．

腫瘍径は，良性群がいずれも5cm未満であったのに対し，悪性群は概ね5cmに達する大きさであり，両者の間には有意差($p<0.05$)がみられた．境界群の腫瘍径は良性群と悪性群の中間に位置していたが，良性群と境界群，境界群と悪性群それぞれの腫瘍径間に有意差はみられなかった．

嚢胞成分は，良性群ではいずれの症例にも認められなかったのに対し(Fig. 1)，境界群または悪性群には症例8を除く全例で嚢胞成分の存在が認められた(Fig. 2，3)．良性群において嚢胞成分の存在が有意($p<0.05$)に少なかった．なお，嚢胞成分の割合に関して，境界群と悪性群との間に有意差はなかった．

境界は，腫瘍径の大きな悪性の2症例でのみ不明瞭であった(Fig. 3)．

腫瘍充実部の造影効果をみると，胃，空腸，直腸原発のGISTでは悪性度に関わらず早期濃染はみられず，いずれの症例においても早期相から後期相にかけて徐々に造影されていた．一方，十二指腸原発のGISTは悪性度に関わらず，全例強い早期濃染を示し(Fig. 4，5)後期相で造影効果が弱まっていた．

Table 1　Cases and clinical findings

case	sex	age (years)	location	grade	size (mm)	cystic component	margin	early enhancement
1	F	79	stomach	benign	32×35	−	clear	−
2	M	64	stomach	benign	41×36	−	clear	not evaluate
3	F	74	stomach	benign	20×12	−	clear	−
4	F	72	stomach	borderline	30×29	+	clear	−
5	F	65	stomach	borderline	40×29	+	clear	−
6	F	68	stomach	borderline	38×27	+	clear	−
7	M	46	stomach	malignant	135×102	++	unclear	−
8	F	75	stomach	malignant	70×55	−	clear	−
9	F	64	duodenum	benign	28×19	−	clear	+
10	M	74	duodenum	benign	15×15	−	clear	+
11	F	91	duodenum	borderline	62×43	++	clear	+
12	M	47	duodenum	malignant	48×41	+	clear	+
13	M	65	jejunum	malignant	70×55	+	unclear	not evaluate
14	M	74	rectum	malignant	48×40	+	clear	−

Table 2　Comparison between each grade

	benign	borderline	malignant
size (mm)	15–41 (mean 28)	30–62 (mean 43)	48–135 (mean 74)
cystic component	0/5 cases	4/4	4/5
unclear margin	0/5	0/4	2/5
early enhancement	2/4	1/4	1/4

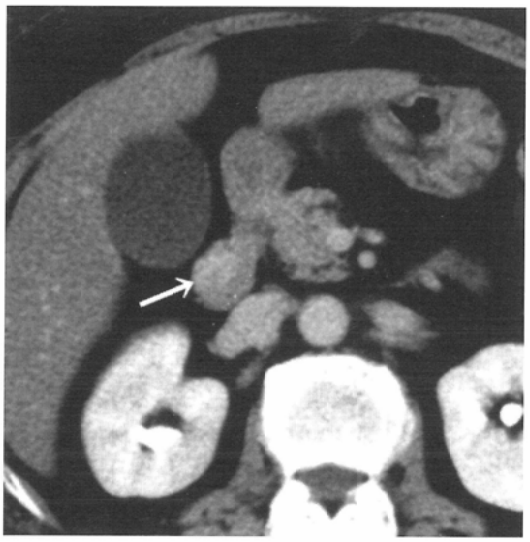

Fig. 1 A 64-year-old Female. Duodenal benign case (case 9) with clear margin (→) and no cystic components.

Fig. 2 A 72-year-old Female. Stomach borderline case (case 4) with clear margin (→) and cystic components (arrow head).

Fig. 3 A 46-year-old Male. Stomach malignant case (case 7) with unclear margin (arrow head) and large cystic components (→).

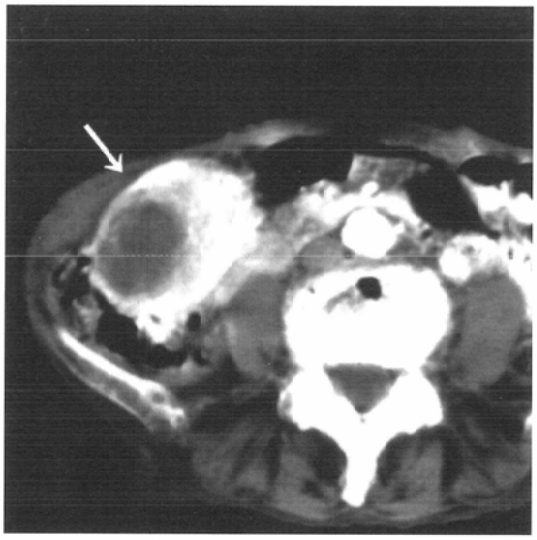

Fig. 4 A 91-year-old Female. Duodenal borderline case (case11). Solid components showed early enhancement (→).

Fig. 5 A 47-year-old Male. Duodenal malignant case (case12). The major portion had cystic components, but showed early enhancement of peripheral solid components (→).

考　　察

従来，筋原性腫瘍と神経原性腫瘍とに分類されていた消化管間葉系腫瘍は，近年の免疫組織学的検索によりgastrointestinal stromal tumor (GIST) と呼称されるようになってきているが，病理組織学的にもいまだ混乱がみられている．

われわれは病理組織学的な混乱を避け，画像と悪性度の関係をできるだけ単純化する意味で，対象症例をuncommitted typeに分類される狭義のGISTのみとし，悪性度も前記したように核分裂数のみを基準とし分類した．仮に悪性度の分類に腫瘍径も考慮した基準（強拡大[400倍]）で50視野中5個未満の核分裂を認め，腫瘍径が5cm以下のものを良性，5個未満の核分裂を認め，腫瘍径が5cm以上のものを境界病変，5個以上の核分裂を認めるものは腫瘍径に関わらず悪性）[1]を用いると，今回検討した境界群の症例は症例11以外がいずれも良性と分類されてしまい，悪性度とCT所見との間に一定の傾向はみられなかった．

GISTの良悪性の判定は難しいが，過去の報告では，悪性のGISTは中心部壊死や出血，不整な隔壁を伴うことが多く，腫瘍径は5cm以上の場合が多いとされている[1), 2), 4), 6)−8), 12), 13)]．今回のわれわれの検討では，悪性群の腫瘍径はおおむね5cmに達しており，平均腫瘍径も良性群<境界群<悪性群と腫瘍径が大きいものほど悪性度が高い傾向にあることが確かめられた．一方，壊死や出血を示唆する嚢胞成分の有無に着目すると，境界群と悪性群には高頻度に認められたものの，良性群には認められておらず，嚢胞成分の存在が少なくとも境界病変以上の悪性度を示唆するものと考えられた．またこれらの結果から，嚢胞成分を含まず，大きさが5cmに満たないものは良性である可能性が高いと考えられた．今回の検討では境界群と悪性群との間に明確な所見の相違は確認できなかったが，境界性状に着目すると，境界群はいずれも明瞭な境界を有していたのに対し，悪性群には境界が不明瞭となる症例が認められた．このことから，嚢胞成分の存在により境界病変以上の悪性度を疑った腫瘍のうち，境界が不明瞭なものに限り積極的に悪性と診断できると思われた．

GISTの悪性度と充実部の造影増強効果の関係については，これまで一定の傾向は報告されていない．今回のわれわれの検討でも一定の傾向は見出せなかった．しかし，今回，十二指腸原発のGISTはその悪性度に関係なく全例強い早期濃染を示しており，十二指腸原発のGISTが多血性(hypervascular)であることが示唆された．一般に十二指腸原発の腫瘍はhypervascularで，GISTもhypervascularであるとされているが[9)−11)]，われわれが調べた限りでは，十二指腸原発のGISTと他部位原発のGISTとの組織学的な相違を明確にしている報告はみられなかった．われわれの検討では，十二指腸原発のGISTは，胃，空腸，直腸原発のGISTに比べ血管増生がやや目立っており，早期濃染を示す一因と考えられたが，それ以外には類上皮細胞(epithelioid)がやや目立つ程度であり，決定的な組織学的相違は確認できなかった．

今回はあえてuncommitted typeに限定しそのCT所見を検討したが，他の組織型における悪性度と画像の関係，組織型による画像的な相違について，MRIも含めたさらなる検討が必要と思われる．また，今回の検討で明確にできなかった，境界群と悪性群との画像上の相違や，十二指腸原発と他部位原発GISTの組織学的相違についても今後の課題である．

結　語

GIST(uncommitted type)の悪性度とCT所見との関連について検討した．腫瘍径，嚢胞成分の有無，境界の性状と悪性度とには相関がみられ，早期濃染の有無と悪性度には相関がみられなかった．すなわち，①腫瘍径が5cm未満で嚢胞成分を含まない病変は，良性である可能性が高いと考えられた．②腫瘍径に関わらず，嚢胞成分を含むものは少なくとも境界病変以上の悪性度を有していると考えられた．③嚢胞成分を含み境界病変以上の悪性度を疑った腫瘍のうち，境界不明瞭なものに限り積極的に悪性と診断できると思われた．

文　献

1) Rosai J: Ackerman's Surgical Pathology 8th ed. Mosby-Year Book, 645–647, 1996, Inc, St. Louis, Chicago:
2) Miettinen M, et al: Gastrointestinal stromal tumors-value of CD34 antigen in their identification and separation from true leiomyomas and shchwannomas. Am J Surg Pathol 19: 207–216, 1995
3) Amin MB, et al: Prognostic value of proliferating cell nuclear antigen index in gastric stromal tumors. Correlation with mitotic count and clinical outcome. Am J Clin Pathol 100: 428–432, 1993
4) Mietteinen M, Lasota J: Gastrointestinal stromal tumors-definition, clinical, histological, immunohistochemical, and molecular genetic features and differential diagnosis. Virchows Arch 438: 1–12, 2001
5) Hirota S, et al: Mutation of c-kit in human gastrointestinal stromal tumors. Science 279: 577–580, 1998
6) Shojaku H, et al: Malignant gastrointestinal stromal tumor of the small intestine; radiologic-pathologic correlation. Radiation Medicine 15: 189–192, 1997
7) 田澤賢一，他：嚢胞状形態，消化管出血を呈した回腸原発gastrointestinal stromal tumor(GIST)の1例．臨外 54: 1095–1099, 1999
8) 吉村智子，他：壁外進展した小腸stromal tumorの1例．臨放 44: 965–968, 1999
9) Blanchard K et al: Tumors of the small intestine. World J Surg 24: 421–429, 2000
10) Buckley J, Fishman E: CT evaluation of small bowel neoplasm; spectrum of disease. Radiographics 18: 379–392, 1998
11) 磯田拓郎，他：診断にMRIが有用であった十二指腸gastrointestinal stromal tumorの1例．臨放 46: 1531–1535, 2001
12) 岩下明徳，他：gastrointestinal stromal tumor(GIST)の臨床病理．胃と腸 36: 1113–1127, 2001
13) 高見元敞，他：GISTの臨床的取り扱い．胃と腸 36: 1147–1156, 2001