The University of Osaka
Institutional Knowledge Archive

Title	眼球内病変のMR Imaging-CT 所見との対比を中心に-
Author(s)	松本, 俊一; 蓮尾, 金博; 内野, 晃 他
Citation	日本医学放射線学会雑誌. 1992, 52(6), p. 721-728
Version Type	VoR
URL	https://hdl.handle.net/11094/18389
rights	
Note	

The University of Osaka Institutional Knowledge Archive : OUKA

https://ir.library.osaka-u.ac.jp/

The University of Osaka

日本医放会誌：52（6），721—728，1992（平4）

眼球内病変のMR Imaging
—CT所見との対比を中心に—

[1]九州大学医学部放射線科学教室
[2]九州大学医学部眼科学教室
松本　俊一[1]　蓮尾　金博[1]　内野　晃[1]　松浦　泰雄[1]
宜保　昌樹[1]　増田　康治[1]　大西　克尚[2]

（平成3年9月9日受付）
（平成3年10月16日最終原稿受付）

MR Imaging of Intraocular Lesions
—A Comparison with CT—

Shunichi Matsumoto[1], Kanehiro Hasuo[1], Akira Uchino[1], Yasuo Matsuura[1], Masaki Gibo[1], Kouji Masuda[1] and Yoshitaka Ohnishi[2]
Department of Radiology[1] and Ophthalmology[2], Faculty of Medicine, Kyushu University

Research Code No. : 504.9
Key Words : Eye, Neoplasm, MR imaging, CT

Thirty-two intraocular lesions were studied with magnetic resonance (MR) imaging and computed tomography (CT). These lesions included retinoblastoma (n=11), uveal melanoma (n=6), metastatic choroidal tumor (n=3), choroidal hemangioma (n=2), retinochoroiditis (n=6) and Coats' disease (n=4).

MR imaging was superior to CT in the depiction of intraocular masses and retinal detachment. Gd-DTPA enhanced MR imaging was more useful than contrast enhanced CT in evaluating the contrast enhancement of intraocular tumors.

Differential diagnosis of intraocular tumors was difficult with both MR imaging and CT. Intratumoral calcification was noticed on CT in nine cases of retinoblastoma.

It was concluded that MR imaging, including contrast enhancement study, is more useful than CT in the evaluation of intraocular lesions, except for calcification, and contrast enhanced CT may be unnecessary in the diagnosis of intraocular lesions.

はじめに

従来，眼窩病変の画像診断は主にCTにより行われていた．MRIはその導入当初より眼窩領域にも応用されてきたが，初期の装置では高分解能CTに勝る画像は得られなかった．しかし高磁場装置の開発，表面コイルの応用，脂肪の高信号を抑制する撮像法の開発によりMRIによる眼窩病変の診断能は飛躍的に向上してきている[1)~3)]．眼球内病変のMRI診断についての報告はすでに多くのものがある[4)~9)]が，CTと詳細に比較検討したものは比較的少ない[6)~9)]．更に，Gd-DTPAを用いた造影MRIについての報告は極めて少ない[10)11)]．我々は，眼球内病変のMRIとCT所見を比較し，本症における両者の役割を明らかにする目的で検討を行い，若干の知見を得たので報告する．

対象及び方法

1987年4月から1991年3月の間に，当院にてほぼ同時期に MRI と CT が施行された眼球内病変30例32眼を対象とした．内訳は腫瘍性病変20例22眼（網膜芽細胞腫9例11眼，脈絡膜黒色腫6例6眼，転移性脈絡膜腫瘍3例3眼，脈絡膜血管腫2例2眼），非腫瘍性病変10例10眼（網脈絡膜炎6例6眼，コーツ病4例4眼）である．網膜芽細胞腫9眼，脈絡膜黒色腫4眼の13病変は手術により病理組織学的診断が得られている．

MRI は Signa を用い，spin echo 法による T1 強調像（TR/TE：400，600/20msec，以下 T1WI と略），T2強調像（TR/TE：2,000/80msec，以下 T2WI と略），プロトン密度強調像（TR/TE：2,000/30msec，以下 PDWI と略）を撮像した．スライス厚3または5mm，スライス間隔1.5mm で，頭部用または表面コイルを用いた．裁断面は原則として横断像を撮像し，必要に応じて冠状または矢状断像を撮像した．Gd-DTPA による造影検査は19例に施行した．CT は TCT-900S または Quantex-RX を用い，2または5mm のスライス厚で，横断像の単純及び造影検査を26例に，単純検査のみを4例に行った．

検討は，1）眼球内腫瘤，網脈絡膜肥厚の MRI と CT における描出能の比較．腫瘍性病変22眼と，MRI または CT で網脈絡膜肥厚が認められた非腫瘍性病変4眼を対象とした．2）網膜剝離の MRI と CT における描出能の比較．MRI または CT で網膜剝離が認められた腫瘍性病変12眼，非腫瘍性病変4眼を対象とした．3）造影画像における眼球内病変描出能の比較．MRI, CT 共に造影検査が施行された腫瘍性病変14眼，非腫瘍性病変3眼を対象とした．4）眼球内腫瘤の MRI，CT 所見．腫瘍性病変22眼を対象とし，眼球内腫瘤の MRI 上の信号強度，CT 上の密度を硝子体及び側頭筋と比較した．造影検査が行われた例では増強効果の有無，及び CT における病変内石灰化の有無について行った．

結　果

1）眼球内腫瘤，網脈絡膜肥厚の描出能（Table 1）．

Table 1 Comparison of MRI and CT —intraocular mass or retinochoroidal thickening—

	(No.)	MRI>CT	MRI=CT	MRI<CT
Neoplastic lesion	(22)	10	9	3
Retinoblastoma	(11)	6	4	1
Melanoma	(6)	0	4	2
Metastatic tumor	(3)	3	0	0
Hemangioma	(2)	1	1	0
Nonneoplastic lesion	(4)	3	0	1
Total	(26)	13	9	4

Table 2 Comparison of MRI and CT —retinal detachment—

	(No.)	MRI>CT	MRI=CT	MRI<CT
Neoplastic lesion	(12)	9	3	0
Retinoblastoma	(7)	6	1	0
Melanoma	(3)	1	2	0
Metastatic tumor	(2)	2	0	0
Nonneoplastic lesion	(7)	7	0	0
Coats' disease	(4)	4	0	0
Retinochoroiditis	(3)	3	0	0
Total	(19)	16	3	0

MRI が CT に比較し優れていたものが26病変中13病変（Fig. 3），同等のものが9病変（Fig. 1, 2）劣るものが4病変であった．MRI が劣った4病変は，眼球の動きによるアーチファクトによるもの2病変（網膜芽細胞腫1例，網脈絡膜炎1例），2mm 以下の眼球内腫瘤2病変（いずれも黒色腫）であった．

2）網膜剝離の描出能（Table 2）．

MRI が CT に比較し優れていたものが19病変中16病変（Fig. 1, 3）同等のものが3病変（Fig. 2）で劣るものはなかった．

3）造影画像における眼球内病変描出能（Table 3）．

MRI が CT に比較し優れていたものが17病変中9病変（Fig. 1, 3），同等のものが6病変（Fig. 2），劣るものが2病変（いずれも黒色腫）であった．

4）眼球内腫瘤の MRI，CT 所見（Table 4, 5, Fig. 1～3）．

眼球内腫瘤の硝子体との信号強度，密度の比較

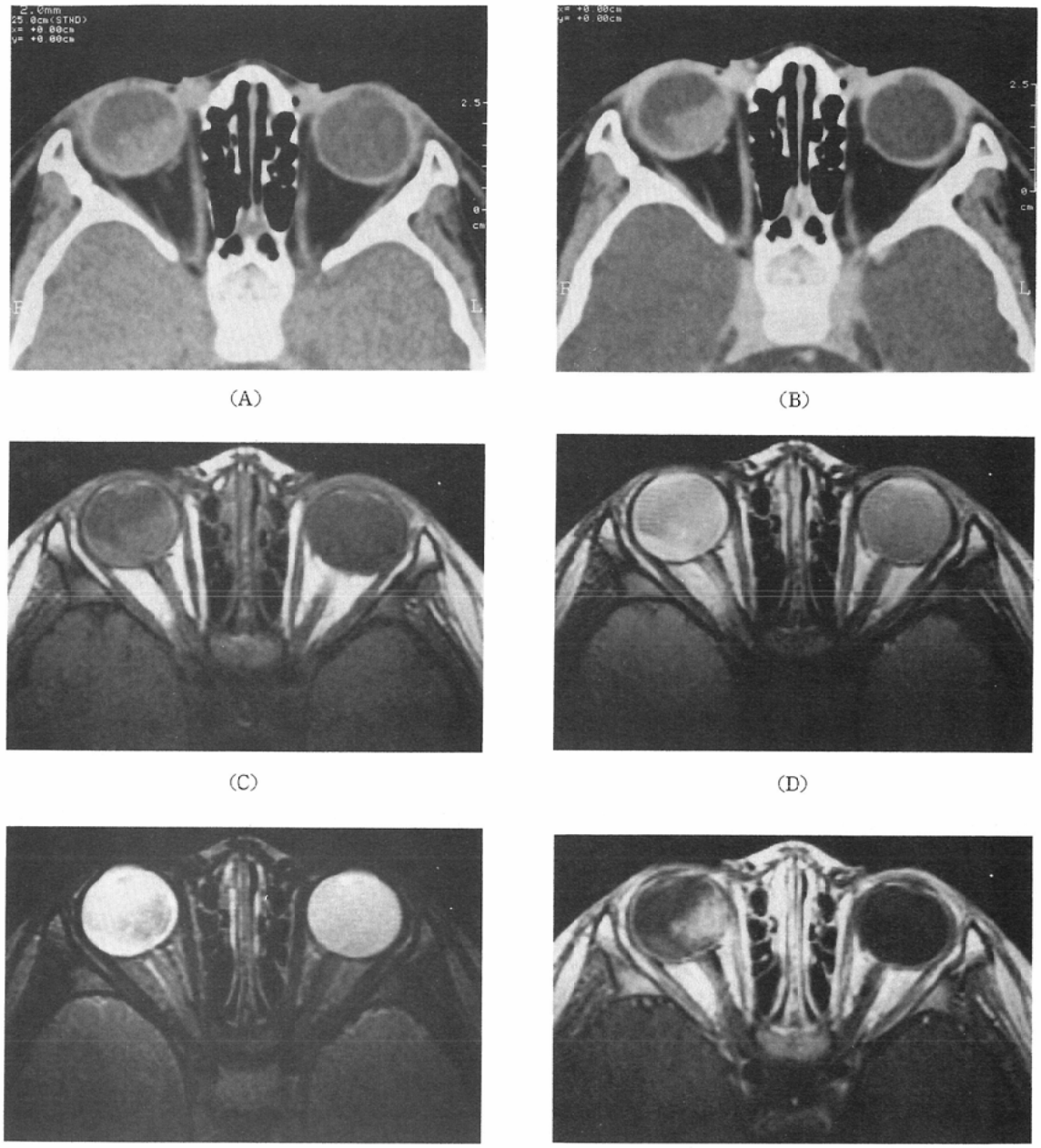

Fig. 1　2-year-old-male with retinoblastoma in the right optic globe. Axial precontrast CT (A), postcontrast CT (B), T1WI (C), T2WI (D), PDWI (E) and postcontrast T1WI (F). Precontrast CT shows a soft tissue density mass with faint calcification. Mild contrast enhancement of the mass is demonstrated on postcontrast CT. Differentiation of the mass and the retinal detachment is difficult on these CT. The intraocular mass is hyperintense, compared with vitreus, on T1WI and PDWI and hypointense on T2WI. The mass is isointense, compared with temporal muscle, on T1WI and hyperintense on T2WI and PDWI. On contrast enhanced T1WI the mass is moderately enhanced. Retinal detachment is easily detected on PDWI and postcontrast T1WI.

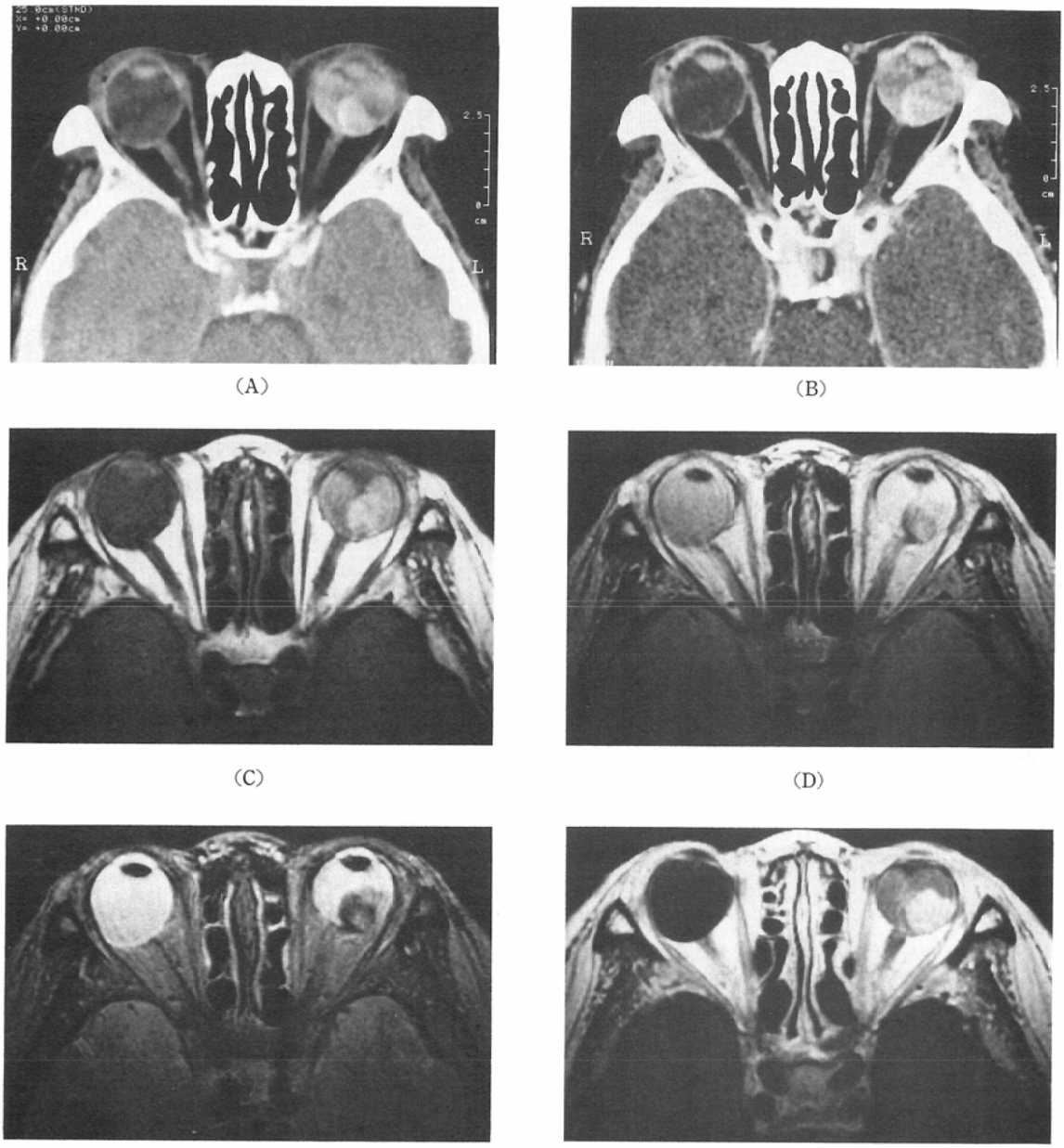

Fig. 2 65-year-old-female with uveal melanoma in the left optic globe. Axial precontrast CT (A), postcontrast CT (B), T1WI (C), T2WI (D), PDWI(E) and postcontrast T1WI(F). Precontrast CT shows a hyperdense mass compared with vitreus or temporal muscle. Subretinal fluid collection is hypodense compared with the mass. Postcontrast CT shows mild contrast enhancement in the left lateral aspect of the mass. The mass is hyperintense, compared with vitreus or temporal muscle, on T1WI and hypointense on T2WI and PDWI. Moderate contrast enhancement of the mass is noticed on postcontrast T1WI. Subretinal fluid collection is easily detected and hyperintense compared with the mass. Histologic examination proved much melanin pigment in the tumor and no cacification nor hemorrhagic foci were noticed.

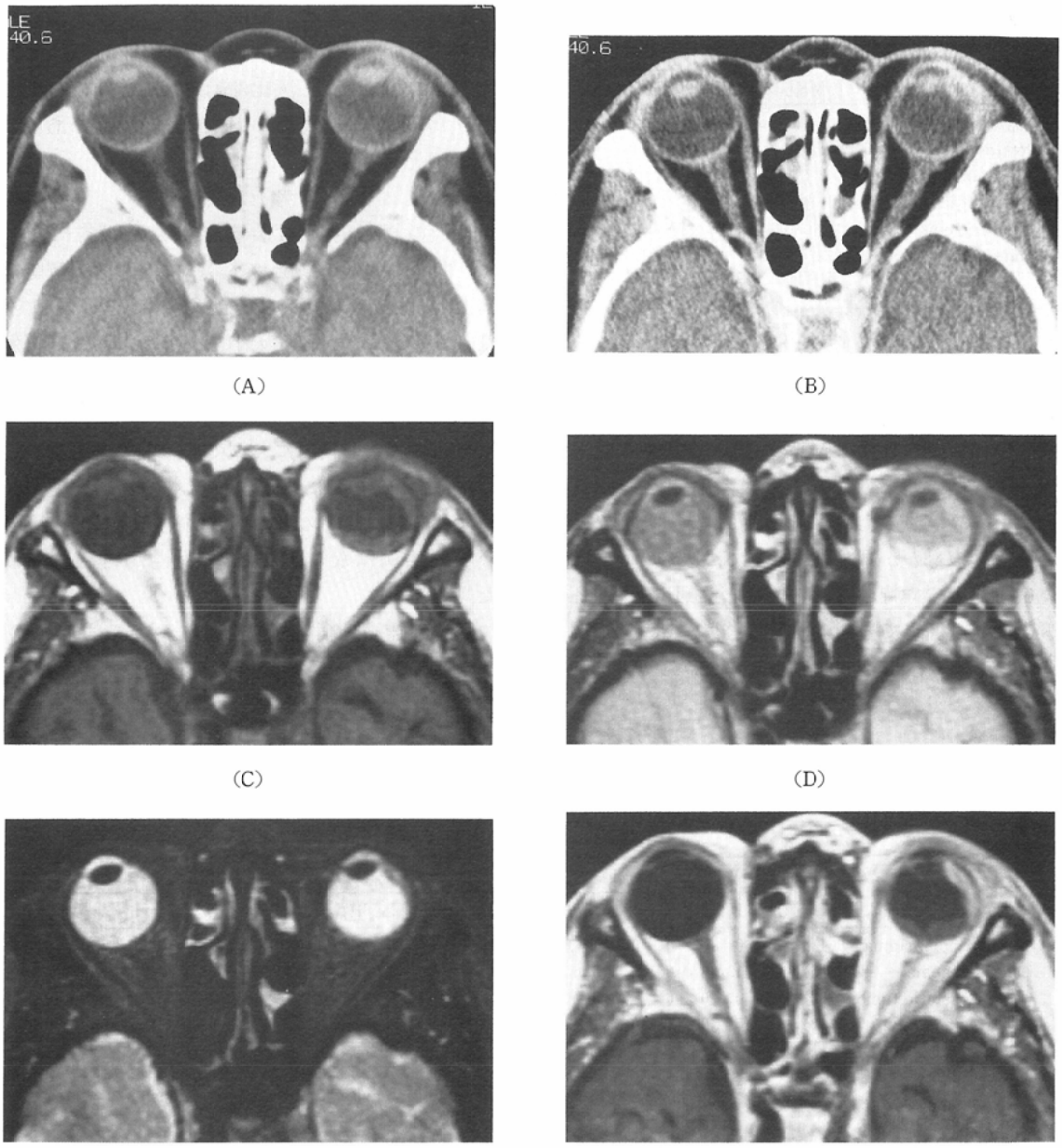

Fig. 3　75-year-old-male with metastatic choroidal tumor from colon cancer in the left optic globe. Axial precontrast CT (A), postcontrast CT (B), T1WI(C), T2WI(D), PDWI(E) and postcontrast T1WI (F). Precontrast CT shows a ill-defined soft tissue density mass in the left lateral aspect of the left optic globe. Mild contrast enhancement is noticed on postcontrast CT. Retinal detachment is hardly visualized on both precontrast and postcontrast CT. The mass is clearly demonstrated on MRI. The mass is hyperintense, compared with vitreus, on T1WI and PDWI and hypointense on T2WI, and hyperintense, compared with temporal muscle on T1WI, T2WI and PDWI. Subretinal fluid collection is isointense, compared with the mass, on T1 WI and PDWI. Postcontrast T1WI is useful in the differentiation of the enhanced mass and the unenhanced subretinal fluid collection.

Table 3 Comparison of contrast enhanced MRI and CT —intraocular lesion—

	(No.)	MRI>CT	MRI=CT	MRI<CT
Neoplastic lesion	(14)	6	6	2
Retinoblastoma	(5)	3	2	0
Melanoma	(6)	1	3	2
Metastatic tumor	(2)	2	0	0
Hemangioma	(1)	0	1	0
Nonneoplastic lesion	(3)	3	0	0
Total	(17)	9	6	2

では，大多数の病変においてMRIではT1WI, PDWIで高信号，T2WIで低信号，CTでは高吸収を示し，特徴的所見はMRI，CT共に認められなかった．側頭筋との比較では，黒色腫でMRIのT1WIで高信号のものが6病変中4病変，T2WIで低信号のものが3病変，CTで高吸収のものが全6病変とやや特徴的所見を示した(Fig. 2)．しかし残りの疾患でも同様の信号強度，密度を呈するものもあり，鑑別診断は困難な例が多かった．造影剤増強効果については，いずれの疾患でも増強されるものが多く，増強効果の有無からの鑑別は困難であった．石灰化は網膜芽細胞腫の11病変中9病変にのみ認められ特異的所見であった(Fig. 1)．

考　察

最近の高磁場MRI装置を用いた報告によれば，眼球内病変の検出及び診断は，空間分解能の向上，高組織コントラスト分解能により，CTより優れることが多いと言われている[1]．特に網膜剝離の診断はMRIはCTを凌駕しているとされる[6)8)9)]．

今回の我々の検討においても，網膜剝離についてはMRIがCTに比べ優れるものが19病変中16病変(84%)，同等のものが3病変(16%)で，MRIが劣る症例はなくMRIの有用性が再確認された．

眼球内腫瘤・網脈絡膜肥厚についてはMRIがCTに比べ優れるものが26例中13病変(50%)，同

Table 4 MR findings of intraocular neoplastic lesions

		Lesion Signal Intensity Relative to																			
		Vitreus									Temporal muscle									C.E.	
		T1WI			T2WI			PDWI			T1WI			T2WI			PDWI				
		H	I	L	H	I	L	H	I	L	H	I	L	H	I	L	H	I	L	+	−
Retinoblastoma	(11)	11	0	0	0	0	11	10	1	0	3	8	0	7	4	0	9	2	0	5	0
Melanoma	(6)	5	1	0	0	0	6	2	3	1	4	1	1	1	2	3	3	0	3	4	2
Metastatic tumor	(3)	3	0	0	0	0	3	3	0	0	2	1	0	1	1	0	3	0	0	2	0
Hemangioma	(2)	2	0	0	1	0	1	2	0	0	1	1	0	2	0	0	2	0	0	1	0
Total	(22)	21	1	0	1	0	21	17	4	1	10	11	1	11	7	4	17	2	3	12	2

C.E.: Contrast enhancement, H: High signal intensity, I: Iso signal intensity, L: Low signal intensity

Table 5 CT findings of intraocular neoplastic lesions

		Lesion Density Relative to									
		Vitreus			Temporal muscle			C.E.		Ca^{++}	
		H	I	L	H	I	L	+	−	+	−
Retinoblastoma	(11)	10	1	0	3	7	1	8	3	9	2
Melanoma	(6)	6	0	0	6	0	0	4	2	0	6
Metastatic tumor	(3)	3	0	0	1	2	0	2	1	0	3
Hemangioma	(2)	2	0	0	0	2	0	2	0	0	2
Total	(22)	21	1	0	10	11	1	16	6	9	13

Ca^{++}: Calcification, H: High density, I: Iso density, L: Low density

等のものが9病変，(35%)，劣るものが4病変(15%)であり，やはりMRIの有用性が高かった．これはMRIの組織コントラスト分解能が高く，腫瘤と硝子体，網膜下貯留液の信号強度差がCTの密度差に比べ大きく描出されるためと思われた[4]．しかし2mm以下の小さな黒色腫の2例ではMRIはCTと比較し病変描出能において劣っていた．この原因の一つとして腫瘤がスライス間ギャップに入ったことが考えられ，小病変ではスライス厚，スライス間隔，裁断面の設定に注意を要すると思われる．眼球運動によるアーチファクトのためにMRIが劣った例が2病変においてみられたが，これも検査時間の長いMRIでは問題となる．

造影画像における眼球内病変の描出能の比較については，MRIが優れるものが19病変中9病変(47%)，同等のものが6病変（32%）と79%においてMRIはCTと比較し同等以上の評価が得られた．造影後のT1WIの方が造影CTに比べ腫瘤の増強効果の判定が容易で，従って腫瘤と網膜下貯留液，硝子体との鑑別が容易となる症例が多かったためと思われる．特に石灰化の著明な網膜芽細胞腫ではCTでの増強効果の有無の判定は困難であり，MRIではそのような症例でも腫瘤の増強の様相が観察され有用な例がみられた．

眼球内腫瘤のMRI上の信号強度については硝子体と比較した報告が多く[6)~8)]，大多数の病変がT1WIで等～高信号，T2WIで低信号を示すとされる．黒色腫についてはやや特異的でありT1WIで他の腫瘍より高信号で，T2WIで他の腫瘍より低信号を呈することが多いと言われているが，例外も比較的多く，信号強度からの鑑別診断は一般的には困難と考えられている[8)~12)]．我々のCT，MRIにおける硝子体，側頭筋との密度，信号強度を比較した結果でも眼球内腫瘤の鑑別診断は困難な結果であった．

黒色腫の2例で増強効果が明らかでないものがみられたが，これは造影前のT1WIで高信号，CTで高密度を示し，造影剤増強効果の判定が肉眼では困難であったことが考えられる．黒色腫は一般にGd-DTPAにより増強されるが，メラニン色素含有量の多い腫瘍では増強効果を示さない可能性があるといわれ[11)]，造影前後の信号強度比を測定する必要があるのかも知れない．今回の我々の検討結果では，造影剤増強効果については，眼球内腫瘍の鑑別診断に対する寄与はみられなかったが，MRIの方が増強効果の判定が容易なものが多く，合併する網膜剝離と腫瘍の鑑別が容易となり，造影MRIは必要な検査と考えられる．

石灰化の有無は，眼球内病変の重要な鑑別点と考えられている[7)]が，我々の検討を行った22眼球内腫瘤性病変では網膜芽細胞腫の9病変（89%）にのみ認められ特異的所見であった．MRIでは石灰化の検出は困難なことが多く，この点からは単純CTは必須の検査と考えられる．

ま と め

眼球内病変30例32眼のMRIとCTを比較検討し，以下の結果を得た．

眼球内病変の描出能についてはMRIはCTに比較し優れることが確認された．しかし，病変の石灰化の有無を判定するためにはCTは必須と考えられた．

従って眼球内病変の画像診断においてはMRIの有用性が高く，造影を含めたMRI検査を行えば，造影CTは省略できる症例があると思われた．

文　献

1) Schenck JF, Hart HR Jr, Foster TH, et al: Improved MR imaging of the orbit at 1.5T with surface coils. AJNR 6: 193—196, 1985
2) Atlas SW, Grossman RI, Hackney DB, et al: STIR MR imaging of the orbit. AJR 151: 1025—1030, 1988
3) Simon J, Szumowski J, Totterman S, et al: Fat-supression MR imaging of the orbit. AJNR 9: 961—968, 1988
4) Sobel DF, Kelly W, Kjos BO, et al: MR imaging of orbital and ocular disease. AJNR 6: 259—264, 1985
5) Gomori JM, Grossman RI, Shields JA, et al: Choroidal melanomas: Correlation of NMR spectroscopy and MR imaging. Radiology 158: 443—445, 1986
6) Mafee MF, Peyman GA, Grisolano JE, et al: Malignant uveal melanoma and simulating lesions: MR imaging evaluation. Radiology 160: 773—780, 1986

7) Mafee MF, Goldberg MF, Greenwald MJ, et al : Retinoblastoma and simulating lesions: Role of CT and MR imaging. Radiol Clin North Am 25 : 667—682, 1987
8) Peyster RG, Ausburger JJ, Shields JA, et al : Intraocular tumors : Evaluation with MR imaging. Radiology 168 : 773—779, 1988
9) Mafee MF, Linder B, Peyman GA, et al : Choroidal hematoma and effusion : Evaluation with MR imaging. Radiology 168 : 781—786, 1988
10) 坪井一穂, 能勢晴美, 本村幸子：眼内腫瘍の MRI. 日磁医誌 9 : 153—160, 1989
11) Mihara F, Gupta KL, Murayama S, et al : MR imaging of malignant uveal melanoma : Role of pulse sequence and contrast enhancement. AJNR 12 ; 991—996, 1991
12) 山下康行, 佐藤龍一, 坂本祐二, 他：眼窩疾患の MRI, 日磁医誌, 9 : 51—63, 1989