The University of Osaka
Institutional Knowledge Archive

Title	ラジオ波凝固後のCT所見の経時変化 : ウサギ肝によるdual phase CT所見と組織像との対比
Author(s)	津田, 雅視; 力丸, 裕哉; 斎藤, 春夫 他
Citation	日本医学放射線学会雑誌. 2002, 62(14), p. 816-821
Version Type	VoR
URL	https://hdl.handle.net/11094/18407
rights	
Note	

The University of Osaka Institutional Knowledge Archive : OUKA

https://ir.library.osaka-u.ac.jp/

The University of Osaka

ラジオ波凝固後のCT所見の経時変化：ウサギ肝によるdual phase CT所見と組織像との対比

津田　雅視[1)]　力丸　裕哉[2)]　斎藤　春夫[2)]　石橋　忠司[2)]
高橋　昭喜[2)]　宮地　秀夫[2)]　山田　章吾[2)]

1）国立仙台病院放射線科　2）東北大学医学部放射線科

Radiofrequency Ablation of Rabbit Liver: Correlation between dual CT findings and pathological findings

Masashi Tsuda, Yuya Rikimaru, Haruo Saito, Tadashi Ishibashi, Shyoki Takahashi, Hideo Miyachi, and Syogo Yamada

Purpose: To present the time-related imaging findings and correlative pathologic findings of radiofrequency pulse-irradiated regions of the liver. Materials and Methods: Radiofrequency (RF) ablation was performed in 22 rabbit livers with 15-gauge RF probes inserted percutaneously. Regions were imaged with dual-phase CT at 3 days (n=6), 2 weeks (n=6), 4 weeks (n=6), and 12 weeks (n=4) after RF ablation.
Results: At 3 days, the regions showed a two-zone structure on plain CT and peripheral enhancement. The regions presented a three-zone structure on pathological study. Hepatocytes appeared as acidophilic bodies, and nuclei were pyknotic at the inner necrotic zone. The middle whitish zone showed enlarged sinusoids. The marginal zone was a regenerative band. At 2 weeks, the two-zone structure was obscured on unenhanced CT. The region showed a two-zone structure on pathological study. At the inner zone, acidophilic degeneration had progressed, however, cell structure remained. The marginal zone showed fibrous tissue bundles. At 12 weeks, the region was obscured on plain CT. Nuclei and cell structures had disappeared almost completely at the inner zone. Collagen fiber had replaced the marginal zone.
Conclusion: Zone structural CT findings reflect the pathological findings and time-related changes after RF ablation. Peripheral enhancement in the arterial phase reflects the granulation tissue layer, and its time-related decrease reflects replacement by fibrous tissue.

Research Code No.: 514

Key words: RF ablation, Liver, CT

Received June 28, 2002; revision accepted Oct. 24, 2002

1) Department of Radiology, National Sendai Hospital
2) Department of Radiology, Tohoku University School of Medicine

別刷請求先
〒983-8520　仙台市宮城野区宮城野 2-8-8
国立仙台病院放射線科
津田　雅視

はじめに

転移性肝腫瘍および原発性肝癌に対する経皮的治療には肝動脈塞栓術（TAE; transarterial embolization）や経皮的エタノール注入療法（PEIT; percutaneous ethanol injection therapy）・マイクロ波凝固療法（MCT; microwave coagulation therapy）などが挙げられるが，近年ラジオ波焼灼術（RFA; radiofrequency ablation）が新たな治療法として試みられていている．治療後の効果判定は主にCTが利用され壊死部は造影効果を認めない領域とされているが[1)-4)]，治療後からの画像所見の経時的変化に関する報告は少ない．Solbiatiらは転移性肝腫瘍に対しRFAを行い，治療後3カ月および6カ月のCT所見を検討している．腫瘍の再発ないし残存の見られない症例では焼灼部辺縁および内部に造影効果を認めないとしているが，造影CTの平衡相の検討であり治療後3カ月以内の所見については述べられていない[2)]．GoldbergらはRFA後に外科的に切除された肝悪性腫瘍について切除後のCT所見と切除標本との対比を行っている．単純CTで認められる中心部のCT値の高い領域が凝固壊死を反映していることや焼灼部内には造影効果を認めないことを述べているが，検討が治療後7日以内に限られ，動脈相での造影効果の検討はされていない[4)]．実験動物による検討では，McGahanやRossiらがブタ肝を用い焼灼5週までの超音波所見と組織像を対比しているが[8),9)]，CT所見の経時変化と組織像を対比した報告は見られない．このため，実験動物により焼灼後の肝のdynamic studyを含んだCT所見を組織像と対比することは，RFA後にCTで治療効果判定と経過観察を行う上で基礎的な知見を得られると考えた．本研究の目的はRFAによりウサギ肝に焼灼部を作成し，焼灼部がCT上でたどる経時変化を病理組織像と対比・検討することである．

対象・方法

1．実験動物

ウサギ（日本白色種）26羽（2.1～2.4kg，平均2.3kg）を使用．前処置に塩酸ケタミン25mg/kg筋注を，麻酔に塩酸ケ

タミン10mg/kgおよび塩酸キシラジン 3mg/kg筋注を行った．屠殺にはフェントバルビタール200mg/kgの静注を行った．なお，この実験は東北大学における動物実験に関する指針に基づき計画書を作成し，東北大学動物実験委員会により承認されている．

2．焼灼部作成のプロトコール

ラジオ波焼灼用のRTC ジェネレーター(RF 2000B?, Boston scientific)および電極針(Leveen? Needle Electrode, Boston scientific)を使用．a)7×12cmの対極板を剃毛したウサギの背部に貼る．b)仰臥位で固定後，麻酔下に左季肋下を1cm切開し電極針(15G)を肝左葉に挿入し，展開径が1cmまで針を展開した．c)5Wの出力から開始し1分ごとに5Wずつ出力を上昇．インピーダンス上昇に伴い出力が一桁になった時点で終了した．開始出力が10W以上ないし，上昇出力が10W以上の条件でおのおの1羽ずつ実施した焼灼では，焼灼部が電極周囲に限局され画像上での観察が困難であったため上記の設定条件とした．

3．撮影条件

焼灼部を作成し3日後(n=7)，2週後(n=7)，4週後(n=6)および12週後(n=6)の4群に分け，単純CTおよび造影CTの動脈相と平衡相を麻酔下に撮影した．造影剤は耳介静脈に確保した21G翼状針より注入した．CT撮影条件：造影剤注入量2ml/kg，造影剤注入速度0.5ml/秒，動脈相15秒後，平衡相40秒後，管電圧120kv，管電流100mA，FOV 14cmウサギ1羽を使用し動脈相・平衡相の撮影時期を決定した．肝左葉が最大になる断面で大動脈にROIを設定し，上記の注入条件で得られるtime density curveを求めた．15秒後に最初のCT値のpeakが見られ，40秒後に再循環によると考えられる2回目のpeakを認めた．このことより動脈相を15秒後，平衡相を40秒後とした．

4．染色方法

CTの撮影終了後，肝左葉を採取し焼灼部のほぼ正中となるように割を入れ，割面より厚さ約5mmの組織片を作成し速やかにホルマリン固定した．固定液には中性緩衝10%ホルマリンを使用した．割面より4μmの薄切片をパラフィン包埋あたり3枚作成し，Hematoxylin-Eosin染色を施して組織観察を行った．

5．検討項目

CTより得られた画像所見を組織像と対比した．標本割面より焼灼部の径を計測した．CTからは焼灼部内部と正常肝実質のCT値の比を測定した．

群間の差の検定にはunpaired-t検定を，経時変化はスピアマンの順位相関係数で増加ないし減少傾向について検定した．いずれの検定も有意水準P=0.01で判定を行った．

結　果

ウサギは全部で26羽使用し，実験途中で4羽が死亡した(死亡率15%)．3日後(n=6)，2週後(n=6)，4週後(n=6)および12週後(n=4)の4群で検討を行った．3羽は焼灼ないし撮影前の麻酔中に死亡し，1羽は電極貼付部の熱傷による皮膚欠損が死亡原因と考えられた．焼灼開始から終了までの時間は平均157±4.81秒(120秒～195秒)で与えた熱量の平均は1.7×103±75 J(1.1×103 J～2.4×103 J)であった．

1．焼灼3日後

a)CT所見：焼灼部は3層構造を呈し，中心部分が周囲より高吸収で周辺部は肝実質より低吸収を示し，最外層に線状の低吸収で周囲と境される肝実質と等吸収な領域を認めた(Fig. 1A)．また，内部に粒状のair densityが観察された．造影効果は外層の辺縁部に認めた．動脈相で全例に辺縁の造影効果が見られたが，平衡相では2例(33%)のみであった(Fig. 1B，C)．

b)病理所見：肉眼所見で焼灼部割面は3層構造を呈した．中心部は赤褐色調で組織欠損と断裂を伴っていた．その外層は白色調を呈し，さらに外層には肝実質との間を境する薄い層が認められた(Fig. 1D)．

高倍率で観察すると中心部分は一見肝細胞の形態は保たれているごとく観察された．しかしながら核は著明に縮小，クロマチンが濃縮しており細胞質も好酸性の上昇した単調な染色性を示していた．類洞は縮小し内部に破壊された赤血球が観察された(Fig. 1E)．その外層には変化は弱いが変性を呈する肝組織の層が存在し，周囲の類洞は拡張していた(Fig. 1F)．類洞の拡張はより外層になるほど目立たなくなり，さらに外層の焼灼部辺縁には強い炎症細胞浸潤と多数の線維芽細胞の出現を伴う肉芽組織の層が観察された(Fig. 1G)．また，周囲肝実質にはうっ血を認めた．

2．焼灼2週後

a)CT所見：焼灼部内の3層構造は消失し，内部は全体に低吸収を呈した(Fig. 2A)．1例(17%)に辺縁の強い高吸収域を認めた．辺縁の造影効果は動脈相で2例(33%)のみで，平衡相では認めなかった(Fig. 2B，C)．

b)病理所見：肉眼所見で焼灼部割面は全体に白色調で中央付近の赤褐色調の領域は消失していた．辺縁に内部より透明な色調の薄い層が観察された(Fig. 2D)．高倍率で観察すると細胞形態・構築の破壊が進行していて，辺縁には膠原線維に富む肉芽組織の増生および石灰化部分が観察された(Fig. 2E)．周囲肝実質にうっ血は消失していた．

3．焼灼4週後

a)CT所見：焼灼部は肝実質より低吸収を示したが2週後の像より不明瞭であった．辺縁の造影効果は全例で動脈相・平衡相ともに消失した．1例(17%)に2週後のCT所見同様な辺縁部の高吸収域を認めた．

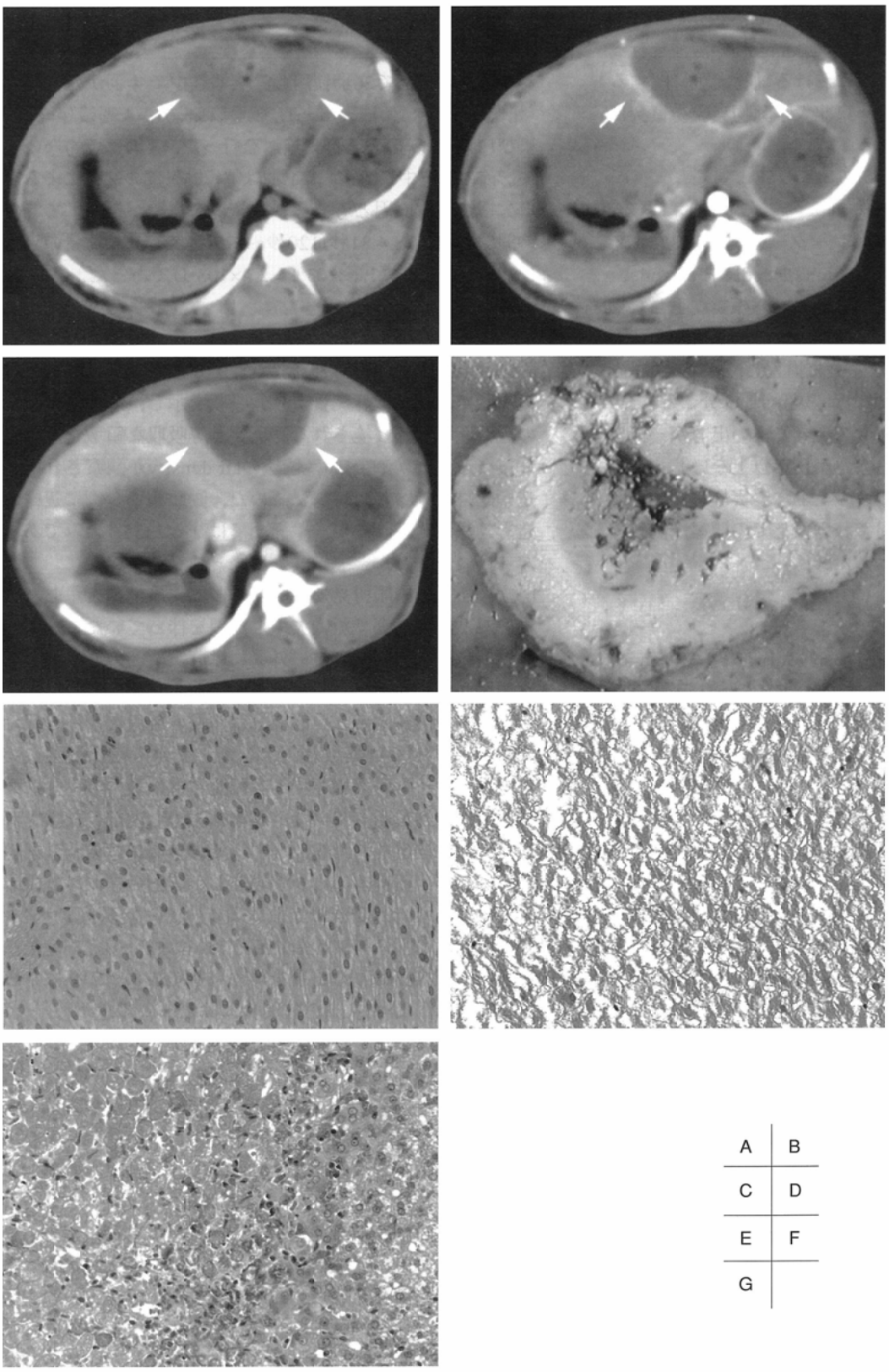

Fig. 1
A: Unenhanced CT obtained 3 days after RF ablation reveals the ablated area (white arrow) composed of three zones. The middle zone shows low density.
B: Enhanced CT in the arterial phase reveals peripheral enhancement at the ablated area (white arrow).
C: Enhanced CT in the equilibrium phase reveals residual peripheral enhancement at the ablated area (white arrow).
D: Gross specimen obtained after 3 days. The ablated area shows a three-zone structure: an inner brownish zone, middle whitish zone, and thin marginal zone.
E: Hepatocytes appear as acidophilic bodies, and nuclei are pyknotic at the inner necrotic zone (H & E staining ×200).
F: The middle whitish zone shows increased sinusoids, and preserved hepatocytes are decreased in volume (H & E staining ×200).
G: Outer layer of the middle whitish zone (left half) shows enlarged hepatocytes and the nuclei. The marginal zone is a regenerative band represented by fibroblasts and neutrophil granulocytes (H & E staining ×200).

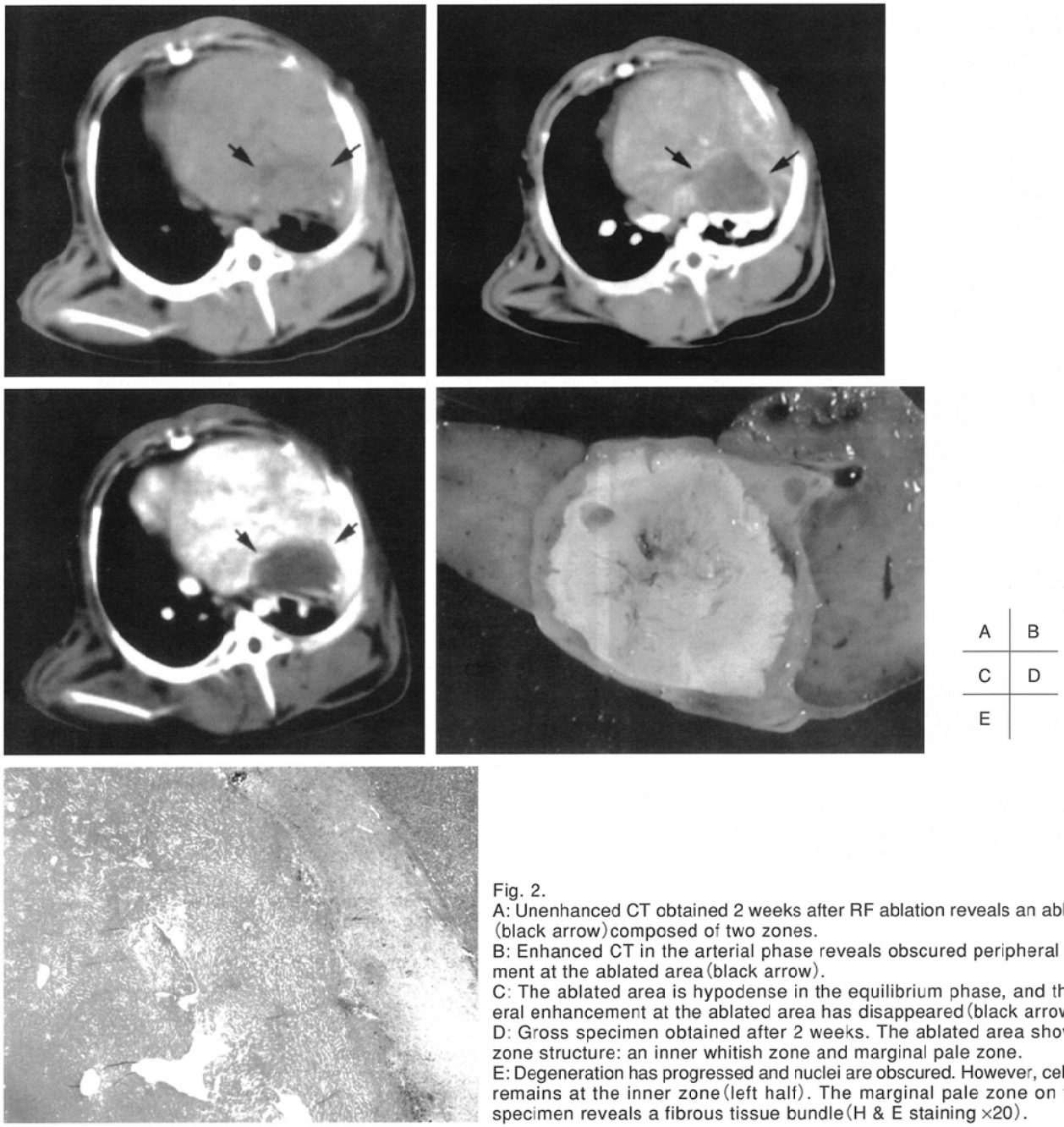

Fig. 2.
A: Unenhanced CT obtained 2 weeks after RF ablation reveals an ablated area (black arrow) composed of two zones.
B: Enhanced CT in the arterial phase reveals obscured peripheral enhancement at the ablated area (black arrow).
C: The ablated area is hypodense in the equilibrium phase, and the peripheral enhancement at the ablated area has disappeared (black arrow).
D: Gross specimen obtained after 2 weeks. The ablated area shows a two-zone structure: an inner whitish zone and marginal pale zone.
E: Degeneration has progressed and nuclei are obscured. However, cell structure remains at the inner zone (left half). The marginal pale zone on the gross specimen reveals a fibrous tissue bundle (H & E staining ×20).

b)病理所見：辺縁部では一部硝子様の変化をみる膠原線維の増生が進行していた．辺縁部に石灰化を認めた．その内部ではほとんど細胞形態は破壊され，通常の凝固壊死組織と同様の像であった．

4．焼灼12週後

a)CT所見：焼灼部は肝実質とほぼ等吸収を呈した．単純CTでの焼灼部の同定は困難であり(Fig. 3A)，造影後に低吸収の領域として同定された．辺縁の造影効果は全例で動脈相・平衡相ともに消失した(Fig. 3B，C)．2例(50%)に辺縁部の高吸収域を認めた．

b)病理所見：焼灼部はほぼ完全に瘢痕化し，辺縁部は膠原線維の増生で占められていた(Fig. 3D)．辺縁部に石灰化を認めた．1例は焼灼部全体が膠原線維に置換されていた．

5．焼灼部径およびCT値比の経時変化(Table 1)

標本割面で計測した焼灼部の径は焼灼3日後より経時的に減少した($rs = -0.829$　$P<0.01$)．凝固壊死部と肝実質のCT値比は経時的に上昇した($rs = 0.723$　$P<0.01$)．(焼灼3日後の像では中心部を凝固壊死部と考え，焼灼部外層の低吸収域は含めずに計測した)．

考　察

3日後に焼灼部割面は3層構造を呈し，McGahanらのブタ肝で病理所見と超音波画像を対比した検討でも焼灼3日

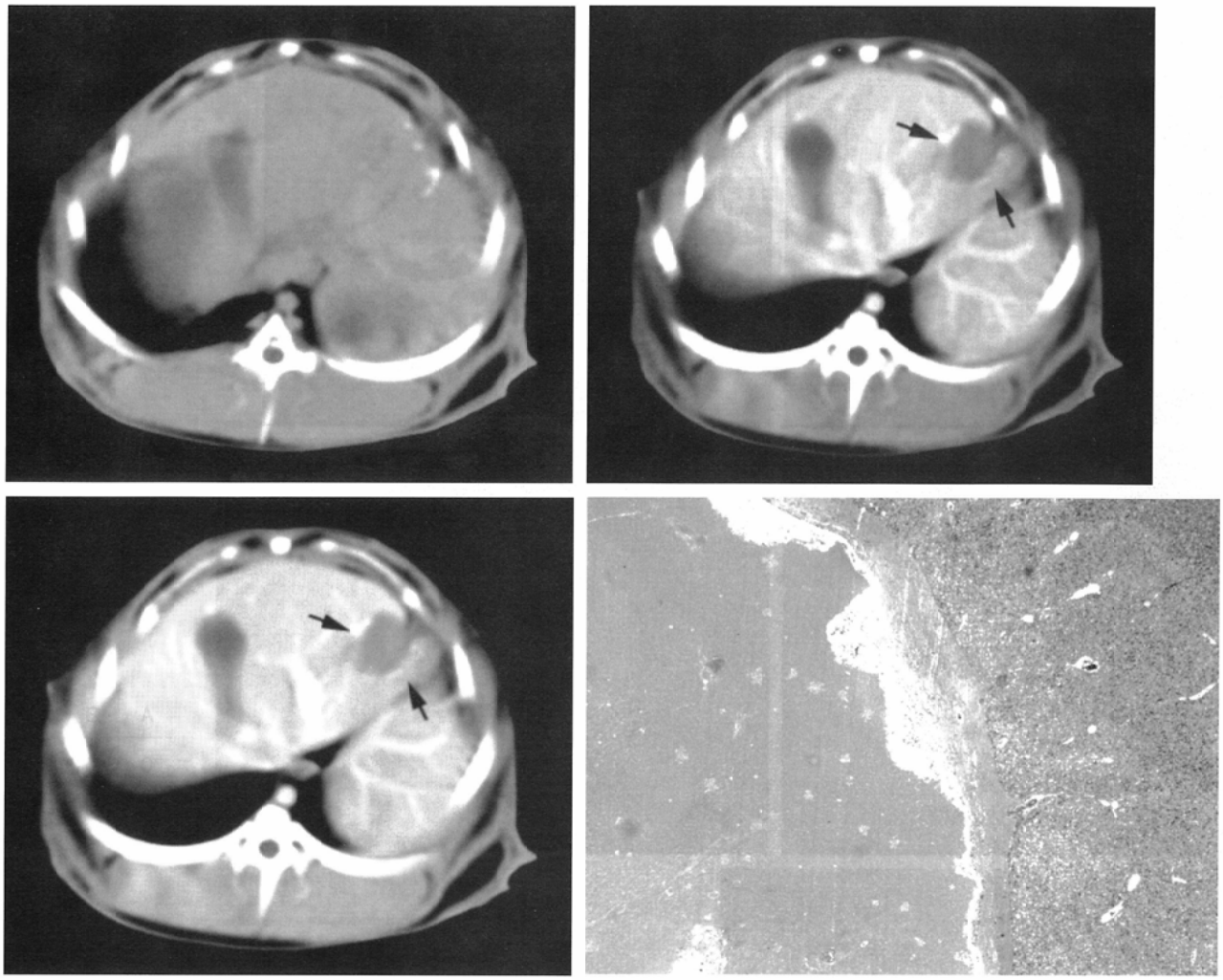

Fig. 3.
A: Unenhanced CT obtained 3 months after RF ablation. The ablated area is largely isodense and obscured.
B: The peripheral enhancement in the arterial phase at the ablated area has disappeared (black arrow).
C: The ablated area is hypodense in the equilibrium phase (black arrow).
D: Degeneration has progressed, and nuclei and cell structures have almost disappeared at the inner zone (left half). Collagen fiber replaces the marginal fibrous tissue (H & E staining ×20).

A	B
C	D

Table Diameter and CT Ratio of the irradiated region

	3 days	2 weeks	4 weeks	12 weeks
Diameter (mm)	16.3±0.7	15.3±1.9	12.1±0.5	6.8±1.9
CT Ratio	*0.679±0.022	0.711±0.084	0.763±0.064	0.955±0.045

value reported are mean ±standard deviation
*The value in 3 days is measured about central zone on plain CT.

後の病理像は同様に3層構造を呈していた[8]．単純CT上で凝固壊死に対応する中心部分は外層よりCT値が高く，焼灼術後早期の手術例での検討でも焼灼中心部の凝固壊死部は高吸収域を呈していたことから[4]，焼灼時に生じた気化による水分含量の低下を反映した所見と推測された．また，外層の低吸収域は拡張した類洞内の液体成分を反映する所見と考えられた．MCT後のCT所見でも治療後に病変内の高吸収域が認められていて[10]，切除肝による検討では凝固後の組織内に血腫が観察されているが[11]，ブタ肝を用いた実験での検討では中心部に血腫は観察されていない[12]．今回の検討からはRFA後の病変内の高吸収域もMCTと同様の機序で形成されるものがあると推測された．凝固壊死部内に認めた粒状のair densityは電極挿入により生じた組織欠損ないし穿刺の手技に伴うairの混入に対応する所見の可能性が考えられた．単純CTで2週以後，層構造は消失し焼灼部内の類洞拡張部の消失を反映した所見と考えられた．焼灼3日後から凝固壊死部と肝実質のCT値比は12週後まで経時的に上昇し，12週後時点では周囲肝実質とほぼ等吸収を示していた．この変化は凝固壊死の進行と膠原線維に置換される瘢痕化に対応する所見と推測された．われわれが肝細胞癌

に対するラジオ波凝固療法後のCT所見について行った検討で，治療後に単純CTで焼灼部中央付近に認められた高吸収域は，焼灼1カ月以内のCT値比が1カ月以降に対して有意に高く一過性の上昇を示していて，今回の検討とは結果が異なっている[13]．この点については，今回の検討でウサギ肝の焼灼に要した時間が2分半(平均157±4.81秒)程度であり，実際の臨床で腫瘍の焼灼に要する時間にくらべて短いことが原因と推測された．すなわち，焼灼直後に中心部に生じる組織内の水分気化・蒸散による水分含量の減少程度が少なく，CT値比一過性上昇が生じなかったのではないかと考えられた．造影動脈相では辺縁部の造影される頻度が経時的に低下したが，辺縁の肉芽組織の層が膠原線維に置換されていく過程を反映した所見と考えられた．今回の検討の問題点として，正常ウサギ肝を用い焼灼後の組織所見とCT所見を対比しているため，肝細胞癌や転移性肝腫瘍を有する臨床例の画像所見とは異なる可能性が考えられる．焼灼部辺縁に認められた石灰化は，ウサギ肝を使用したMCT後の焼灼部辺縁にも観察されているが[7]，ラジオ波焼灼術も含め臨床例での報告は見られない．しかし，焼灼後早期に単純CTで認める層構造や辺縁の造影効果の経時変化を組織所見と対応させたことは，CTにより治療後の経過観察を行う上で画像所見の解釈についての基礎的知見が得られたと考える．

結　論

ウサギ肝による検討でRFA後の病変は層構造を呈し，その病理所見は経時的に変化した．CT所見は焼灼部内の類洞の拡張や凝固壊死の進行を反映した層構造を示し，動脈相で認めた造影部分は焼灼部辺縁の肉芽組織層に対応し，その造影所見の経時的消失は膠原線維への置換を反映すると考えられた．

謝　辞

本研究を行うにあたり，CTおよびMRIの撮影に御協力いただいた東北大学付属病院放射線部の石屋博樹氏，坂本博氏，永坂竜男氏，細貝良行氏に，また，組織標本の作成に御協力いただいた同病理部の天野奈美子氏に深甚なる謝意を表します．

文　献

1) Livraghi T, Goldberg SN, Lazzaroni S, et al: Hepatocellular carcinoma: radio-frequency ablation of medium and large lesions. Radiology, 214, 761–768, 2000
2) Solbiati L, Goldberg SN, Ierace T, et al: Hepatic metastases: percutaneous radio-frequency ablation with cooled-tip electrodes. Radiology 205, 367–373, 1997
3) Rossi S, Di Stasi M, Buscarini E, et al: Percutaneous RF interstitial thermal ablation in the treatment of hepatic cancer. AJR American Journal of Roentgenology 167, 759–768, 1996
4) Goldberg SN, Gazelle GS, Compton CC, et al: Treatment of intrahepatic malignancy with radiofrequency ablation: radiologic-pathologic correlation. Cancer 88, 2452–2463, 2000
5) Sironi S, Livraghi T, Meloni F, et al: Small hepatocellular carcinoma treated with percutaneous RF ablation: MR imaging follow-up. AJR American Journal of Roentgenology 173, 1225–1229, 1999
6) Hyodoh H, Furuse M, Kawamoto C, et al: Microwave coagulation therapy: ex vivo comparison of MR imaging and histopathology. Journal of Magnetic Resonance Imaging 11, 168–17, 2000
7) Kato T, Suto Y, Hamazoe R: Effects of microwave tissue coagulation on the livers of normal rabbits: a comparison of findings of image analysis and histopathological examination. British Journal of Radiology 69, 515–521, 1996
8) McGahan JP, Brock JM, Tesluk H, et al: Hepatic ablation with use of radio-frequency electrocautery in the animal model. Journal of Vascular and Interventional Radiology 3, 291–297, 1992
9) Rossi S, Fornari F, Pathies C, et al: Thermal lesions induced by 480 KHz localized current field in guinea pig and pig liver. Tumori 76, 54–57, 1990
10) Mitsuzaki K, Yamashita Y, Nishiharu T, et al: CT appearance of hepatic tumors after microwave coagulation therapy. AJR 171, 1397–1403, 1988
11) 井上恭一，関寿人，才津秀樹：肝癌のMCT後の病理形態．肝癌のマイクロ波凝固治療 99-106，1999，南江堂，東京
12) 柴田高，新居延高宏，村上卓道，他：肝腫瘍に対する開腹阻血下マイクロ波凝固法．肝臓 39：356–357，1998
13) Tsuda M, Majima K, Yamada T, et al: Hapatocellular carcinoma after radiofrequenncy ablation therapy: Dynamic CT evaluation of treatment. Journal of clinical imaging 25, 409–415, 2001