The University of Osaka
Institutional Knowledge Archive

Title	Gd-DTPAを用いた正常顔面神経の正常MR像
Author(s)	幸, 茂男; 西川, 実徳; 河辺, 穣治 他
Citation	日本医学放射線学会雑誌. 1992, 52(7), p. 1027-1029
Version Type	VoR
URL	https://hdl.handle.net/11094/18424
rights	
Note	

The University of Osaka Institutional Knowledge Archive : OUKA

https://ir.library.osaka-u.ac.jp/

The University of Osaka

日本医放会誌：52（7），1027—1029，1992（平4）

研究速報

Gd-DTPAを用いた正常顔面神経の正常MR像

神戸市立中央市民病院放射線科
幸　茂男　西川　実徳　河辺　穣治　福田　晴行
臼杵　則朗　中島　秀行　宮本　武

（平成4年1月16日受付）
（平成4年5月6日最終原稿受付）

Gd-DTPA-Enhanced MR Imaging of the Normal Facial Nerve

Shigeo Saiwai, Jitoku Nishikawa, Johji Kawabe, Haruyuki Fukuda, Noriaki Usuki, Hideyuki Nakajima and Takeshi Miyamoto
Department of Radiology, Kobe City General Hospital

Research Code No. : 503.9
Key Words : Facial nerve, Gd-DTPA, MR imaging

We performed a prospective imaging study of the normal facial nerve within the temporal bone before and after injection of Gd-DTPA. The study included 29 patients using a 1.5T superconducting unit and 40 nerves (right: 21; left: 19) were available for analysis. There was no enhancement of the facial nerve within the internal auditory canal in the entire series. However, the enhancement at the labyrinthine segment was observed in one nerve (3%); at the geniculate ganglion in seven (18%); at the tympanic segment in 18 (45%) and at the mastoid segment in 28 nerves (70%). Our results indicate that enhancement of the facial nerve in normal subjects is not a rare condition.

はじめに

磁気共鳴画像法（MR imaging）の分解能の向上により，脳槽部から側頭骨内の顔面神経の詳細な描出や，Gd-DTPAを用いた造影MR画像によりBell麻痺やHunt症候群などにおける病態の観察が可能となってきている[1]．従来，正常顔面神経はGd-DTPAにて増強されない組織とされてきた[2)3)]．しかし，正常対照群について詳細に検討した報告は殆どない[4]．我々は，正常顔面神経40本について増強効果の有無・部位について検討したので，その結果について報告する．

対象と方法

対象は，顔面神経症状をもたない男性14例，女性15例の計29例である．年齢は16歳から73歳までである．MR横断像で，顔面神経の全走行が明瞭に確認できた40本（右21本，左19本）について検討した．

1.5Tesla超電導MR装置（シーメンス社製Magnetom H15）を使用した．撮像はすべてスピンエコー（SE）法であり，500/15/4（TR/TE/excitations），スライス厚3mm，データ収集マトリックス256×256，FOV 15～18cmを基本としてT1強調横断像を得た．必要に応じ冠状断像・矢状断像を追加した．造影MR画像は，Gd-DTPA 0.1 m mol/kg静注後，10～20分で撮像した．顔面神経を内耳道部・迷路部・膝神経節・鼓室部・乳突部の5つの解剖学的部位に別けて増強効果の有無を検討した．

結　果

検討結果をTable 1に，また実際のMR画像を

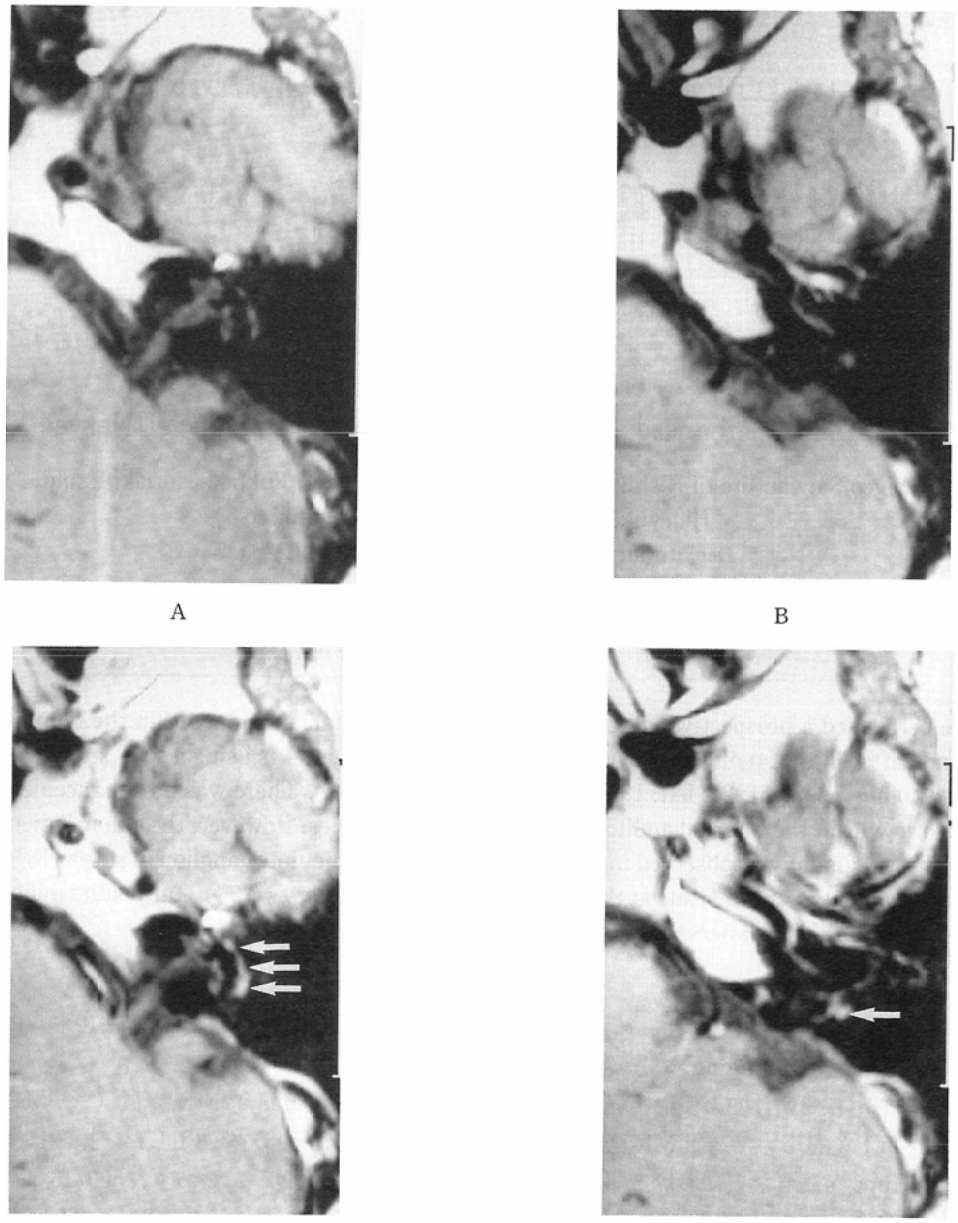

Fig. 1 Enhancement of the normal facial nerve.
A, B: Pre-Gd-DTPA scan. C, D: Post-Gd-DTPA scan. The tympanic (arrows, C) and mastoid (arrow, D) segment of the left facial nerve show enhancement.

Fig. 1に示す．右側顔面神経21本のうち，内耳道部と迷路部で増強されたものはなかった．膝神経節で増強されたものは4本(19%)，鼓室部で増強されたものは8本(38%)，乳突部で増強されたものは15本（71%）であった．一方，左側顔面神経19本のうち，内耳道部で増強されたものはなかった．迷路部で1本(5%)，膝神経節で3本(16%)，鼓室部で10本（53%），乳突部で13本（68%）が増

Table 1　Contrast enhancement of facial nerves

	IAC	Labyrinthine seg.	Geniculate ganglion	Tympanic seg.	Mastoid seg.
Right(n=21) Number(%)	0(0)	0(0)	4(19)	8(38)	15(71)
Left(n=19) Number(%)	0(0)	1(5)	3(16)	10(53)	13(68)
Total(n=40) Number(%)	0(0)	1(3)	7(18)	18(45)	28(70)

Note. IAC=internal auditory canal, seg.=segment

強された．全体では，迷路部で1本(3%)，膝神経節で7本（18%），鼓室部で18本（45%），乳突部で28本（70%）が増強されたことになる．

考　察

従来，正常顔面神経はGd-DTPA静注にて増強されない組織であるとされてきた[2)3)]．一方，顔面神経腫瘍やBell麻痺・Hunt症候群などでは顔面神経の増強がみられる[1)]．末梢性顔面神経麻痺の画像診断にGd-DTPA静注造影MR画像が用いられる現在，正常像の認識が必要である．我々の検討結果からは，正常顔面神経が内耳道部で増強されたものはなかったが，迷路部では3%，膝神経節では18%，鼓室部では45%，乳突部では70%で増強を認めた．左右の顔面神経の増強効果については有意差は認めなかった．同様の研究は，Gebarskiら[4)]によってなされている．彼等の報告では，正常顔面神経は76%で増強をうけ，膝神経節で最も多く，69%に左右差が認められている．我々の検討結果とは若干の違いはあるが，正常顔面神経が増強されるのは事実である．正常顔面神経が増強される機序については，神経血液関門の欠如や神経周囲組織の血管叢[4)]の関与が考えられるが，病理組織学的確証はない．Bell麻痺やHunt症候群では，顔面神経内耳道遠位部から乳突部までが連続性に増強されることが知られている．一方，正常顔面神経は内耳道部や迷路部で増強されることは極めて少なく，鼓室部と乳突部で高頻度に増強を認めた．このように，異常増強と正常増強との違いはあるものの，末梢性顔面神経麻痺のMR診断においては，正常顔面神経が高頻度に増強される事実を常に考慮する必要がある．

文　献

1) Tien R, Dillon WP, Jackler RK: Contrast enhanced MR imaging of the facial nerve in 11 patients with Bell's palsy. AJNR 11: 735—741, 1990
2) Kilgore DP, Breger RK, Daniels DL, et al: Cranial tissues: Normal MR appearance after intravenous injection of Gd-DTPA. Radiology 160: 757—761, 1986
3) Daniels DL, Czervionke LF, Pojunas KW, et al: Facial nerve enhancement in MR imaging. AJNR 8: 605—607, 1987
4) Gebarski SS, Arbor A, Telian S, et al: Enhancement of the normal facial nerve at MR imaging: MR imaging-anatomic correlation. RSNA 77th Annual Meeting, Chicago, 1991