The University of Osaka
Institutional Knowledge Archive

Title	気管支並びに肺血管のCT像（正常並びに病的所見の検討）
Author(s)	吉田, 祥二; 前田, 知穂; 吉本, 信次郎 他
Citation	日本医学放射線学会雑誌. 1982, 42(8), p. 773-782
Version Type	VoR
URL	https://hdl.handle.net/11094/18447
rights	
Note	

The University of Osaka Institutional Knowledge Archive : OUKA

https://ir.library.osaka-u.ac.jp/

The University of Osaka

気管支並びに肺血管の CT 像

(正常並びに病的所見の検討)

高知医科大学放射線医学教室
吉田 祥二 前田 知穂 吉本信次郎
末松 徹 鍋嶋 康司
高知県立中央病院，放射線科
伊藤 一夫 小谷 了一 山本 洋一

(昭和56年11月16日受付)
(昭和56年12月14日最終原稿受付)

Computed tomography of bronchi and pulmonary vessels

(Normal and Pathological Study)

Shoji Yoshida, Tomoho Maeda, Shinjiro Yoshimoto,
Toru Suematsu and Yasushi Nabeshima
Department of Radiology, Kochi Medical School
Kazuo Ito, Ryoichi Otani and Yoichi Yamamoto
Department of Radiology, Kochi Prefectural Central Hospital

Regearch Code No.: 506. 1
Key Words: CT images, Bronchi, Pulmonary vessels

The purpose of this study is to demonstrate the normal and pathological cross sectional appearance of the bronchial tree and pulmonary vessel with using computed tomography.

In the aid of phantom study, the nomenclature of normal bronchial trees and pulmonary vessels on CT were performed. Not only the main and lobar bronchus, but also the proximal portion of segment bronchus including some subsegment bronchus that courses horizontally can be identified on CT.

Pulmonary vessels that course horizontally can be good delineated in a serial course up to their periphery.

Pathological bronchial findings on CT were classified into 5 groups, such as 1) bronchial obstruction 2) tumor protruding 3) bronchial narrowing 4) compression or deviation 5) air bronchogram. In a series of 43 lung cancer examination, a type of bronchial obstruction was frequently observed.

On the other hand, pathological findings of pulmonary vessels on CT were grouped in 4 types, as 1) converging type 2) dilatation 3) obstruction 4) compression.

Peripheral convergence of pulmonary vessel was common finding on CT in the case of lung cancer.

I. はじめに

通常のX線撮影に較べて，CT は空間分解能は劣るが，contrast 分解能は優れている．肺病変の CT 検査では，胸郭内の肺の解剖学的な形態の故に，空間分解能の不利にもかかわらず小結節影の検出に優れ，特に弯曲面を作っている肺末梢で威力を発揮している[1)2)]．

一方，contrast 分解能の指標となる陰影の濃度差の描出にも卓越しており，結節影の濃度差より腫瘍の良悪性の鑑別を行う報告もみられる[3)~6)]．又，含気量の増加を把えた気腫性病変の診断も可能である．

更に CT は，肺疾患による縦隔病変の検出にも有効で，肺癌の stage 分類の可能性も論じられている[7)8)]．

しかし，肺病変の CT 上での気管支・肺動静脈構築に関する論文はいまだ少なく[9)~12)]，我々は気管支・肺動静脈模型の transaxial CT 像と対比して，正常胸部 CT 像並びに肺疾患症例の CT 像について気管支・肺血管の分析を行い，胸部 CT の診断的意義を検討したので報告する．

II. 対象並びに方法

ファントーム実験には京都科学標本の気管支・肺動静脈模型を改良して用いた．

臨床対象症例は，coin lesion を中心に肺癌43例，慢性肺炎4例，肺結核4例・肺良性腫瘍2例，肺サルコイドーシス3例，及び正常例5例の計61症例である．

CT 装置は EMI 5005を用い，slice 厚は13mm と限定されている為，13mm 厚の transaxial 連続スライス像を撮影した．

気管支及び肺動静脈模型のそれぞれの13mm 間隔の transaxial CT 像を重ね合わせて合成図を作成し，各分岐の命名を行った．

scan level は気管分岐40mm 上方より開始した．これにもとづいて，臨床例について気管支・肺血管の分析を行い，異常所見の描出能を検討した．同一 CT 像について気管支を読影する際には，window width を200，window level を0前後，或いは window width を400，window level を−250前後，又，肺血管を読影するときには，width を400，level を−300前後とした．

III. 結　果

1) 気管支模型 CT 像の合成図

気管分岐40mm 上方より，13mm 間隔の4連続スライス像の合成図と各分岐の命名を Fig. 1 に示している．この4連続スライスレベル内には，主に右主幹と上葉各分岐及び左主幹と舌枝を除く左上葉各分岐が含まれる．

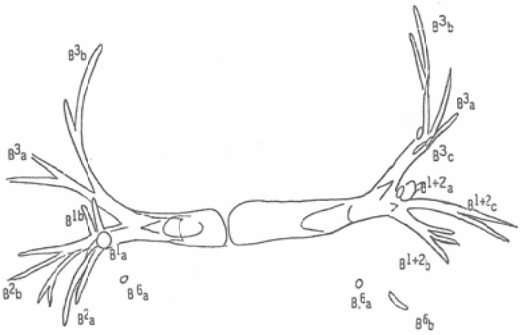

Fig. 1　A composed picture of 4 sliced images with bronchus phantom.

水平成分の多い気管支は末梢まで連続した長い気管支として把握でき，これにはⅡ次気管支（区域支）まででは，左右の主幹，右上幹並びに右 B^2, B^3，更に左上幹，左 B^3，又，Ⅲ次気管支レベルでは右 B^2a, B^2b, B^3a, B^3b，左 B^3a, B^3b, $B^{1+2}b$, $B^{1+2}c$ がみられる．

気管支が正切像として把えられるものには，Ⅱ次気管支の右 B^1，左 B^{1+2} とⅢ次気管支の右 B^1a, B^1b, B^6a，左 $B^{1+2}a$, B^6a がある．

更に下方の連続6スライス像の合成図と各分岐の命名は Fig. 2 に示している．

この6スライス内には，右中幹以下の中・下葉支及び左舌枝と左下幹以下の下葉支を含んでいる．水平成分の多い気管支はⅡ次気管支の右 B^{4+5} の起始部，B^6, B^*，左 B^{4+5} の起始部，B^6, B^* とⅢ次気管支の右 B^4a, B^5a, B^5b, B^6b, B^8a, B^9a，左 B^4a, B^4b, B^5a, B^3a, B^9a である．

一方，正切像を作りやすい気管支は右中幹，下幹並びに左下幹とⅡ次気管支の右 B^7, B^8, B^{9+10},

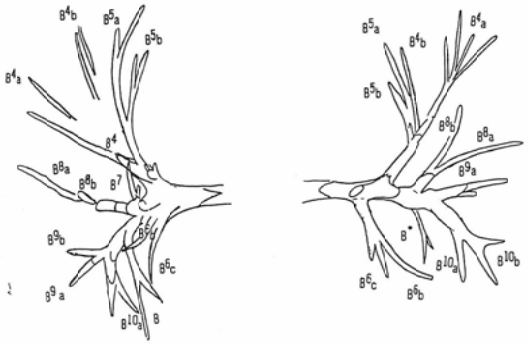

Fig. 2　A composed picture of lower sliced images with bronchusphantom.

左 B^8, B^{9+10}, 更にⅢ次気管支の右 B^6a, B^8b, B^9b, B^{10}b, B^{10}c, 左B^6a, B^9b, B^{10}c である.

2)　正常気管支臨床例の CT 像

両腕挙上仰臥位で, 胸鎖関節下部より13mm 間隔の連続8スライス像を Fig. 3 に示している. CT 上の気管支透亮像は周囲とのコントラストを作らない気管支では不明瞭である. 気管支ファントーム CT 像と対比してみると, 正常例 CT 像では主幹, 上幹, 中幹, 下幹の他に, 両肺のⅡ次(区域)気管支を水平像或いは正切像として明瞭に把えうる. 即ち, 1 Slice 像にかなり長い分岐を連続像として把えられるものに, 両主幹と上幹, 更に右 B^2, B^3, 中枝, B^6, 左 B^{1+2}b, B^3, 舌枝, B^6 がみられ, 正切像として右中幹, 両下幹, 更に右 B^1, B^8, B^{9+10}, 左 B^{1+2}, B^{1+2}a, B^8, B^{9+10} が把握できる.

3)　病巣気管支の CT 像

正常例以外の56例の臨床例を対象にして, 異常気管支 CT 像を分類すると, Table 1 のように (1) 閉塞中断像, (2) 気管支腔内突出像, (3) 狭窄像, (4) 圧排・偏位像, (5) Air bronchogram の5所見となった. 各所見の代表的な症例を供覧すると Fig. 4A, 4B, 4C, 4D, 4E, 4F となる.

Fig. 4A は右 S^6 の原発性肺癌(扁平上皮癌)例で, 右中枝はみられるが, 後方の右 B^6 は完全閉塞像を呈している. 右 S^6 の陰影は腫瘤影と末梢肺の無気肺影によるもので, 両者の区別は種々表示条件を変えても困難であった.

Table 1　Abnormal findings of bronchus on CT image

1) Bronchial obstruction
2) Tumor protrusion into the bronchial lumen
3) Bronchial narrowing
4) Compression or deviation of the bronchus
5) Air bronchogram

Fig. 4B では, 大きい気管支腔内への腫瘍の突出影が把握できる. この症例は右 S^1 の原発性肺癌(扁平上皮癌)で, 上幹から主気管支への腫瘍の進展の様子がうかがえる.

Fig. 4C は右肺門型の肺癌(扁平上皮癌)で, 右 B^3 の狭窄像と B^2 の入口部での尖型閉塞様像がみられる.

Fig. 4D は右 S^1 の原発性肺癌(腺癌)例で, 縦隔側への浸潤がみられた症例であるが, 右主幹, 上幹の後方への圧排と右 B^3 の外後方への圧排偏位がみられる.

Fig. 4, E.F は Air bronchogram を呈した左 S^8 の慢性肺炎と右上葉の肺結核による collapse 症例である. 通常の CT 像ではみられない高次の末梢気管支像が, 気管支周囲の病変によって明瞭となっている.

4)　肺癌病巣気管支の CT 像

43例の肺癌症例のみを対象とした病巣気管支の CT 所見を検討した結果を Table 2 に示している.

Table 2　Bronchial CT finding in a series of 43 lung cancers

A) Cases of positive finding : 19 cases (44%)	
a) their tumor localization	
S^6 : 7 cases, hilum : 4 cases, S^3 : 3 cases, S^{4+5} : 3 cases, S^2 : 2 cases.	
b) their bronchial CT finding	
1) Bronchial obstruction	12 cases
2) Tumor protrusion	3 cases
3) Bronchial narrowing	2 cases
4) Compression or deviation	2 cases
B) Cases of negative findings : 24 cases(56%)	

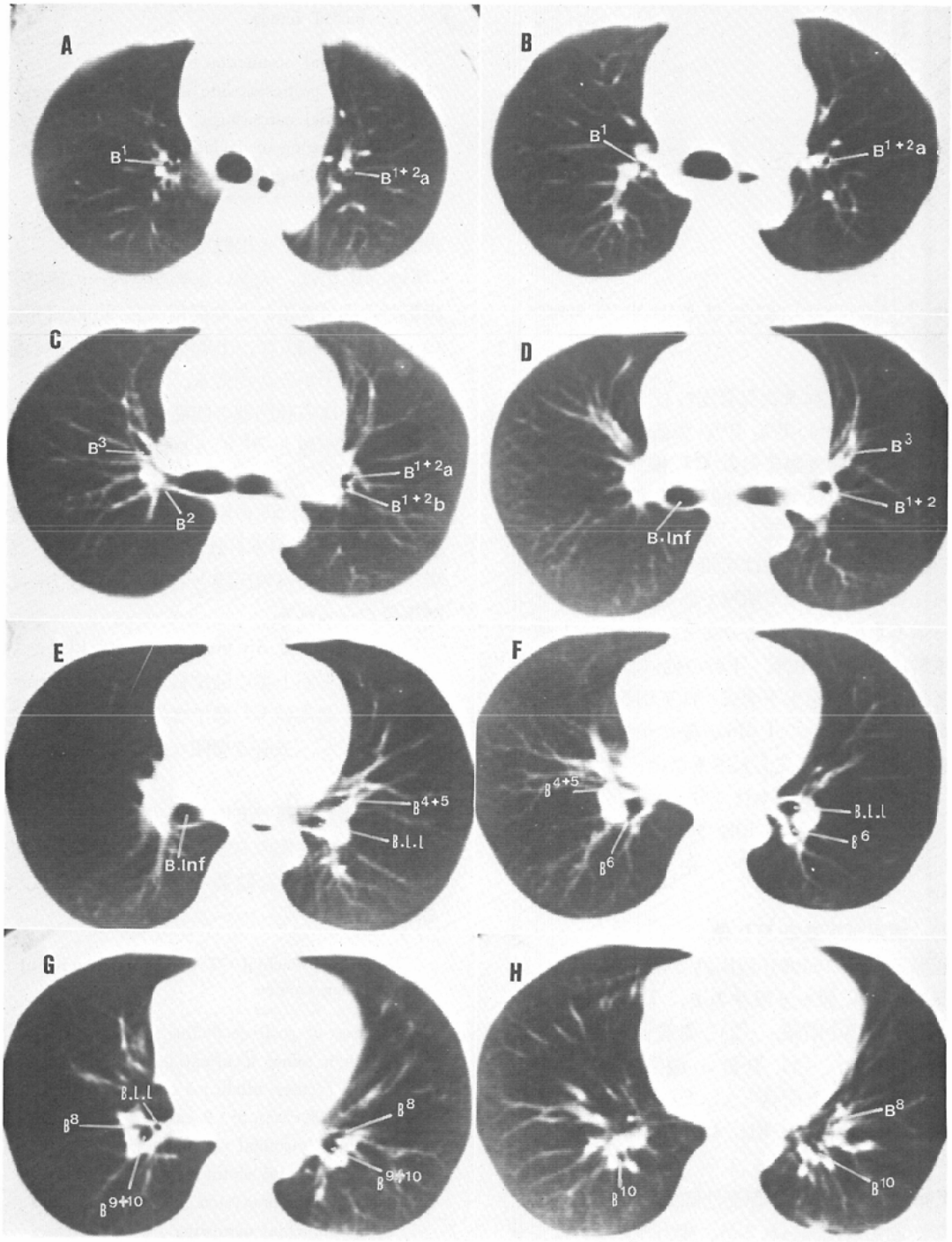

Fig. 3　Serial pulmonary CT images in case of normal bronchus.

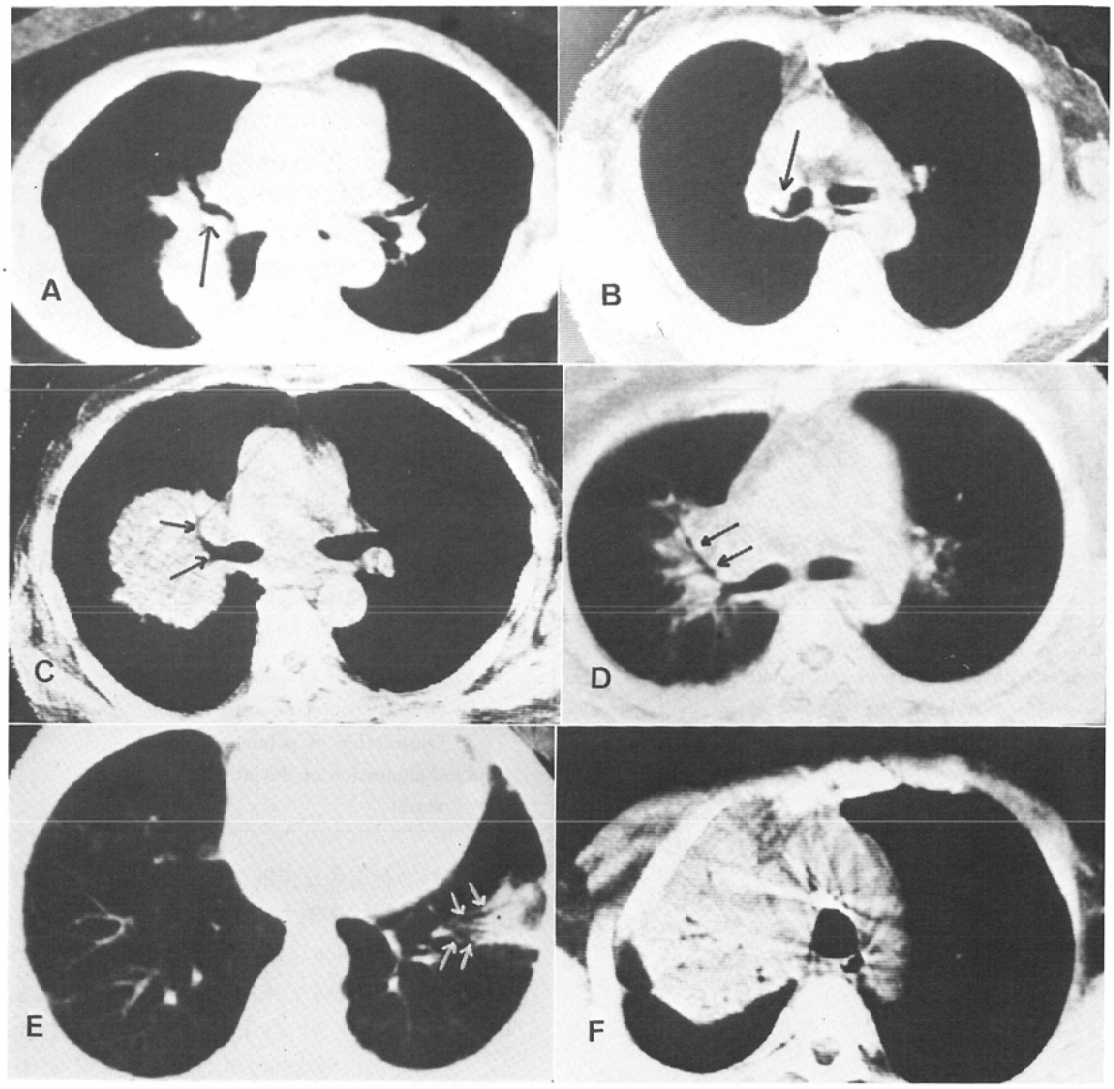

Fig. 4 CT findings in abnormal bronchus

A) Obstruction of right segment bronchus B^6. (lung cancer)
B) Tumor protrusion into the right main bronchial lumen (lung cancer)
C) Bronchial stenosis of right bronchus B^3 and obstruction of right segment bronchus B^2. (lung cancer)
D) Compression of right segment bronchus B^3 to posterolateral direction (lung cancer)
E) Peripheral air bronchogram in the left S^8 segment. (chr. pneumonia)
F) Air brnnchogram in the collapsed right upper lobe. (pulmonary tbc)

病巣気管支の所見を把握できたものは，43症例中19例（44%）の区域気管支までの肺門型肺癌例で，その部位別内訳は B^6 が最も多く，以下肺門，B^3, B^{4+5}, B^2 であった．

CT 上の気管支の異常所見は閉塞中断像が圧倒的に多く，以下気管支腔内突出像，狭窄像，圧排偏位像の順である．尚，病巣が肺野末梢に位置している等の理由で，気管支所見を把握できなかった肺癌症例は24例（56%）であった．

5） 肺動静脈模型 CT 像の合成図

気管支模型と同位置より，肺動静脈模型の13 mm 間隔の4連続スライス像を作成し，その合成図と各分岐の命名を Fig. 5 に示している．肺動静脈で水平成分の多い分岐を示す右肺の A^3a, A^3b, V^3a, V^3b, A^2a, A^2b, V^2a, V^2b, V^2c, 左肺の A^3a, A^3b, V^3a, V^3b, V^3c, V^2b, V^2c が末梢まで長い血管として描出されている．

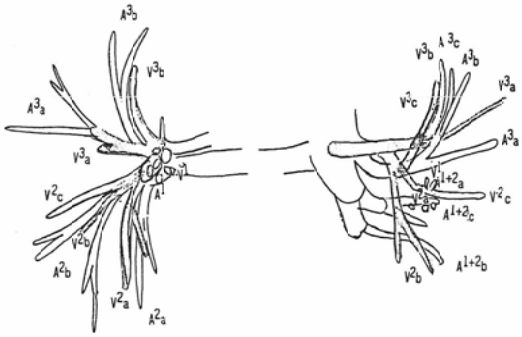

Fig. 5　A composed picture of 4 upper sliced images with pulmonary vessels phantom.

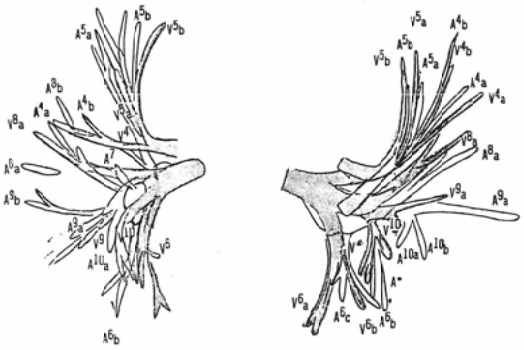

Fig. 6　A composed picture of 6 lower sliced images with pulmonary vessels phantom.

更に下方の連続6スライス像の合成図と各分岐の命名を Fig. 6に示す．

末梢まで長い連続血管像として把握できるものに，右肺の A^4a, V^4, A^5a, A^5b, V^5b, A^6b, V^6, A^8a, V^8a, A^9a, V^9a, 左肺の A^4a, A^4b, V^4a, V^4b, A^5a, A^5b, V^5a, V^5b, A^6b, V^6, A^8a, V^8a, A^9a, V^9, A^*, V^* があげられる．

6）正常肺血管臨床例 CT 像

両腕挙上仰臥位で，胸鎖関節下部より13mm 間隔の連続8スライス像を Fig. 7 に示す．

上方4スライスの右肺では，腹側の A^1b, V^1b, A^3b, V^3a, V^3b と外側の A^3a, 背側の V^2b, A^2a, V^2c, A^2b, A^6a, 左肺では，腹側の V^1b, V^3c, A^3a, V^3b, A^3b, V^{4+5}, A^{4+5}, 外側の V^2c, 背側の A^6 が認められる．更に下方の4スライスでは，右肺で腹側の V^5, 外側の A^4, A^8, V^8, 背側の A^6b, V^6, A^9, A^{10}, V^{9+10}, 左肺で腹側の V^5, A^{4+5}, A^8, V^8, 外側の A^9, V^9, 背側の A^6, V^6, A^{10}, V^{9+10} がみられる．

7）病巣肺血管の CT 像

臨床例を対象にした異常肺血管 CT 像を分類すると Table 3 のように（1）肺血管集束像，（2）肺血管拡張像，（3）肺血管杜絶像，（4）肺血管圧排，偏位像の4所見となる．

Table 3　Abnormal findings of pulmonary vessel of CT image

1) Convergence of pulmonary vessel
2) Dilatation of pulmonary vessel
3) Obstruction of pulmonary vessel
4) Compression or deviation of pulmonary vessel

各所見の代表的な症例を供覧すると，Fig. 8A は右 S^* の腺癌症例で，腫瘍辺縁の notching や pleural indentation の他に，肺血管影に着目すると A^*, V^* の著明な末梢性集束像がみられる．Fig. 8B でも左 V^6 の末梢性集束像がみられるが，この症例は慢性肺炎例であった．V^6 の太さを反対側の右 V^6 と較べると，明らかに病側で拡張がみられる．

Fig. 8C の右 S^2 の肺癌に合併した肺炎例でも，左肺に較べて A^3b V^3b の拡張像がみられる．

Fig. 8D は S^3 末梢の肺炎例であるが，A^3a と V^2c の軽度の集束像がみられる．

Fig. 8E は左 $S^{1+2}c$ の結核腫で，V^2c の軽度の圧排と中断像を認める．腫瘤内の血管の所見は不明である．

Fig. 8F は右縦隔腫瘍例で右 A^3b が起始部付近で外側に圧排されている．

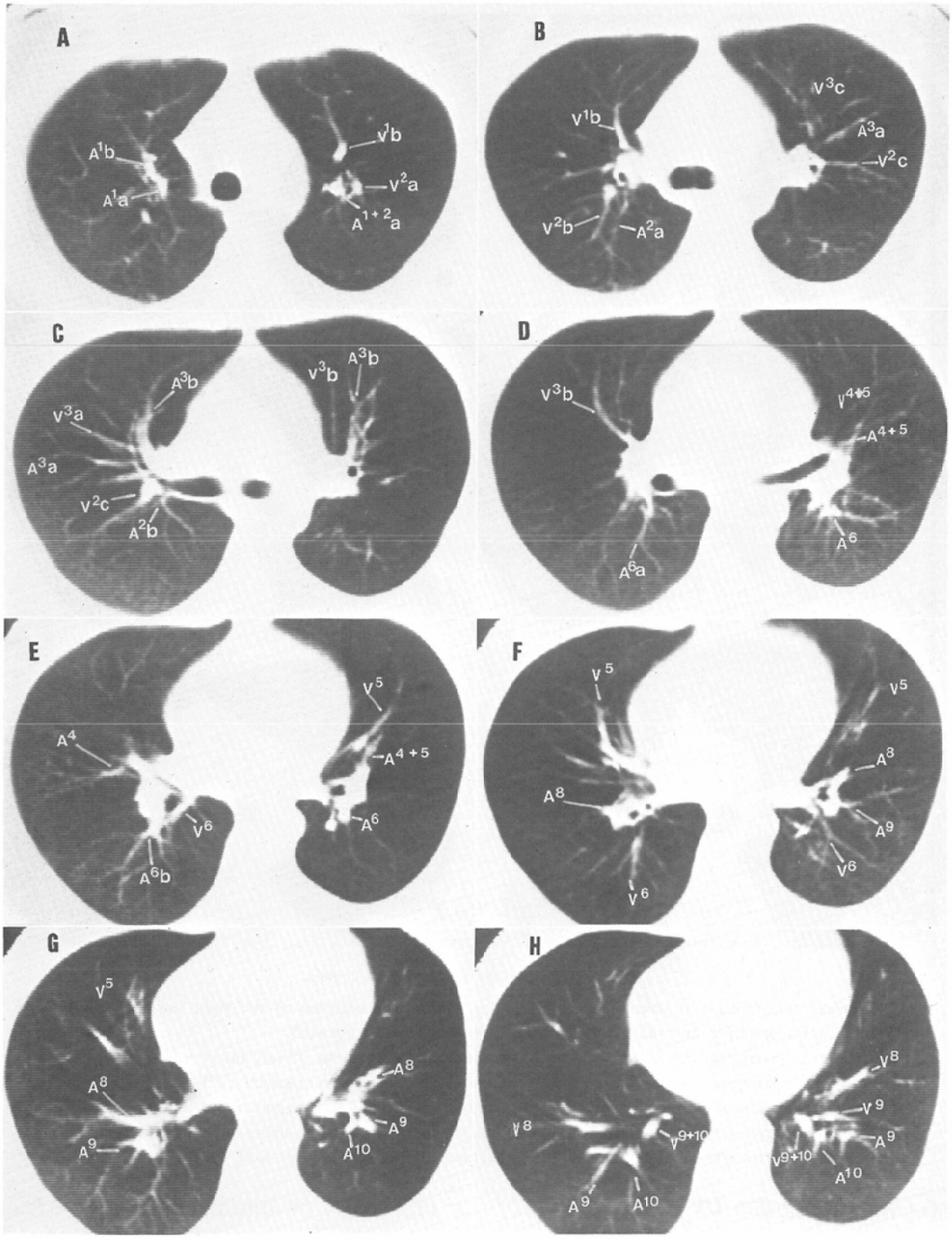

Fig. 7 Serial pulmonary CT images in a case of normal pulmonary vessels.

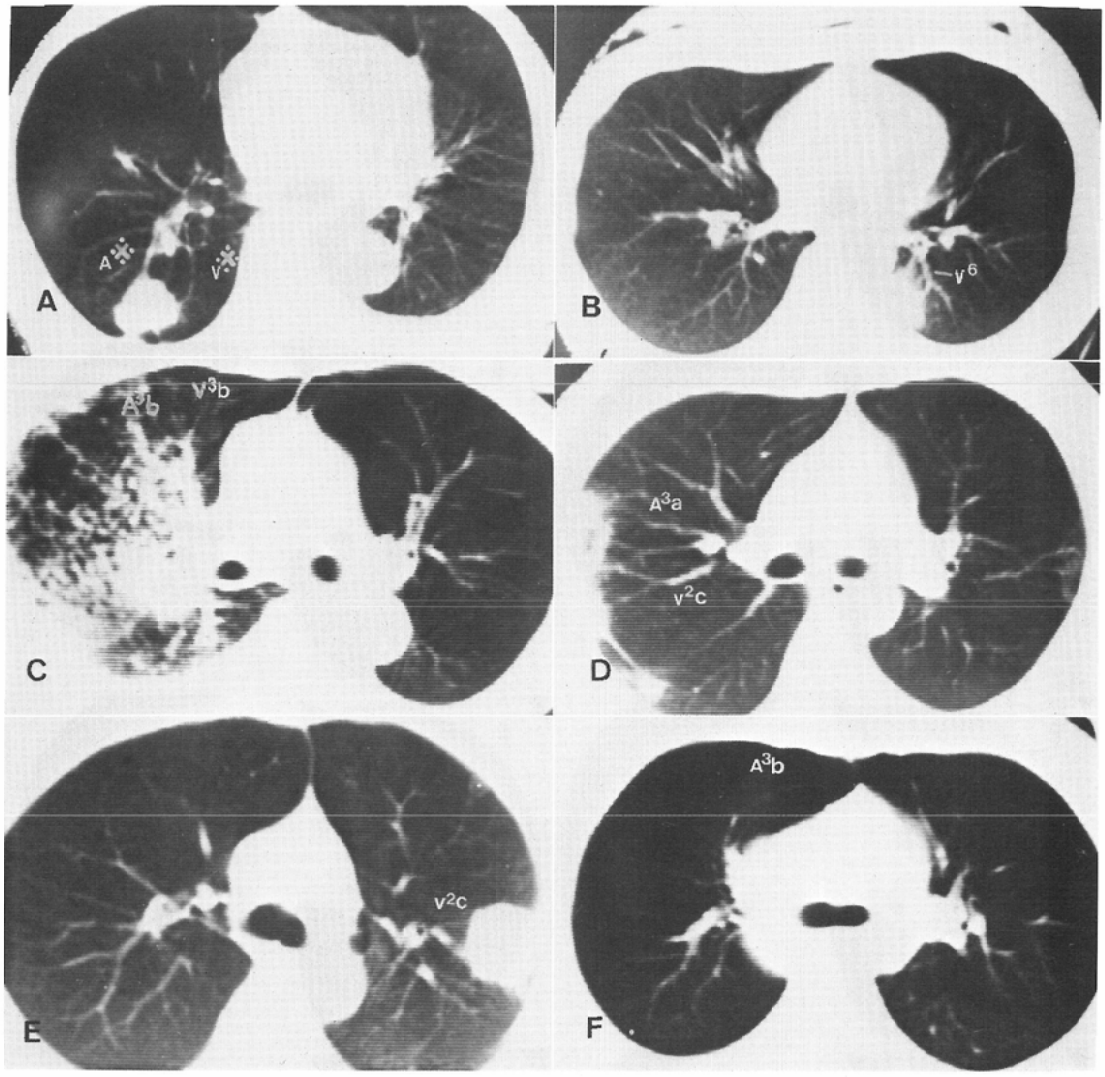

Fig. 8　CT findings in abnormal vessels.

A) Peripheral convergence of pulmonary vessel in the subsuperior segment of the right lower lobe (A* and V*). Tumor notching and pleural indentation are also good delineated.
B) Peripheral convergence of pulmonary vessel in the superior segment of left lower lobe (V^6).
C) Dilatation of pulmonary vessel in the anterior segment of the right upperlobe (A^3b) and V^3b)
D) Slight convergence of pulmonary vessel in the anterior segment of the right upper lobe (A^3a and V^2c).
E) Obstruction of pulmonary vessel in the apicodorsal segment of the left upper lobe (V^2c).
F) Deviation of pulmonary vessel in the anterior segment of the right upper lobe (A^3b).

8）肺癌病巣肺血管の CT 像

肺癌43例を対象に，病巣肺血管の CT 所見を検討した結果を Table 4 に示している．

病巣肺血管の所見を把握できたものは43症例中13例（30%）で末梢肺野の肺癌例であった．その部位別内訳は S^{1+2}：2例，S^2：1例，S^{4+5}：2例，S^6：2例，S^*：1例，S^8：1例，S^9：2例，S^{10}：2例である．

Table 4 CT finding of pulmonary vessel in a series of 43 lung cancers

A) Cases of positive finding : 13 cases (30%)	
a) Their tumor localization	
S^{1+2} : 2 cases, S^{6} : 2 cases, S^{4+5} : 2 cases	
S^{9} : 2 cases, S^{10} : 2 cases, S^{2} : 1case,	
S^{*} : 1 case, S^{8} : 1 case.	
b) Their CT finding	
1) Peripheral convergency	7 cases
2) Dilatation	1 case
3) Compression or deviation	1 case
4) Obstruction	4 cases
B) Cases of negative findings : 30 cases (70%)	

病巣肺血管の所見では，末梢性肺血管集束像のみられた症例が7例，肺血管集束像のみられなかった症例が5例，肺血管圧排像を呈したものが1例であった．尚，病巣肺血管の所見の把握が困難なものが30例（70%）みられた．

考　案

胸部 CT 像での気管支透亮像の把握は，区域気管支，部位によっては亜区域支までと制限がある．特に矢状方向へ分岐を示す B^{1}（左 $B^{1+2}a$），右中幹及び左右の下幹等は正切像としての描出にとどまる．しかし，CT の優れた contrast 分解能によっていずれも明瞭に識別できる．

病変が区域或いは亜区域気管支壁又は内腔に及んでくると，気管支内腔突出，閉塞中断，狭窄所見等を把え得，病変と気管支との関係が明瞭である．又，B^{2}（左 $B^{1+2}b$, c），$B^{3}b$, $B^{4}b$, B^{5}, $B^{6}b$, B^{*} 等の前後方向への分岐を示す区域，亜区域支については，従来の正面，側面断層像で把え難い左右両肺同時の比較が可能で，気管支の偏位等がより理解し易い．

更に，炎症や無気肺像でみられる air bronchogram は CT ではその卓越した contrast 分解能により，胸部単純，断層写真等より明瞭に把えうる．

一方，胸部 CT 像での肺動・静脈の把握は，その血管が水平方向の成分が多い場合は，非常に明瞭に胸膜周辺までの末梢血管を連続像として把えうる．特に，S^{2}（左 $S^{1+2}b$, c），S^{3}, S^{4}, S^{5}, S^{6}, S^{*}, $S^{8}a$, $S^{9}a$，の肺動静脈では明瞭で，肺野末梢の肺病変への血管の様相を把握できる．

肺病変への肺動脈血管造影上の所見としては，杜絶，狭窄，壁不整，分岐欠如，圧排，集束，伸展等の他，造影によっては，病巣内部の血管像や病巣辺縁部の微細血管像の変化も指摘しうる[13)14)]．しかし，CT 像では，やや劣る空間分解能の故に，狭窄，壁不整，病巣内部の血管像等の描出は困難であるが，圧排，偏位，集束等についてはかなり末梢まで把えうる．

病巣陰影内の血管の様相は，我々が使用した第2世代 CT では，その描出が困難であったが，最近の第3世代 CT では，サブルーチンプログラムとして，Contrast の微細な識別機能が加えられ，bolus injection により，病巣内の肺血管の分析も可能となりうる．

今回提示した肺癌症例でみられた末梢集束像の所見は，腫瘤影の濃度，周辺の notching, pleural indentation 等と並んで重要な CT 所見と言える．Coin lesion を呈する慢性肺炎でも症例によっては血管の集束がみられる．

今後，両者の鑑別には，症例にもみられた慢性炎症の病巣肺静脈の拡張所見等も含めた肺動静脈の詳細な分析が必要と考えられる．

結　語

気管支，肺動静脈模型の transaxial CT 像と対比して，正常胸部並びに肺疾患症例の CT 像について，気管支・肺血管の分析を行い，以下の結果を得た．

1）正常 CT 気管支像では，正切或いは走行に沿って，主幹，Ⅰ次，Ⅱ次気管支を識別でき，部位によってはⅢ次気管支まで把握できる．

2）正常 CT 肺血管像では，水平成分の多い S^{2}（左 $S^{1+2}c$），S^{3}, S^{4}, S^{5}, S^{6}, S^{*}, $S^{8}a$, $S^{9}a$ で連続した末梢血管までの描出が可能である．

3）病巣気管支の CT 所見としては，(1) 閉塞中断像，(2) 気管支腔内突出像，(3) 狭窄像，(4) 圧排・偏位像，(5) Air bronchogram の5所見がみられた．

4) 肺癌病巣気管支は肺門型肺癌を中心に，44%の症例で所見の把握が可能で，異常所見としては閉塞中断像が多かった．

5) 病巣肺血管の CT 所見には (1) 肺血管集束像，(2) 肺血管拡張像，(3) 肺血管杜絶像，(4) 肺血管圧排偏位像があげられる．

6) 肺癌病巣肺血管は末梢型肺癌を中心に，30%の症例で所見の把握が可能で，その中，肺血管末梢集束像は54%にみられた．

（本論文の要旨は第40回日本医学放射線学会総会において発表した．）

文　献

1) Muhm, J.R., Brown, L.R. and Crowe, J.K.: Detection of pulmonary nodules by computed tomography. Am. J. Roengenol. 126 : 267—270, 1977
2) Jost, R.G., Sagel, S.S., Stanley, R.J. and Levitt, R.G.: Computed tomography of the thorax. Radiology. 126 : 125—136, 1978
3) Siegelman, S.S., Zerhoum, E.A., Loe, F.P., Khouri, N.F. and Stitik, F.P.: CT of the solitary pulmonary nodule. Am. J. Roentgenol., 135 : 1—13, 1980
4) 園山　明，松田　一，中村慎一郎，宝来　威，池上晴通，松田　実，鍋島秀雄，土井　修：肺癌診断への CT の応用．日胸，39 : 638—643, 1980
5) 熊田　卓，鹿野昌彦，堀場通明，石川　裕，井上広治，市川秀男，川地俊明，木村得次，金森勇雄：肺悪性腫瘍の CT の検討．日胸，39 : 644—651, 1980
6) Heizman, E.R.: Computed tomography of the thorax.: Current perspectives. Am. J. Roentgent., 136 : 2—12, 1981
7) Ekholm, S., Albrechtsson, U., Kugelberg, J. and Tylen, U.: Computed tomography in preoperative staging of bronchogenic carcinoma., Journal of computer assisted tomography., 4 : 763—765, 1980
8) Underwood, G.H., Hooper, R.G., Axelbaum, S.P. and Goodwin, D.W.: Computed tomographic scanning of the thorax in the stage of bronchogenic carcinoma. The New England Journal of Medicine, 300 : 777—778, 1979
9) Naidichi, D.P., Terry, P.B., Stick, F.P. and Siegelman, S.S.: Computed tomography of the bronchi, Normal anatomy. Journal of computer assisted tomography, 4 : 746—753, 1980
10) Naidichi, D.P., Stick, F.P., Khouri, N.F., Terry, P.B. and Siegelman, S.S.: Computed tomography of the bronchi, 2. Pathology, Journal of computer assisted tomography, 4 : 754—762, 1980
11) Naidichi, D.P., Khouri, N.F. Scott, W.W., Wang, K.P. and Siegelman, S.S.: Computed tomography of the Pulmonary hila: 1. Normal anatomy, Journal of computer assisted tomography 5 : 459—467, 1981
12) Naidichi, D.P., Khouri, N.F., Stitik, F.P., McCouley, D.I. and Siegelman, S.S.: Computed tomography of the pulmonary hila: 2. Abnormal anatomy. Journal of computer assisted tomography, 5 : 468—475, 1981
13) Milne, N.C.: Erich Circulation of primary of primary and metastatic pulmonary neoplasms., Am. J. Roentgenol. 100 : 603—619, 1967
14) 金上晴夫：新しい検査法からみた呼吸器疾患の診断，144—164，克誠堂，1974