The University of Osaka
Institutional Knowledge Archive

Title	拡大撮影によるリンパ造影検査後の胸部の観察（X線拡大撮影法の研究 第34報）
Author(s)	佐久間, 貞行; 林, 文子; 古賀, 佑彦 他
Citation	日本医学放射線学会雑誌. 1966, 25(12), p. 1419-1424
Version Type	VoR
URL	https://hdl.handle.net/11094/18459
rights	
Note	

The University of Osaka Institutional Knowledge Archive : OUKA

https://ir.library.osaka-u.ac.jp/

The University of Osaka

拡大撮影によるリンパ造影検査後の胸部の観察
(X線拡大撮影法の研究 第34報)

名古屋大学医学部放射線医学教室(主任:高橋信次教授)
佐久間貞行・林 文子・古賀佑彦
平松 啓・今葷倍庸行

(昭和40年9月5日受付)

Macrographic Examination of Pulmonary Stippling Shadow Following Lymphography
(Studies on enlargement radiography 34 Report)

Sadayuki Sakuma, Fumiko Hayashi, Sukehiko Koga, Kei Hiramatsu and Nobuyuki Imagunbai
From the Department of Radiology, Nagoya University School of Medicine, Nagoya. (Director: Prof. S. Takahashi)

Oily contrast media (Popiodol and Lipiodol ultra-fluid) applied to lymphography can result the pulmonary embolism imaging fine pulmonary stippling on the chest roentgenograms. The macrogfaphy will be considered to be suitable for the examination of this fine image.

A series of lymphography were conducted with direct injection of 8 to 10 cc. of contrast media into the lymphatics of the dorsa of the feet by means of the technique by Wallace et al.

Normal roentgenograms and direct 4 times macrograms of the chest of 12 patients were taken during the pre- and postoperative period. Of 12 patients, 6 were taken the chest roentgenograms with macro and normal radiographic technique for direct after of injection, 2 hours, 2nd day, 3rd, 5th, 7th, 10th, 14th, 30th, 60th and 90th days after the injection of contrast media.

The normal roentgenography was conducted under the exposing condition of 130 kVp, 4—7 mAs, or 70 kVp, 15 to 18 mAs.

The macroradiography was made using a rotational anode tube having fine focal spot, about 50μ in size, and the exposing factor was 125 kVp, 2 mA, 0.1 to 0.15 seconds.

Of 12 patients, only 4 patients (33 per cent), pulmonary stippling was encountered when high voltage roentgenography was applied. When low voltage roentgenography, 8 cases (67 epr cent) were involved with pulmonary embolism on the chest.

By the macrographic examination in 11 cases (92 per cent) the punctiform shadows due to pulmonary oil embolism were observed at 2 to 24 hours after the injection of contrast media.

Of 12 cases, one was primary lymphoedems demonstrated network of lymphatics of the feet only. In this case the contrast media was considered to enter neither into pelvic cavity nor into the lung within 24 hours.

By the direct 4 times macrograms, the temporary alteration of the shadows due to pulmonary embolism was distinctly observed.

In 6 cases followed up, no stippling shadow was found on the roentgenogram taken 3 months later.

リンパ造影に用いた油性造影剤は肺栓塞を起こし，胸部X線写真では小点状陰影として発現することがある．この副作用については近年いくつかの報告がある[1)2)3)8)]．

しかしこのX線像は微細なため屢々見逃がされ易いので拡大撮影による検索が適していると思われる[5)6)7)]．それで余等はリンパ造影を行なつた患者について，胸部の変化を拡大撮影によつて時間的に追跡したので報告する．

リンパ造影の方法：

リンパ造影は Kimmonth et al[4)] の方法を Wallace et al[9)] が改良したもので行つた．造影剤は Popiodol 或いは Lipiodol ultra-fluid を1側に9cc，総量で18ccを使用した．

胸部所見の追跡：

昭和39年9月28日から12月7日の間に第1表に示めす様な12例の患者についてリンパ造影を行つた．その検査前及び検査後の胸部の単純写真及び拡大写真を撮つた．このうち6名については，第1表の如く凡そ第1日目，2日，3日，5日，7日，10日，14日，30日，60日，90日目に撮影して時間的に追跡した．

胸部単純撮影は，いわゆる高圧撮影をFFD 200cmで 130KVp，4－7mAs，と低圧撮影をFFD 200cm，70KVp，15～18mAs，の条件で撮影した．

直接4倍拡大撮影は，約50μの微小焦点を有する管球で 125KVp，2mA，0.1－0,15秒でFFD 100cmで撮影した．

結果：

これらの症例は，リンパ造影後一過性に微熱を発したものもあるが，咳嗽，呼吸困難，喀血等の重篤な症状を示したものは1例もなかつた．第2表ではこれらの症例について，胸部X線写真の観察結果をまとめて示めした．12例中2例は検査前に既に胸部X線像上異常を示めしていた．その1例は陳旧性肺結核症（症例3）で，もう1例は老人性の肺線維症（症例7）であつた．他の10例は正常像を示めした．この12例について胸部以外のリンパ造影像をみると，原発性リンパ浮腫の例では，検査した両側下腿に網状のリンパ管が囲繞する像を認める．この鬱滞像は48時間後も変化しない．造影されているリンパ路も骨盤腔内に至らなかつた．又造影剤注入時の切創の治癒も悪く，2

Table 1. Patients and follow-uped data

Case No.	patient	Date of Lymphography	Age	Sex	Diagnosis of patients	Days radiographed after injection
1	Y. N.	9. 28. '64	16	M	Malignant lymphoma	1, 3, 5, 7, 10, 14
2	J. I.	10. 1. '64	55	M	Primary lymphoedema	1, 2
3	S. S.	10. 2. '64	63	F	Cervical cancer	1, 2, 3, 5, 7, 10, 14, 30, 62, 91
4	H. K.	10. 6. '64	58	F	Cervical cancer	1, 2, 3, 5, 8, 10, 14, 31, 60, 92
5	T. S.	10. 7. '64	54	F	Cervical cancer	1, 2, 3, 5, 7, 10, 13, 30, 59, 91
6	M. I.	10. 14. '64	70	F	Cervical cancer	1, 2, 5, 10, 30, 60, 90
7	M. T.	10. 15. '64	71	F	Cervical cancer	1, 2, 3, 5, 9, 31, 60, 97
8	T. I.	10. 28. '64	37	F	Cervical cancer	1, 2
9	N. O.	11. 9. '64	27	M	Malignant lymphoma	1, 2, 3
10	F. Y.	11. 16. '64	40	F	Cervical cancer	1, 2, 3, 5, 7, 10, 14, 30, 60, 90
11	K. H.	11. 19. '64	58	F	Cervical cancer	1, 2, 3, 5, 7, 10, 14, 30, 60
12	S. M.	12. 7. '64	43	F	Cervical cancer	1, 2, 3, 5

Table 2. Punctiform image observed in the chestroentgenogram after lymphography and its duration

Case No.	Abnormal findings on lymphograms	Punctiform image and its duration			
		Macroroentgenogram		Ordinary roentgenogram	
		Punct shadow	Duration	Punct shadow	Duration
1	nothing	+		−	
2	Reticular formation in lymphatics of the legs due to edema	−		−	
3	Collateral channels & L-paraaortic lymph nodes enlarged	+	14days	+	14days
4	R-infuinal lymph nodes enlarged	+	5days	+	3days
5	nothing	+	10days	+	7days
6	Common iliac lymph nodes enlarged	+	30days	+	10days
7	R-paraaortic lymph nodes enlarged	+	30days	−	
8	nothing	+		+	
9	Strand-like enlargement in pelvic lymph nodes	+		+	
10	L-paraaortic lymph nodes slightly enlarged	+	7days	+	7days
11	L-paraaortic lymph nodes enlarged	+	30days	+	7days
12	nothing	+		−	

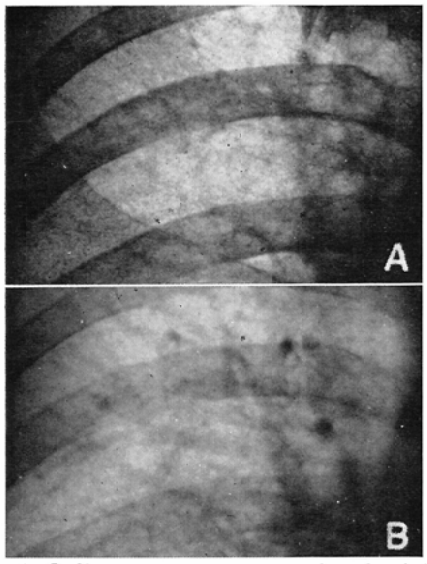

Fig. 1. Ordinary roentgenograms after the injection of contrast media into the lymphatic vessels. A: Roentgenogram taken under the condition of 70 kVp. The punctiform shadow is seen. B: High voltage roentgenogram of the same case of A. A stippling is not imaged. (scale : $^2/_3$)

週間を要した．悪性リンパ腫の2例中1例では腰部リンパ節群の縄ない状（strand-like）の腫大があつた．子宮頸癌の9例中6例に副行路の形成や，造影欠損，腫大像をみた．

胸部単純撮影の結果は，高圧撮影では4例（33%）に肺の点状陰影の増強をみた．うち3例はあまり明瞭でなく，明らかに異常像を示めすと思われるものは1例のみであつた．低圧撮影ではこの4例を含む8例（67%）に点状陰影がみられた（第1図A）．

直接4倍拡大撮影は125KVp，という高圧であるにも拘らず，下肢に造影剤が滞溜し上行しなかつた1例を除き，11例全例に肺栓塞による点状陰影がみられた．この胸部の点状陰影を時間的に追つて観察すると，注入後2時間には，単純撮影で点状陰影のみられるものでは，1 cm² に40個位の点状除影が密にあつてそのため血管の陰影は基部を除いて殆んど認めることが出来ない．この点状陰影は微小で形は明確にわからず，又陰影が時間的に変つてゆく様相も明瞭にはわからない．

直接4倍拡大写真をこの患者について観察する

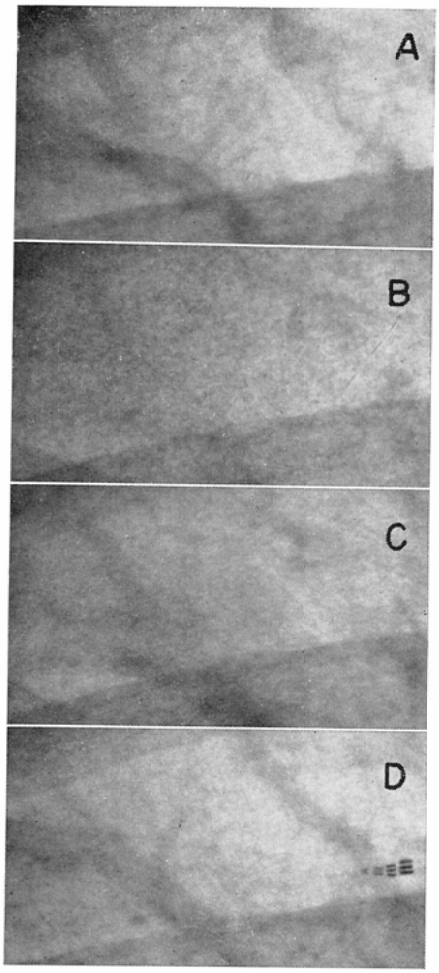

Fig. 2. Direct 4 times macrograms before and after the injection of contrast media.
A: Macrogram before lymphography. No abnormal findings is seen. B: Macrogram taken 2 hours after the injection of contrast media. Fine punctiform shadows are imaged in dissemination. C: Macrogram taken 3 days after contrast media injection. Punctiform shadow remained faintly. D: Macrogram taken 3 months the injection of contrast media. No pathological finding is seen. (scale : $^2/_3$)

と，リンパ造影2時間後では，点状陰影の辺縁は不整で，網目状，鈎状をしている．その中核となつている透亮度の低い陰影の大いさは拡大写真上 0.2～ 1.0㎜である．点状陰影の数は単純写真の1 cm² に凡そ相当する16cm² 当り約 500個を数える．血管の陰影はこの点状陰影に比べれば淡く，一部の太い血管像が認められるだけである（第2図B）．3日目位から点状陰影は濃度が減少する．大いさも塊して 0.5— 1.0㎜の径となる．陰影の数も減つて16cm² 当り 320位となる．7—10日目位になると，濃いはつきりした点状陰影は殆んど消退する（第2図C）．30日目でも尙一部に点状陰影を認められるものが3例あつた．検査後3ケ月の拡大写真を検査前のそれと比較しても，両者に殆んど差がなく肺線維症等と考えられる様な変化はこれ等の例で認められなかつた（第2図A及びD）．

動物実験による観察：

この点状陰影が果して肺栓塞によるものであるかどうかを確めるために35kgの成犬を用いて，7ccの油性造影剤を大腿動脈から注入した．この肺を摘出し，拡大撮影，超軟線撮影を行つた．この実験での撮影条件は，拡大撮影では 125 KVp，2 mA，0.05秒，FFD 100cmでMS増感紙，サクラニユーYタイプを用いた．ソフテツクスは25 KV，3 mA，5分でFFD40cmでフイルムはフジ工業用タイプ80を用いた．

拡大撮影では，拡大像として 0.2～ 1.0㎜の点状陰影をみたが，これには濃度の高い 0.2㎜径が位の鈎特をした陰影が混在している（第3図B）．これらの像は人体に於いてみられた陰影と酷似する（第3図A）．第3図Bと同じ場所をソフテツクスで撮影したものは，密に散布する網状と点状，鈎状の陰影が樹技状にみられる（第3図C）．これは組織像と合わせてみると，細小動脈に造影剤が充盈したものであつた．

考按：

拡大撮影を行えば，胸部の微細なX線像を得る例とが出来る．従つて初期の珪肺の様に微細な病変の発見には適している[5)6)7)]．油性造影剤の肺栓塞も微細な肺の変化である．故に拡大撮影はリンパ造影後に起つてくるであろう油性栓塞にも応用すれば有益であることが考えられる．実際に行つた結果は，単純撮影で見逃がす様な場合にも拡大撮影では栓塞像を発見出来た．

Bron, Baum, and Abrams[1)]は造影したリンパ路に閉塞性変化のない症例では胸部X線写真上肺栓

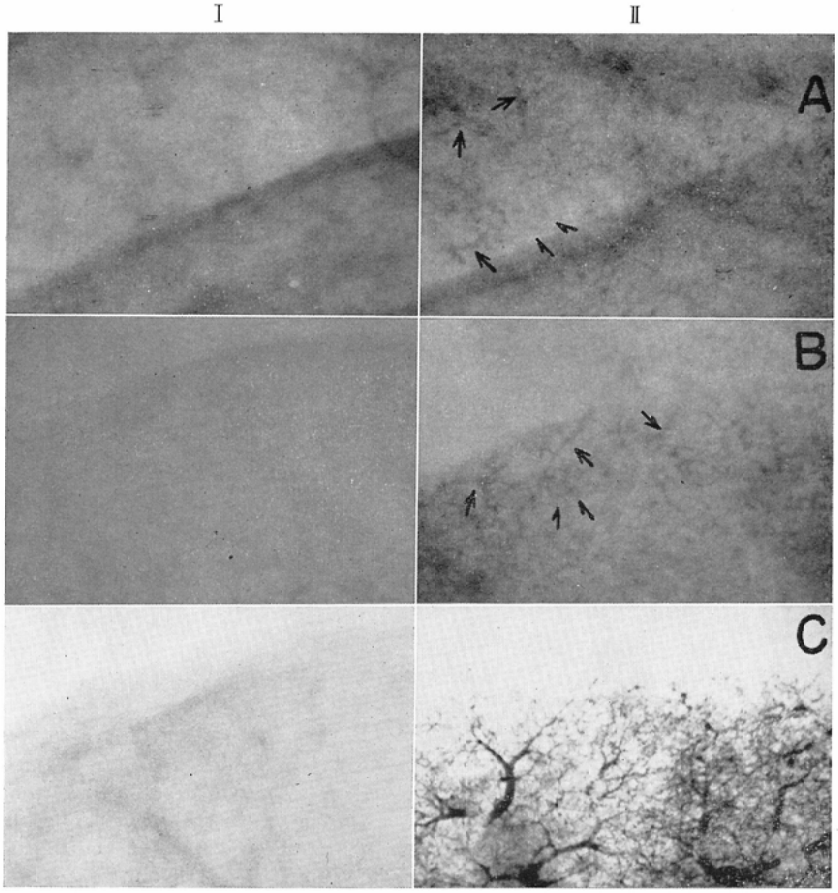

Fig. 3. Macrogram of the lung, not conducted lymphography (I) and conducted lymphography (II).
A: Direct 4 times macrogram of the human lung of living body taken. Punctiform as well as hook like shadow being seen (arrows). B: Direct 4 tsmes macrogram of the removed lung of the dog shows hook-like shadows liked (arrows). C: Indirect 4 times macrogram of the subject the same as that of the B taken by softex roentgenography. Tree-like shadows due to oil embolism were seen.

塞の出現率低くく（31%），閉塞性病変のあるとき81%と高率に栓塞像を認めている．その理由としてリンパ管と静脈の吻合をあげている．しかし解剖学的にみればリンパ流は正常の場合でも当然肺動脈に達する．従つてリンパ管に油滴を作り得る造影剤を注入すれば，肺栓塞は正常例でも必発の筈である．余等の例では下腿に停滞した1例を除き全例に油性栓塞像の出現を検査後にみた．この11例についてみると4例はリンパ流に異常を認めず，6例はリンパ節の腫大などの変化はあつたが，リンパ路の閉塞はなかつた．わずかに1例，リンパ節の腫大像及び欠損像の他に副行路の像を認めたのみである．即ちリンパ路の閉塞に伴うリンパ・静脈吻合がなくても拡大撮影で観察すれば栓塞像を高率に認めうるものである．単純撮影では，低圧と高圧を比較すると低圧撮影の方が点状陰影を認めることが容易である．しかし拡大撮影では，125KVp という高圧にも拘らず点状陰影を認めることが出来る．これは拡大による効果ばかりでなく，散乱射が被写体とフイルム間路離が充分あるため少ないので対比度がよいため，点状陰影の識別がしやすくなることが考えられる．

次に造影後の胸部拡大写真像についてみると，造影剤注入後まもなくでは，点状陰影が散布している他に鈎状の陰影を認めることがあつた．これらの陰影は，犬の実験によれば，肺の末梢動脈枝を造影剤が満すときに発現するといえる．人体の場合でも同様と考えてよいと思われる．この点状陰影の消退は，Bron et al[1] によれば，造影剤が肺胞壁に移行するといわれる．拡大撮影でもこの点状陰影は，時間の経過と共に大きくなり淡くなつて消失する過程が観察出来た．

リンパ造影後には殆んど全例に肺栓塞を生ずることがわかつた．しかし臨床的には殆んど無症状である．けれども栓塞があるのであるから線維増生などの変化を伴うことが考えられる．拡大撮影によつて3ケ月経過を追つた限りでは殆んど変化を認めなかつた．病理組織学的検索が行つていないので確実でないにしても，一応リンパ造影検査後に肺に重篤な後遺症を残すことはなさそうであるといえよう．

結論

リンパ造影に伴なう肺の油性栓塞像について，拡大撮影によつて時間的に追跡観察した．

造影剤の上行しなかつた1例をのぞき11例全例に拡大撮影によつて点状陰影の出現が観察された．このうち3例は単純撮影では確認出来なかつた．8例は単純撮影ではよく注意すれば認められないこともない程度である．高圧撮影では見逃してしまうことが多い．拡大写真では肺栓塞による点状陰影が時間的に変化するのが観察出来た．6例について2～3ケ月経過を追つた．その結果はリンパ造影前と，造影後3ケ月経つたときとでは拡大写真上では著変を認めなかつた．

文　献

1) Bron, K.M., Baum, S., and Abrams, H.L.: Oil embolism in lymphangiography Incidence, Manifestations, and Mechanism Radiology 80/2 (1963), 194—202.
2) Gough, J.H., Gough, M.H., and Thomas, M.L.: Pulmonary complications following lymphography With a note on technique Brit. J. Radiol. 37 (1964), 416—421.
3) 石田修，田路良博，打田日出夫，森茂：リンパ造影後の副作用，日医放会誌，24/7 (1964), 982—997.
4) Kinmonth, J.B., Harper, R.A.K., and Taylor, G.W.: Lymphangiography by Radiological Methods J. Fac. Radiologist 6 (1955), 217—223.
5) 佐久間貞行：直接4倍拡大撮影に依る正常肺紋理の観察，拡大撮影法の研究（第26報），日医放会誌，20/2 (1960), 368—377.
6) 杉江義夫：直接4倍拡大撮影による初期珪肺のレ線像に就いて（拡大撮影法の研究，第27報），日医放会誌，19/10 (1960), 2077—2089.
7) Takahashi, S., Sakuma, S., and Sugie, Y.: Vierfache directe Vergröserungsaufnahmen der Lungen bei gesunden und bei frühen silikotischen Personen Fortsch. Röntgenstr. 92/3 (1960), 294—301.
8) Viamonte, M., Myers, M.B., Soto, M., Kenyon, K.M. and Parkes, R.E.: Lymphography J. Urol. 87 (1962), 85.
9) Wallace, S., Jackson, L., Schaffer, B., Gould, J., Greeming, R.R., Weiss, A., and Krammer, S.: Lymphangiograms: Their Diagnostic and Therapeutic potential Radiology 76 (1961), 179—199.