The University of Osaka
Institutional Knowledge Archive

Title	頚部軟部組織の正常値
Author(s)	多田, 信平; 安河内, 浩; 町田, 喜久男 他
Citation	日本医学放射線学会雑誌. 1973, 33(8), p. 653-660
Version Type	VoR
URL	https://hdl.handle.net/11094/18462
rights	
Note	

The University of Osaka Institutional Knowledge Archive : OUKA

https://ir.library.osaka-u.ac.jp/

The University of Osaka

頚部軟部組織の正常値

東京大学医学部付属病院分院放射線科（科長　安河内浩助教授）
多田　信平　　安河内　浩　　町田喜久雄
工村　房二　　大島　統男
耳鼻咽喉科（科長　船坂宗太郎助教授）
古　屋　　慶　隆

（昭和48年5月1日受付）

Normal Soft Tissues of the Neck in Adults

Shimpei Tada, Hiroshi Yasukochi, Kikuo Machida, Fusaji Kumura and Motoo Ohshima
Department of Radiology
(Director: Associate Professor H. Yasukochi)
Yoshitaka Furuya
Department of Otorhinolaryngology
(Director: Associate Professor S. Funasaka)
Tokyo University Branch Hospital, Faculty of Medicine, University of Tokyo
Mejirodai 3-28-6, Bunkyo-ku, Tokyo, Japan

Research Code No.: **504**

Key Words: *Neck, Hypopharynx, Soft tissue spaces*

A study was undertaken on the lateral neck roentgenograms of 228 adults, 132 male and 96 female, who were either clinically normal or known to have diseases unrelated to the neck, to establish what constitutes a normal amount of the soft tissue of the neck.

The postpharyngeal soft tissue (PP), the postcricoid soft tissue (PC), and the retrotracheal space (RT) were measured. Anteroposterior diameter of the fourth cervical vertebra (C) and the antenteroposterior width of the trachea at the point of the greatest constriction were also recorded.

The upper normal limits of the soft spaces of the neck at the target-film distance of 200 cm were as follows:

PP　6 mm (male 4.2 ± 1.0, female 4.4 ± 0.9).
PC　9 mm (male 6.2 ± 1.5, female 6.2 ± 1.2).
RT 15 mm for male (12.1 ± 1.9).
　13 mm for female (9.8 ± 1.4).

The RT.T ratio was always less than or equal to 1, having a great clinical significance. The RT.T ratio was inverted not only by the retrotracheal lesion, but by the antetracheal thyroid enlargement.

Six representative cases having abnormal soft tissues of the neck were presented.

放射線医はしばしば日常の頚部軟部撮影あるいは頚椎撮影の読影に際しても，下咽頭並びに気管後部軟部組織が正常であるのか，異常に厚くなつているのか迷う事がある．殊に，頚部軟部撮影は喉頭・下咽頭の異常，甲状腺疾患，その他の頚部の疾患に際して，最も基本となる撮影で，この軟部組織の輪廓によつて種々の異常を指摘できる事がある．そのためにも下咽頭並びに気管後部軟部組織の正常値を知つておく事は重要である．

従来，一般にはHay (1939) の正常値が用いられてきたが，更に実際に即したものを日本人成人において求めてみた．尚，最近，本邦では頚部軟部組織に関する研究を小出らも発表している．

方　法

対象は臨床的に正常と考えられる 228例の日本人成人で男 132例，女96例である．頚部側面撮影は立位で，線源フィルム間距離は 200cm，頚は中間位，呼吸停止時に撮影した．

計測は，第4頚椎体の前後径（C），咽頭後部軟部組織（PP），輪状後部軟部組織（RT），輪状軟骨下部で気管がやや狭窄する部位での気管後部軟部組織（RT），同じレベルでの気管透明帯の前後径（T）について行なつた（Fig. 1）．

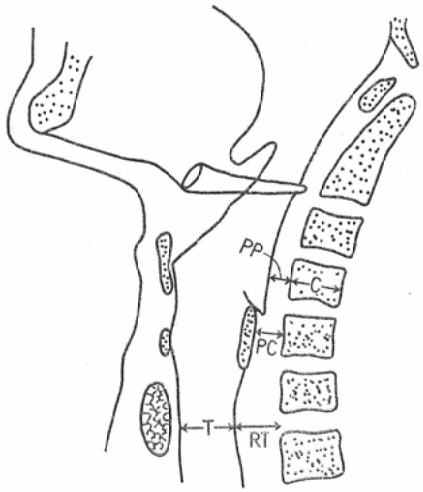

Fig. 1　Measurement of soft tissues of neck
C : C_4 width
T : tracheal AP diameter
PP : postpharyngyal soft tissue
RT: retrotracheal space
PC: postcricoid soft tissue

同時に甲状軟骨板の上下の中央の高さと，T・TRの測定部位を頚椎椎体上，中，下と椎間で記録した．

結果と討論

1. 正常値の分布，正常値の分布はFig. 2 A，B，C，D，Eに示した通りで，2標準偏差による正常値巾を同時に数値で示してある．これをまとめたのが（Table 1）である．Hay に倣い第4頚椎体の中程で計測した前後径（C）を1としたときの数値も記した．

Table 1　Measurement of soft tissues of neck in normal subjects

	Male (132)		Female (96)	
	mm	C	mm	C
C	18.0± 1.3	1	15.8± 1.4	1
PP	4.2± 1.0	0.23±0.06	4.4± 0.9	0.28±0.06
PC	6.2± 1.5	0.35±0.09	6.2± 1.2	0.39±0.09
RT	12.1± 1.9	0.67±0.12	9.8± 1.4	0.63±0.11
T	17.1± 1.8	0.95±0.11	13.5± 1.9	0.86±0.16

Mean ± Standard deviation

2. 正常値の上限，平均値プラス2標準偏差に近い数字をとると，PPが6mm，PCが9mm，RTが15mm（女性13mm）となり，PPは 227/ 232が，PCは 229/ 232が，RTは 229/ 232がそれぞれこれ以内に入る．これを超えれば何らかの異常を疑うべきである．Cによる平均値プラス2標準偏差はPPが男0.35C，女0.40C，PCが男0.53C，女0.57C，RTは男0.91C，女0.85Cとなる．この数値は線源フィルム間距離が短かく拡大して撮影された時に利用できる．

3. 測定部位の変動，PP，PC，RT，Tの計測部位は原則的にはFig. 1に示してあるが，頚椎との比較的な位置は個人によつて異なる．Fig. 3は甲状軟骨板の上下の中点とRTあるいはTを実際に測定した高さを，椎体上・中・下と椎間にまとめてプロットしたものを示す．女性の喉頭の位

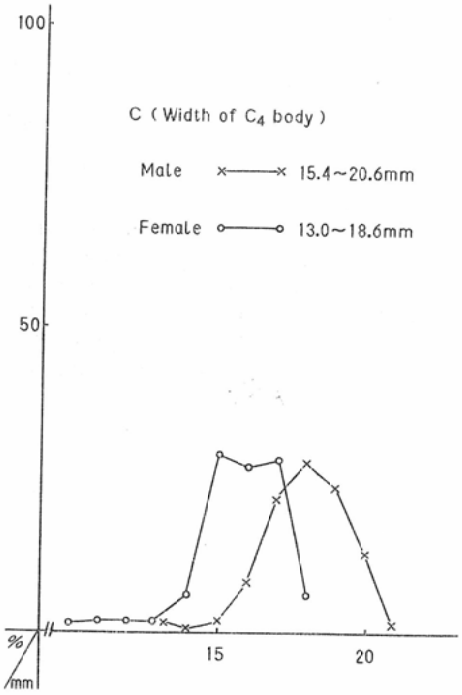

Fig. 2A

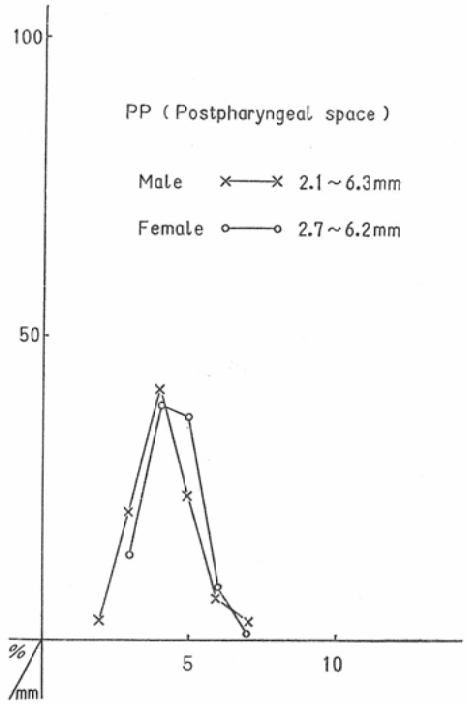

Fig. 2B

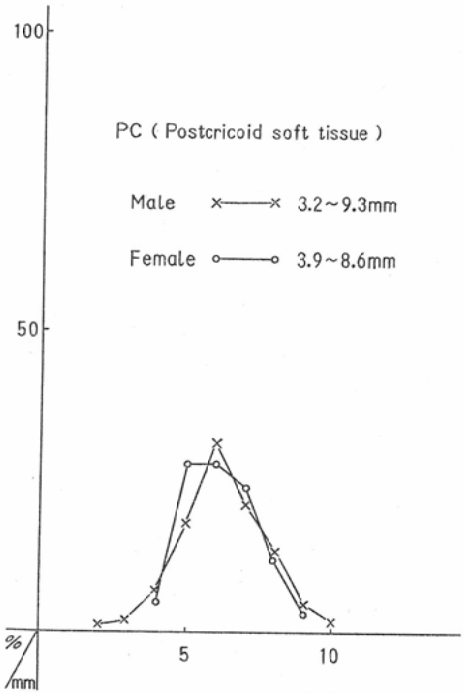

Fig. 2C

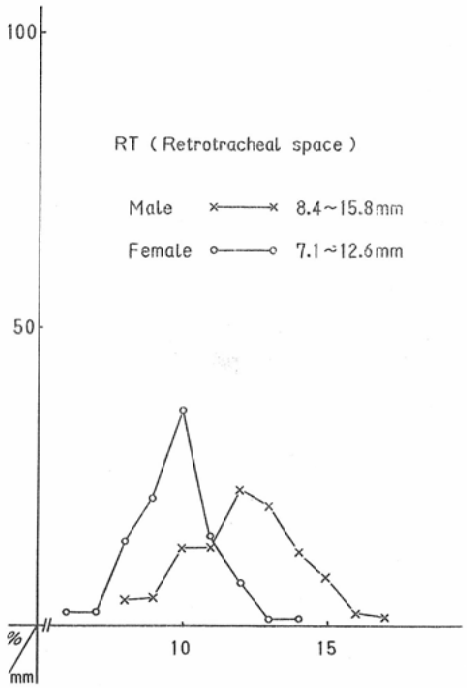

Fig. 2D

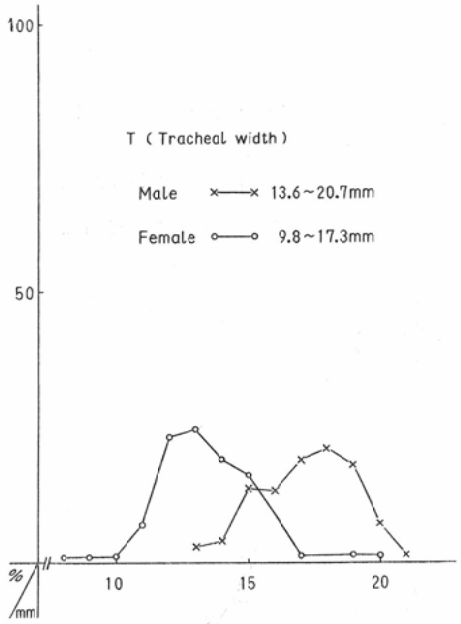

Fig. 2E

Fig. 2 Distribution of measurements in males and females. A. Anteroposterior dimension of C_4 vertebral body at its middle (C), B. Post-pharyngeal soft tissue (PP), C. Postcricoid soft tissue (PC), D. Retrotracheal space(RT), E. Anteroposterior diameter of trachea at point of greatest constriction.

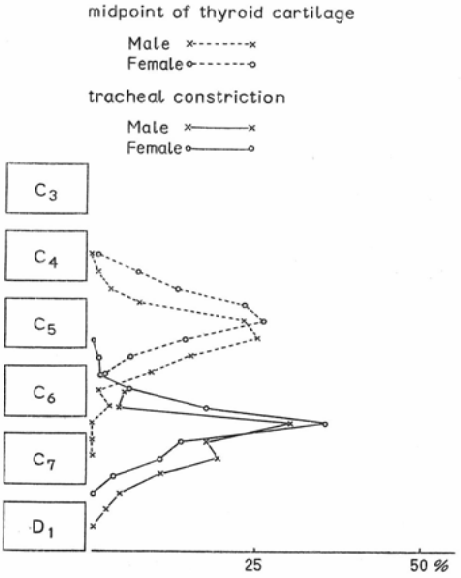

Fig. 3 Relative position of midpoint of thyroid cartilage and point of tracheal constriction to cervical spine.

置は平均して男性のそれよりやや高い．甲状腺狭部に一致する気管の狭窄は必ずしも明瞭でない事があるが，ＲＴとＴの測定部位の変動はそのためもある．

4. 頚椎の屈伸による変動，頚椎が過伸展すれば頚部の軟部組織の値は小さくなり，屈曲すれば逆に大きくなる．男女59例（男26例，女33例）において，頚椎の過伸展と過屈曲の撮影が得られ，ＰＣの変動を調べた．ＰＣの過伸展と過屈曲による差は０から最大５㎜の範囲で平均 2.2(± 1.3)㎜である．59例のうち男性３例，女性１例に屈曲位でＰＣが９㎜を超え，11，10，10，13㎜となった．また喉頭の比較的高さは伸展位で高くなり，屈曲位で低くなる．甲状軟骨の中点の高さは男女61例（男26，女25）で０から最大２椎体の範囲で〔平均$^1/_3$椎体×(3.2± 1.5)〕変動する．但し，椎間の巾を$^1/_3$椎体と同等とする．

5. 気管の狭窄部とＲＴ・Ｔ比，甲状腺狭部の高さでの気管の狭窄は気管後面からの平滑な弯曲によるが，これは気管の後面が軟骨でなく膜性壁

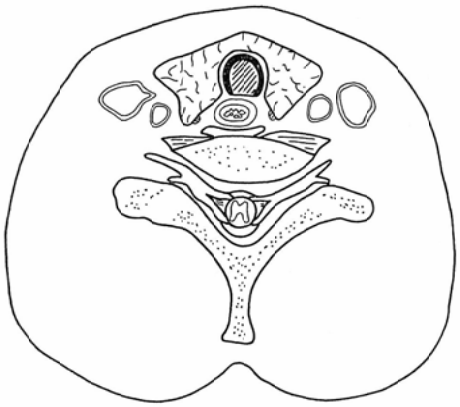

Fig. 4A

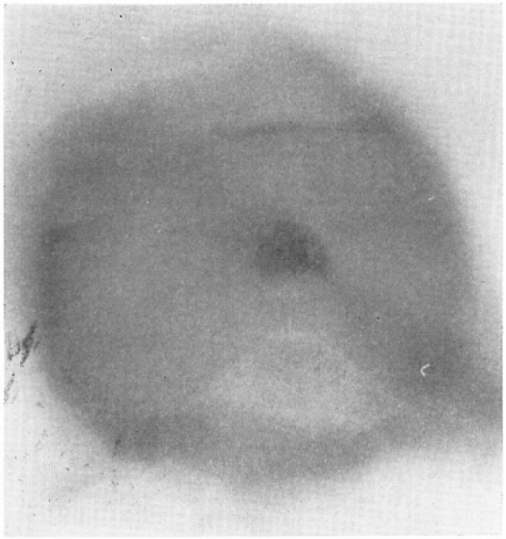

Fig. 4B

Fig. 4 A. Cross section through neck at level of thyroid isthums. B. Transverse tomogram at same level. Note indentation of membranous portion on posterior aspect of trachea.

からなるためである（Fig. 4 A・B）. しかし，この部に限局している事は，甲状腺狭部が気管前面に位置して胸壁に移行する直上で頚部が隘路をなしているためと推論できる.

気管後部軟部組織と気管透明帯の前後径は一直線上で計測を行なうが，両者の比を記したのがFig. 5である．RTは常にTに等しいか，Tよりも小さい．この事実は実際の読影に際して気管後

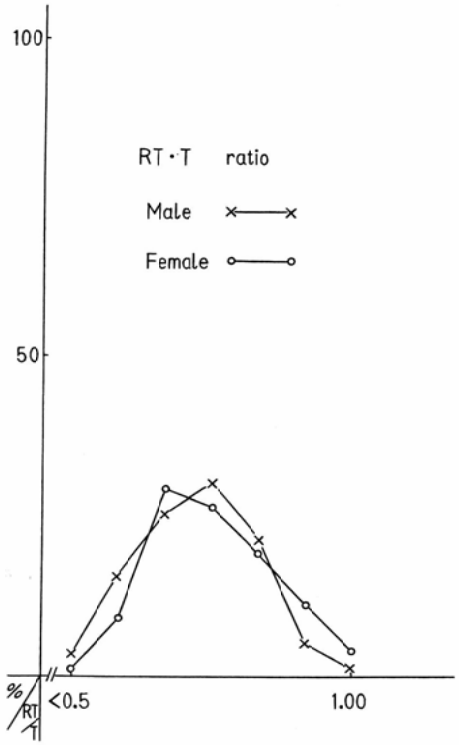

Fig. 5 RT. T ratio in 132 males and 96 females.

部軟部組織の増大を疑う時はすぐ前の気管の巾と比べてそれより小さければ正常範囲という一応の基準となり，便利である．またこの比は甲状腺腫が狭部に及ぶ場合も前方から気管を圧迫して逆転する事がある.

6. 異常値を示した代表例

症例1．60才男．頚部腫瘤で来院．生検で扁平上皮癌．原発巣不明．頚椎前部に広範な転移性腫瘍があり，PP，PCが異常値．頚椎撮影では頚椎Ⅲ，Ⅳ，Ⅴ前面の破壊が著明である（Fig. 6）.

症例2．65才男．3日前に魚の骨が咽頭部にひつかかり，嚥下困難がある．PPとPCが異常を示す咽後膿瘍で，RTには及んでいない（Fig. 7 A）.術後正常に戻つている（Fig. 7 B）.

症例3．52才女．嚥下困難で来院．PP，PCが異常であり，後咽頭壁が不規則．更にRT・T比が15/12と逆転（Fig. 8 A）．バリウムによる検査では広範な下咽頭から上部食道にかけての癌が

Fig. 6 Metastatic carcinoma involving postpharyngeal space. PP=15, PC, 15=RT, 15=T19. Note erosion of C_2-C_4 vertebral bodies.

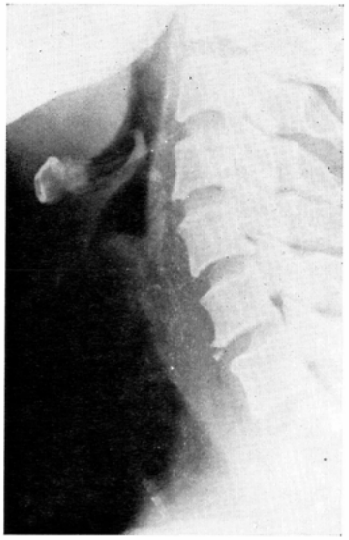

Fig. 7B

Fig. 7A

Fig. 7 Retropharyngeal abscess. A. before surgery. PP=18, PC=15, RT=16, T21, RT/T<1. B. after recovery. PP=5, PC=8, RT13, T=21.

Fig. 8A

Fig. 8 Extensive squamous cell carcinoma involving hypopharynx and upper esophagus.A. PP=8 PC=10, RT=15, T12. RT. T ratio inverted. Note irregularity of posterior pharyngeal wall. B. Barium swallow study shows long segment of mucosal destruction.

Fig. 8B

Fig. 10 Iodine-deficiency goiter. PP=4, PC=5, RT=18, T=8, inverted RT. T ratio.

Fig. 9 Thyroid cancer invading retrotracheal space. PP=3, PC=13, RT=38. T10, RT. T ratio inverted. Note irregular gas shadows due to esophageal involvement.

Fig. 11 Tuberculous spondylitis and paraspinal abscess. PP=3, PC=9, RT=20, T=10, RT. T ratio inverted. Note extensive destruction of C_6 and C_7 vertebral bodies with obliterated disc space. Prevertebral mass is present. Linear lucency posterior to trachea represents fat over anterior scalenus muscle.

描出された（Fig. 8 B）.

症例4．43才女．気管後部に広範に浸潤する甲状腺癌，RT，T比が大巾に逆転．PCも異常を示す（Fig. 9）.

症例5．55才女．ヨード欠乏による甲状腺腫で両葉が著明に肥大している．良性甲状腺腫で，RTあるいはRT・T比が異常となつた例である（Fig.10）.

症例6．71才女．下半身の麻痺．頚椎6と7の椎間板を中心とした広範な破壊があり，傍椎体の結核性膿瘍によるRTの異常，RT・T比の逆転がある（Fig.11）.

症例6は国立東静病院大場覚博士の御好意による.

文　献

1) 小出良保：頚部側面像における軟部組織のX線学的研究，金沢医理学叢書，**92**，63—83，1972.
2) P.D. Hay: Lusted, L.B. and Keats, T.E.: Atlas of roewtgenographic measurement. 3rd Edition. Year Bock Med. Publ. Chicago, 1972. からの引用.