Osaka University Knowledge Archive

Title	急性膵炎の重症度とCT所見及びCT score
Author(s)	高田, 忠敬; 安田, 秀喜; 内山, 勝弘 他
Citation	日本医学放射線学会雑誌. 1986, 46(10), p. 1167-1173
Version Type	VoR
URL	https://hdl.handle.net/11094/18495
rights	
Note	

Osaka University Knowledge Archive : OUKA

https://ir.library.osaka-u.ac.jp/

Osaka University

日本医放会誌：46（10），1167—1173，1986（昭61）

急性膵炎の重症度とCT所見及びCT score

帝京大学医学部第1外科
同　放射線科*
高田　忠敬　　安田　秀喜　　内山　勝弘
長谷川　浩　　四方　淳一　　永井　　純*

（昭和61年3月24日受付）
（昭和61年5月1日最終原稿受付）

CT Findings and CT Score in Acute Pancreatitis Compared with Severity

Tadahiro Takada, Hideki Yasuda, Katsuhiro Uchiyama, Hiroshi Hasegawa, Jun-ichi Sitaka and Jun Nagai*
1st Department of Surgery, Teikyo University School of Medicine
*Department of Radiology, Teikyo University School of Medicine

Research Code No. : 515.1
Key Words : Acute pancreatitis, CT score

CT findings in 28 patients with acute pancreatitis were compared with severity of the disease. The pancreatic image, which demonstrates the pancreatic lesion, was studied with respect to 9 items, and fluid collection showing the peripancreatic status with respect to 13 items.

1) According to Forell's classification, the lesion was minor in 8 patients, moderate in 11, and severe in 9.

2) The detection rates of abnormal pancreatic images and fluid collection increased with the advance in the severity of the disease.

3) The mean CT score by severity was 0.88 ± 0.64 for minor pancreatitis, 7.18 ± 4.51 for moderate pancreatitis, and 13.44 ± 4.22 for severe pancreatitis. Significant differences were observed among the groups, suggesting the usefulness of the CT score in evaluating the severity of acute pancreatitis.

1. はじめに

急性膵炎の臨床病像には，症状も極めて軽く形態的にも機能的にも全く痕跡をとどめずに治癒するものから，唯一回の発症で多臓器障害を引き起こし急激に死の転機をとるものまで多種多様のものがある．したがって，速やかに重症度の判定をおこない，病態に応じた積極的治療を行うことが大切である．これまで急性膵炎の重症度判定には，Forell[1]，Ranson[2]，Jacobs ら[3]の判定基準が用いられてきた．しかし，これらはいずれも臨床症状や血液生化学的検査成績などにより重症度を判定するものであり，膵ならびに膵周囲の病変や病勢を判定しえない難点がある．

我々は，これまで超音波検査やCTによる急性膵炎の画像診断を積極的に行ってきた[4)~6)]．その結果，膵ならびに膵周囲の病勢の把握にはCT所見が最も適切であるとの結果をえた[6)]．そこで我々は，急性膵炎の重症度とCT所見とを対比検討し，さらに22項目からなるCT所見をscore化し重症度と対比したところ有意義な結果がえられたので報告する．

Table 1 Types of acute pancreatitis

1971.4～1985.12

type	number of patient	Forell's classification		
		minor	moderate	severe
alcoholic	17(11)	0(0)	10(5)	7(6)
postoperative	17(3)	14(2)	2(0)	1(1)
biliary	7(5)	2(2)	1(1)	4(2)
after ERCP	7(2)	5(1)	1(1)	1(0)
idiopathic	5(3)	1(1)	3(2)	1(0)
traumatic	2(1)	2(1)	0(0)	0(0)
hyperlipidemia	1(1)	0(0)	1(1)	0(0)
chronic relapsing	8(2)	3(1)	5(1)	0(0)
total	64(28)	27(8)	23(11)	14(9)

( )CT examination

2. 対　象

1971年から1985年12月までに帝京大学第1外科で経験した急性膵炎症例64例中，入院後24時間以内にCT検査を施行した28例を対象とした．これらの症例をForellの重症度分類[1]にあてはめると，軽症8例，中等症11例，重症9例であった．その内訳はアルコール性11例，術後膵炎3例，胆石症性5例，ERCP後2例，特発性3例，外傷性1例，高脂血症性1例，慢性再発性膵炎の急性期2例であった（Table 1）．なお，この28症例に対する治療は，1例が胆石嵌頓に対してEST（内視鏡的乳頭切開術），1例が血漿交換と腎透析がなされているが，他はいずれも保存的治療であり，死亡例は見られていない．

3. 方　法

CTを施行した28例のCT所見を膵自身の病変を示す膵の形態（pancreas image）と，膵周囲の病変を示す液体貯留（fluid collection）とにわけて観察し，重症度と対比検討した．さらに，CTの各観察項目を1点とし，重症度別にCT scoreを算出し，各重症度のCT score間の有意差についてstudent t-testにて検討した．

膵の形態に関しては，膵頭部，膵体部，膵尾部の3箇所において，(1) 腫大，(2) 辺縁不明瞭，(3) 内部構造不均一，等の所見を9項目に分けて観察した．

液体貯留に関しては，その存在，広がりを13項目に分けて観察した．観察部位は，(1) 膵被膜下腔の前，後面，(2) 膵被膜周囲腔の前，後面，(3) 腹膜腔，(4) 左，右の胸膜腔，(5) 左，右の前腎旁腔，(6) 左，右の後腎旁腔，(7) 左，右の腎周囲腔，である（Table 2）．なお，膵腫大についてはHaagaら[7]の基準を用い，膵頭部にて1椎体以上，膵体尾部にて2/3椎体以上とした．さらに液体貯留に関して，CT所見上では膵被膜下腔と膵被膜周囲腔を明確に識別し得ないので，やむを得ず補助手段として超音波所見にて鑑別した．

Table 2

I) Pancreas image		
	enlargement	head / body / tail
	obscure contour	head / body / tail
	irregular density	head / body / tail
II) Fluid collection		
	pancreas subcapsular space	anterior / posterior
	pancreas pericapsular space	anterior / posterior
	intraperitoneal space	
	intrapleural space	left / right
	anterior pararenal space	left / right
	posterior pararenal space	left / right
	perirenal space	left / right

4. 成　績

(1) 急性膵炎のCT所見

1) 膵の形態

膵直接所見である膵の形態について重症度分類と対比した（Table 3）．

軽症：膵頭部腫大が6例(75%)，膵体部腫大が1例（13%）であった．軽症例では，膵の辺縁不明瞭や内部構造不均一などの所見は認めなかった．

中等症：膵頭部腫大が8例(73%)，膵体部腫大が4例（36%），膵尾部腫大が4例（36%）であった．膵頭部の辺縁不明瞭が8例(73%)，膵体部の

Table 3　CT findings and severity of acute pancreatitis

(I) pancreas image

severity	cases	enlargement			obscure contour			irregular density		
		head	body	tail	head	body	tail	head	body	tail
minor	8	6 (75%)	1 (13%)	0	0	0	0	0	0	0
moderate	11	8 (73%)	4 (36%)	4 (36%)	8 (73%)	2 (18%)	2 (18%)	6 (55%)	2 (18%)	2 (18%)
severe	9	8 (89%)	8 (89%)	8 (89%)	8 (89%)	8 (89%)	8 (89%)	8 (89%)	5 (56%)	5 (56%)
total	28	22 (79%)	13 (46%)	12 (43%)	16 (57%)	10 (36%)	10 (36%)	14 (50%)	8 (29%)	7 (25%)

Table 4　CT findings and severity of acute pancreatitis

(II) fluid collection

severity	cases	subcapsular space		pericapsular space		intra-peritoneal space	intrapleural space		anterior pararenal space		posterior pararenal space		perirenal space	
		ant.	post.	ant.	post.		left	right	left	right	left	right	left	right
minor	8	0	0	0	0	0	0	0	0	0	0	0	0	0
moderate	11	2 (18%)	2 (18%)	5 (45%)	2 (18%)	7 (64%)	5 (45%)	3 (27%)	6 (55%)	4 (36%)	5 (45%)	0	0	0
severe	9	3 (33%)	2 (22%)	5 (56%)	2 (22%)	7 (78%)	5 (56%)	6 (67%)	8 (89%)	6 (67%)	5 (56%)	4 (44%)	1 (11%)	1 (11%)
total	28	5 (18%)	4 (14%)	10 (36%)	4 (14%)	14 (50%)	10 (36%)	9 (32%)	14 (50%)	10 (36%)	10 (36%)	4 (14%)	1 (4%)	1 (4%)

辺縁不明瞭が2例(18%)，膵尾部の辺縁不明瞭が2例（18%）であった．膵頭部の内部構造不均一が6例（55%），膵体部の内部構造不均一が2例(18%)，膵尾部の内部不均一が2例(18%)であった．

重症：膵頭部腫大が8例(89%)，膵体部腫大が8例(89%)，膵尾部腫大が8例(89%)であった．膵頭部の辺縁不明瞭が8例(89%)，膵体部の辺縁不明瞭が8例(89%)，膵尾部の辺縁不明瞭が8例(89%)であった．膵頭部の内部構造不均一が8例(89%)，膵体部の内部構造不均一が5例（56%），膵尾部の内部構造不均一が5例(56%)であった．

2）液体貯留

間接所見として，液体貯留について重症度と対比した（Table 4）．

軽症：液体貯留を認めた症例は，8例中1例もなかった．

中等症：11例中2例（18%）に前膵被膜下腔及び後膵被膜下腔に液体貯留を認めた．5例(45%)が前膵被膜周囲腔に，2例（18%）が後膵被膜周囲腔に認めた．7例（64%）が腹膜腔に認めた．5例（45%）が左胸膜腔に，3例（27%）が右胸膜腔に認めた．6例（55%）が左前腎旁腔に，4例（36%）が右前腎旁腔に認めた．5例（45%）が左後腎旁腔に液体貯留を見たが，右後腎旁腔には見られなかった．なお，左右いずれの腎周囲腔にも液体貯留を認めなかった．

重症：9例のうち前膵被膜下腔に液体貯留を認めたものが3例(33%)，後膵被膜下腔に認めたものが2例（22%）あった．前膵被膜周囲腔には5例（56%），後膵被膜周囲腔には2例（22%）認めた．また腹膜腔には7例（78%）認めた．左胸膜腔に5例(56%)，右胸膜腔に6例(67%)認めた．左前腎旁腔に8例（89%），右前腎旁腔に6例（67%）認めた．左後腎旁腔に5例（56%），右後腎旁腔に4例（44%）認めた．1例（11%）が左右の腎周囲腔に液体貯留を有していた．

以下，重症度と関連するCT所見についてまと

める．

i）膵の形態については，軽症例では，見られても膵の腫大のみであった．中等症から重症になるにつれて，膵腫大，辺縁不明瞭，内部構造の不均一などの所見の出現率も高まり，範囲も広くなった．

ii）液体貯留は，軽症では認められなかった．一方，中等度と重症には広い範囲に液体貯留を認めた．しかし，中等症では近位の液体貯留しかみられなかったが，重症では後腎旁腔や腎周囲腔等にも液体貯留を認めたのが特徴的であった．

(2) 重症度分類とCT score

CTの各観察項目において，有所見を1点としてCT scoreを算出し，重症度と対比検討した．重症度別の平均CT score（M±SD）を見ると，軽症0.88±0.64，中等症7.18±4.51，重症13.44±4.22あった（Table 5）．統計学的には，軽症と中等症，および軽症と重症の間にそれぞれ有意差（$p<0.01$）を認め，中等症と重症の間にも有意差（$p<0.05$）を認めた．従って，CT scoreを用いることによって，軽症と中等症，中等症と重症，軽症と重症の鑑別も可能であった．

以下，症例を供覧する．

症例1：44歳，男性．アルコール性中等症急性膵炎症例．

上腹部痛，発熱，白血球数増多，高アミラーゼ血症にて入院．入院時，腸管麻痺所見がみられ，Ht値46.6%，白血球数11,200/mm³，GOT 26iu，LDH 437iu，S-Amylase 1,055u，血糖値166mg/dl，BUN 13.0mg/dl，Ca 4.2mEq/l，と中等症のアルコール性膵炎であった．緊急CT検査にて膵頭部の腫大，辺縁不明瞭，内部構造不均一および，膵周囲や左の前腎旁腔，左の後腎旁腔に液体貯留を認めた（Fig. 1ab）．この他に腹膜腔と左胸膜腔に液体貯留を認めた．さらに膵周囲の液体貯留部位は補助診断として用いた超音波検査にて前膵被膜下腔，後膵被膜下腔，前膵被膜周囲腔で有ることが判明した（Fig. 1c）．この結果CT scoreは，膵の形態に関して3点，液体貯留に関して8点，合計11点であった．これらのCT所見より中等症膵炎と診断した．積極的保存的治療にて，やがて膵の腫大や液体貯留も消失した．

Table 5 Severity and CT score of acute pancreatitis

severity	cases	CT score(M±SD)
minor	8	0.88±0.64
modelate	11	7.18±4.51
severe	9	13.44±4.22

＊＊ $p<0.01$ ＊ $p<0.05$

症例2：MOFを伴ったアルコール性重症急性

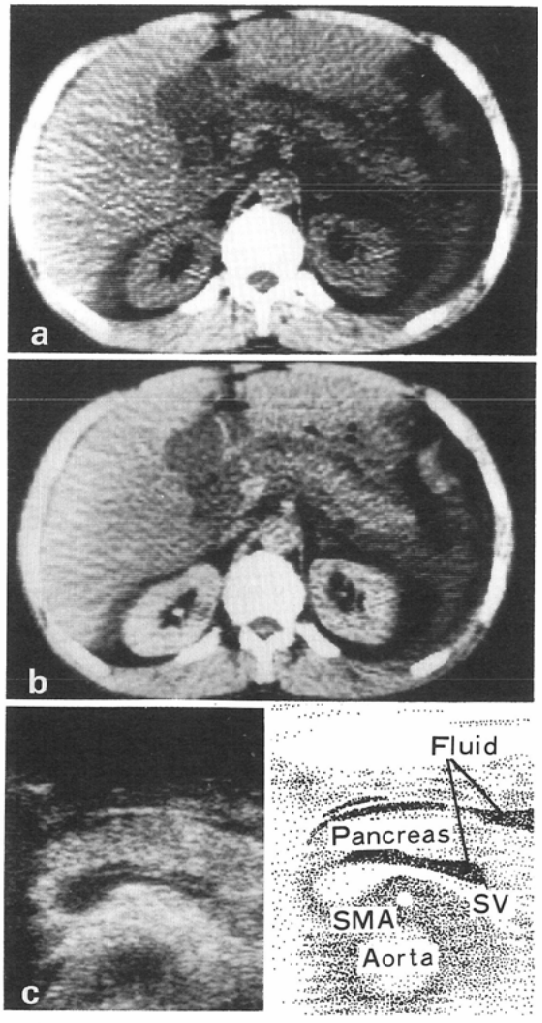

Fig. 1 Case 1 (moderate acute pancreatitis)
a, b : CT scan on admission
c : Echogram on admission

膵炎症例.

上腹部痛，動悸，息切れにて上室性頻脈の診断でCCUに入院．入院後，意識混濁す．血圧78/40 mmHg．脈拍158/分．呼吸数48/分，腹部膨隆し，上腹部に抵抗性腫瘤を触知．血液検査では，Ht値52.8%，白血球数11,000/mm³，血清総ビリルビン値3.1mg/dl，GOT 490 iu，LDH 1,562 iu，γ-GTP 1,856 iu，S-Amylase 588 u，クレアチニン2.8mg/dl，Ca 3.4 mEq/l，BE 9.7 mEq/lであった．入院時のCT検査では，膵全体の腫大，辺縁不明瞭，内部構造不均一を認め，さらに膵周囲，腹膜腔，左右の前及び後腎旁腔はもちろん，左右の腎周囲腔にも液体貯留を認めた(Fig. 2ab)．さらにこの他にも左右の胸膜腔にも液体貯留を認めた．CT scoreは，膵の形態に関して9点，液体貯留に関して13点，合計22点であった．さらに，CE-CTにて腎の染まりが悪いことから腎血流量の減少が示唆されショック腎と診断した．そこで血漿交換と腎透析を併用する積極的保持的治療を行い救命しえた．4カ月後のCT検査にて膵は，ほぼ正常となった（Fig. 2c)．

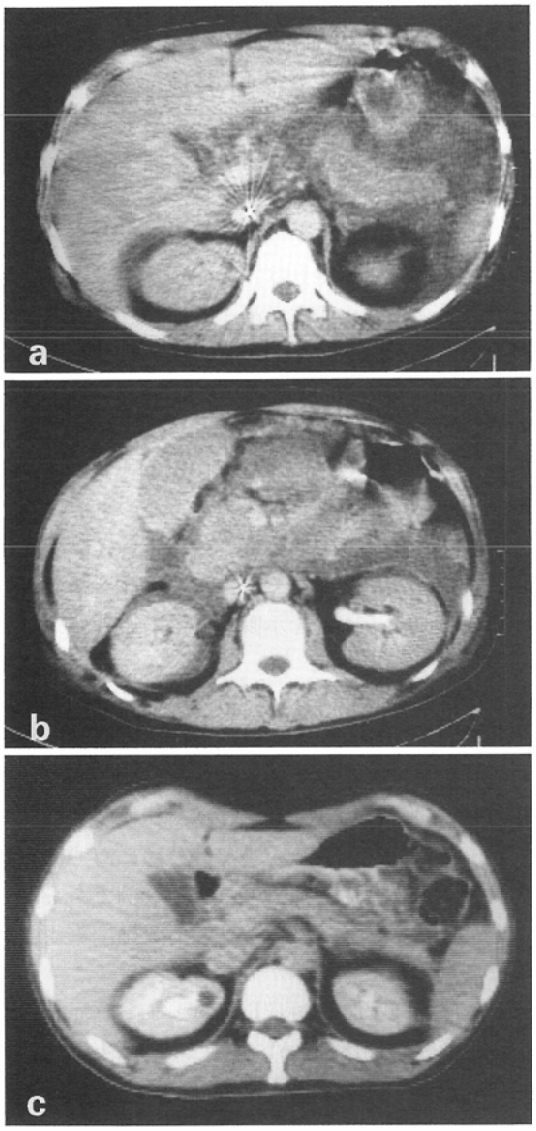

Fig. 2　Case 2 (severe acute pancreatitis accompanied by MOF)
a, b：CT scan on admission
c：after 4 months

5. 考　察

最近，急性膵炎の診断に超音波検査やCTを積極的に導入して早期診断と的確な病勢の把握を行なわんとする傾向が見られてきている[4)~6)8)~10)]．超音波検査は，描出能に優れ，簡便であり，しかも非侵襲性であることから他の急性腹症との鑑別も兼ねて，まずfirst choiceの検査として用いられている[8)~11)]．さらに膵周囲の液体貯留部位の診断にも威力を発揮できる．すなわち症例1のごとくCTでは膵周囲の液体貯留としか判別できなかったものが，補助手段として用いた超音波検査にて膵被膜下腔や膵被膜周囲腔の液体貯留と鑑別できた点である．しかし，しばしば随判する腸管麻痺による消化管ガスにより膵臓の描出が困難となる弱点があり，急性膵炎の病勢や病態をscore化しえない弱点がある[6)]．

一方，CTは消化管ガスによる影響もほとんど受けなく膵の形態的変化や膵内外の液体貯留などの形態的変化を的確に把握でき，急性膵炎の診断に最も効果的な検査と考えられている[4)~6)12)~14)]．Hillら[13)]は，急性膵炎のCT所見とclinical typeとの対比検討にて互いに相関を認めたことからCT検査の臨床的意義を報告している．またDammanら[15)]は，手術時の開腹所見と術前のCT所見が良く一致したとし，CT検査の有用性を報告している．

さらに我々は，CT検査にてはじめて胆石性膵

炎と診断されESTにて結石を除去し救命しえた症例を経験しているが，このように急性膵炎の診断のみならず，その原因まで診断できる症例もある．

Siegelmanら[16]は，急性膵炎の液体貯留にはpancreatic and extrapancreatic fluid collectionの2種類があることを報告しCT検査の有用性を報告した．しかもextrapancreatic fluid collectionの流出経路はlesser sacに穿破後，腹膜腔内に流出するタイプと前腎旁腔などの後腹膜内に流出するタイプを報告している．我々の検索では，この液体貯留の広がりの程度と急性膵炎の重症度との間に明らかな相関を認めた．つまり軽症例では液体貯留を認めなかったが，中等症や重症例では広い範囲に液体貯留を認めた．なお，中等症では近位の液体貯留しか見られなかったが，重症例では後腎旁腔や腎周囲腔にまで液体貯留を認めるなど遠隔地まで広がっていた．

このようにCT所見を急性膵炎の診断のみならず，重症度の判定基準に加味しようとする考えも出てくる．重症度について，Grabbeら[17]は急性膵炎における多量の液体貯留は浮腫膵炎における導管系の減圧にすぎない場合があり，CT所見のみでは重症度判定は困難であるとしながらも，年齢，臨床所見（イレウス），検査項目（LDH，血糖，BUN，クレアチニン，カルシュウム）およびCT所見（後腹膜腔の拡大を伴う多量の液体貯留，腹腔内の鏡面形成，腹水）の10項目よりなる急性膵炎の重症度判定を報告した．その後，畠山ら[18]は10項目からなるCT所見を計量化し臨床所見に加味した重症度判定を行い，手術適応の判定基準として有効であったことを報告した．急性膵炎の外科治療についてみると，Tuchiyaら[19]は，膵授動術兼膵床ドレナージを推奨している．しかし，一方外科治療が必要とされる重症例でありながら，我々が提示した症例2のような右の後腎旁腔や左右の腎周囲腔など遠隔部や深部に貯留したものに対しては外科的ドレナージが及ばないとこに問題がある．羽生ら[20]は，後腹膜腔の液体貯留や膵周囲の壊死物質を膵授動術兼膵床ドレナージにて排除することにより手術直後は救命しえても，やがて晩期合併症としての腹腔内膿瘍で死亡する頻度が極めて高いので，むしろ内科的治療が優れていると報告し，後腹膜腔に貯留した液体に対する治療の困難性を示唆した．

我々は，胆石膵炎あるいは急性膵炎後遺症としての嚢胞や膿瘍を除いては，急性膵炎に対する外科手術の適応を考えていない．すなわち，アルコール性など胆石性膵炎以外では，症例2に提示した血漿交換や腎透析なども含む積極的保存的治療を原則にしている．従って急性膵炎の診断と同時に，膵ならびにその周囲の病変や病勢を的確に把握するべくCT検査の観察項目を詳細にしてきた．すなわち，膵の形態として9項目，液体貯留として13項目，合計22項目の観察項目からなるものである．この観察項目にてみると，膵の形態ならびに液体貯留に関する所見は，軽症から中等症，中等症から重症と，重症度が高まるにつれて出現率が高まることが判明した．このことから，CT所見をscore化し，重症度の鑑別が可能かどうかを検討した結果，重症度別平均CT scoreは，軽症0.88±0.64，中等症7.18±4.51，重症13.44±4.22で，各群間に統計学的有意差を認めた．この事柄は，急性膵炎において実際に発生し，あるいは修飾され現れている臨床病態を，膵ならびに膵周囲の病勢から解釈しうることを示唆するものともいえる．

6. 結　語

CT検査を施行した急性膵炎28例のCT所見を，膵自体の病変を示す膵の形態については9項目を，膵周囲の病勢を示す液体貯留については13項目に分けて観察し，重症度と対比検討した．

(1) 症例は，Forellの重症度分類にあてはめると，軽症8例，中等症11例，重症9例であった．

(2) 膵の形態及び液体貯留の所見は，重症度が高まるにつれて出現率が高まった．

(3) 重症度別平均CT scoreは，軽症0.88±0.64，中等症7.18±4.51，重症13.44±4.22で，名群間に統計学的有意差を認め，CT scoreが急性膵炎の重症度判定に有効との結果をえた．

文　献

1) Forell, M.M.: Die konservative Behandulung der Pankreas Erkrankungen. Der Internist, 5:

453—357, 1964
2) Ranson, J.H.C., Rifikind, K.M., Roses, D.F., Fink, S.D., Eng, K. and Spencer, F.C.: Prognostic signs and the role of operative management in acute pancreatitis. Surg. Gyenc. Obstet, 139 : 69—81, 1974
3) Jacobs, M.L., Daggett, W.M., Civetta, J.M., Vasu, M.A., Lawson, D.W., Warshaw, A.L., Nardi, G.L. and Bartlett, M.K.: Acute pancreatitis; Analysis of factors influencing survival. Ann. Surg., 185 : 43—51, 1977
4) 内山勝弘，高田忠敬，安田秀喜，宍倉　実，五味直哉，四方淳一，国安芳夫，関　達夫：急性膵炎のCT-シンチグラフィ．腹部救急診療の進歩，2：173—177，1984
5) 高田忠敬，内山勝弘，安田秀喜，関　達夫，永井純，国安芳夫：急性膵炎の超音波像の検討—CT像との比較検討．腹部画像診断，4：97—102，1984
6) Takada, T., Yasuda, H. and Uchiyama, K.: Diagnostic imaging in acute pancreatitis. Pancretitis-its pathology and clinical aspects. (edited by Sato T and Yamauchi H) pp. 117—123, 1986. University Tokyo Press, Tokyo, Japan
7) Haaga, J.A., Alfidi, R.J., Zelch, M.G., Meany, T. F., Boller, M., Geonzalez, L. and Jelden, G.L.: Computed tomography of the pancreas. Radiology, 120 : 589—595, 1976
8) 跡見　裕，杉山正則，井上純雄，黒田　慧，森岡恭彦：急性膵炎における超音波検査．胆と膵，3：169—174，1982
9) 秋本　伸，済陽高穂，斉藤明子：急性膵炎．胆と膵，3：169—174，1982
10) 高田忠敬，安田秀喜，内山勝弘，長谷川浩，四方淳一：膵の超音波診断．治療学，15：477—483，1985
11) Weil, F.S.: Ultrasonography of digestive disease. CV Mosby. Saint Louis, pp. 310—326, 1978
12) Silverstein, W., Isikoff, M.B., Hill, M.C. and Barkin, J.: Diagnostic image of acute pancreatitis : Prospective study using CT and sonography. A.J.R., 137 : 497—502, 1981
13) Hill, M.C., Barkin, J., Isikoff, M.B., Silverstein, W., Kalser, M., et al.: Acute pancreatitis : Clinical vs. CT findings. A.J.R., 139 : 263—269, 1982
14) Lawson, T.L.: Acute pancreatitis and its complications: Computed tomography and sonography. Radiologic Clinics of North America, 21 : 495—513, 1983
15) Damman, H.G., Grabbe, E. and Runge, M.: Computed tomography and acute pancreatitis. Lancet, 8199 : 860, 1980
16) Siegelman, S.S., Copeland, B.E., Saba, G.P., Cameron, J.L., Sanders, R.C. and Zerhouni, E. A.: CT of fluid collection associated with pancreatitis. A.J.R., 134 : 1121—1132, 1980
17) Grabbe, E., Dammann, J.G. and Heller, M.: Wert der Computertomographie fur die Prognose der akuten Pankreatitis. Fortsch Rontgenstr, 136 : 534—537, 1982
18) 畠山　元，曺　桂植，金　貞孝，中作　修，新田貢，頼　明信，伊藤左喜男：腹部CTによる急性膵炎の重症度判定の試み—発症早期のCT所見とその計量化．日本消化器病学会雑誌，82：500—507，1985
19) Tuchiya, R., Itoh, T., Harada, N., Tunoda, T., Yamaguchi, T., Chiba, K, and Motosima, K.: Result of mobilization and drainage of the pancreas for acute pancreatitis. Jpn. J. Surgery, 14 : 198—206, 1984
20) 羽生富士夫，鈴木　衛：急性膵炎の治療方針．総合臨床，34：330—336，1985