The University of Osaka
Institutional Knowledge Archive

Title	Ivalon Particlesによる動脈塞栓術
Author(s)	古寺, 研一; 湯浅, 祐二; 井戸, 邦雄 他
Citation	日本医学放射線学会雑誌. 1983, 43(8), p. 1053-1055
Version Type	VoR
URL	https://hdl.handle.net/11094/18503
rights	
Note	

The University of Osaka Institutional Knowledge Archive : OUKA

https://ir.library.osaka-u.ac.jp/

The University of Osaka

研究速報

Ivalon Particlesによる動脈塞栓術

慶応義塾大学医学部放射線診断部
古寺 研一　湯浅 祐二　井戸 邦雄
成松 芳明　平松 京一

（昭和58年4月26日受付）

Arterial Embolization with Ivalon Particles

Kenichi Kodera, Yuji Yuasa, Kunio Ido, Yoshiaki Narimatsu and Kyoichi Hiramatsu
Department of Diagnostic Radiology, Keio-gijuku University, School of Medicine

Research Code No.: *501.4*

Key Woeds: *Ivalon particles, Embolic materials, Arterial embolization*

Transcatheter arterial embolization with Ivalon particles was performed in 46 patients (32 hepatic tumors, 10 bone tumors, 4 others). In every procedure occlusion of the embolized artery was demonstrated by angiography. Occlusion of the embolized arteries was also documented by follow up angiography 1—3 months after. No significant complications were encountered.

The Ivalon particles are available in three sizes: 150—250μm, 250—590μm, and 600—1000μm. These Ivalon particles went through 6.5 F catheter without any friction.

Ivalon particles cause permanent occlusion of small arteries, and are easy to use. So Ivalon particles are considered to be very useful embolic materials.

Ivalon (polyvinyl alcohol foam) は，恒久的な塞栓物質として，1970年代から動脈塞栓術に使用されている[1)2)]が，カテーテルから注入する際の抵抗が強いため比較的使いにくく[1)3)]，広く普及するに至っていない．しかし，最近この点の改良された粒子の小さいIvalon particles (Unipoint Lab.) が入手可能になった．今回我々は，1982年11月から1983年4月までの6カ月間に，このIvalon particlesによる動脈塞栓術を46症例に行なったので報告する．

対象および方法

Ivalon particlesによる動脈塞栓術を，46例に計50回行なった．その内訳は，肝腫瘍32例（肝細胞癌20例，転移性肝癌12例），骨盤ないし椎体の骨腫瘍10例（軟骨肉腫1例，転移性骨腫瘍9例），その他4例である．このうち肝細胞癌4例には2回動脈塞栓術を施行した．

Ivalon particlesは150～250μm，250～590μm，600～1,000μmの3種類の大きさのものが入手可能であるが，主として150～250μmのものを使用し，一部の症例では250～590μmのものを使用した．

使用する前に，Ivalon particles 100mgを3mlディスポーザブル注射器につめて滅菌しておく（Fig. 1-a）．使用する際には，これに生理食塩水を加え，Fig. 1-bのごとく連結管ともう1本の注射器をつなぎ，内筒を交互に押して，個々の粒子が均一に浮遊するようにする．この浮遊液の約1/4を

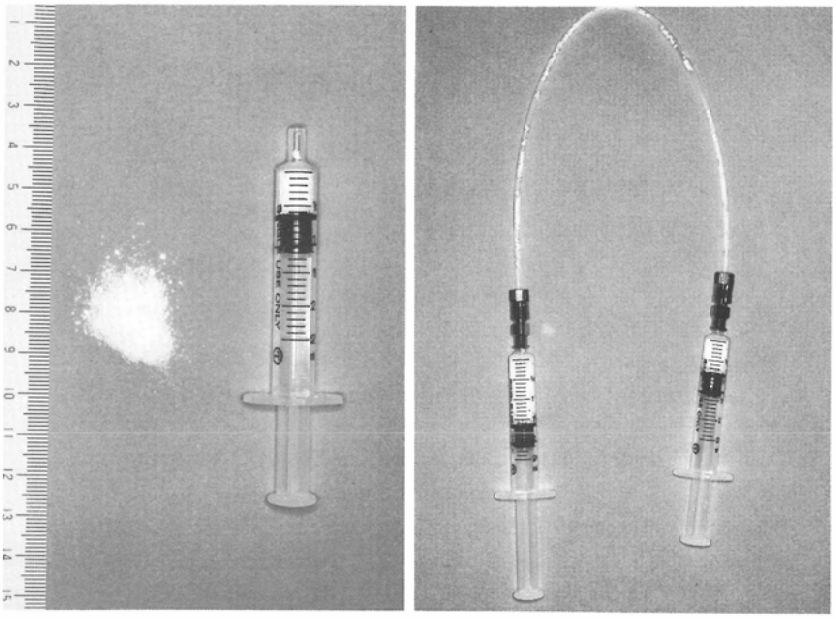

(a)　　(b)

Fig. 1
(a) 100mg of Ivalon particles (150-250μm) in dry form (left), and the same amount of Ivalon particles packed in 3ml syringe and sterilized (right).
(b) Add saline into the syringe and back-and-forth injection through the connecting tube to break up aggregation of particles.

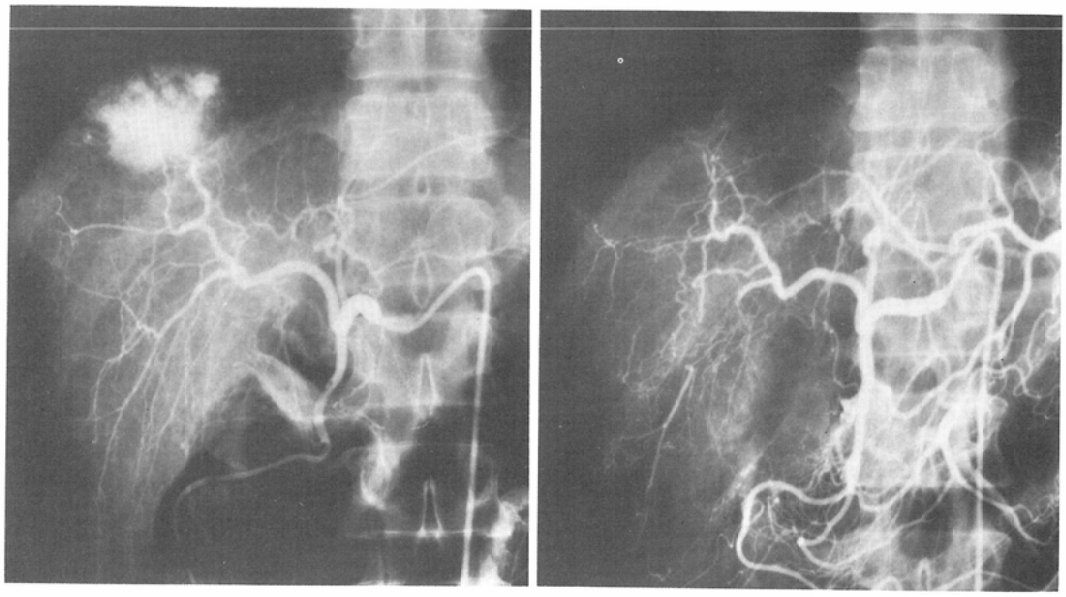

(a)　　(b)

Fig. 2　45 year old male with hepatoma.
(a) Common hepatic arteriogram before embolization.
Note tumor stains in the right lobe.
Embolization was performed with 100mg of Ivalon particles.
(b) Follow up common hepatic arteriogram 2 months later. Marked reduction of tumor size was documented. Note occlusion of segmental hepatic arteries.

注射器にとり，造影剤を加え透視下でカテーテルを通じて注入する．

成　績

50回の動脈塞栓術のいづれにおいても，術後の動脈造影像にて，塞栓動脈の閉塞が確認された．いづれの塞栓術においてもIvalon particlesは容易に6.5Fのカテーテルを通過し，カテーテルの内腔を閉塞するようなことはなかった．

肝細胞癌のうち7例に，1～3カ月後にfollow up angiographyを行なったが，全例において腫瘍濃染像の著明な縮小がみられ，又，肝動脈区域枝の閉塞と副行路の形成がみられた（Fig.2）．

骨腫瘍では，手術の行なわれた2例では術中の出血量の減少がはかられ，他の8例中7例に著明な疼痛の軽減がみられた．

術後の発熱，悪心，呕吐，上腹部痛などのいわゆるpost embolization syndromeは，従来より行なってきたgelfoamによる場合と大差なく，対症療法にて数日で軽減した．その他，重篤な合併症はみられなかった．

考　察

動脈塞栓術に使用する塞栓物質としては，通常gelfoamが使われているが，これは約2週間で再開通がおこるとされている．しかし，腫瘍やAVMのdevascularizationを目的とする場合には恒久的な塞栓物質を用いて，治療効果を長期間持続させることが望ましい[3)4)]．

Ivalonは，1950年代より種々の外科手術に用いられ，組織適合性が確認されている物質であり[5)]，1975年にTadavarthyら[1)]によって恒久的塞栓物質として使用されて以来，動脈塞栓術に応用されてきており，塞栓術後に再開通をきたさず[1)6)]，組織反応も非常に少ないことが確認されている[6)]．

このようにIvalonは塞栓物質としてすぐれた物質であると考えられるが，カテーテルから注入する際に抵抗が強いため使いにくく[1)3)]，広く普及するに至っていない．しかし，今回我々が使用したIvalon particlesは，粒子の大きさが小さく，そろっているので，我々が行なっている方法で行なえば，カテーテルから注入する際の抵抗はほとんどなく，従来使用していたgelfoam小片より使用が容易であった．

我々は，Kerberら[2)]，Chuangら[4)]と同様に二本の注射器を連結管でつなぎ，交互に内筒を押すことによってIvalon particlesを均一に浮遊させるようにしている．Ivalon particlesは乾燥状態では塊状になっているので，このような方法によって個々の粒子をばらばらにすることにより，注入の際の抵抗を非常に小さくすることができる．

Follow up angiographyを行なった7例の肝細胞癌症例では，全例において肝動脈の区域枝に閉塞がみられ，長期間にわたる塞栓効果が得られることが確認でき，全例において著明な腫瘍濃染像の縮小が認められた．骨腫瘍に対しても，手術時の出血量減少や鎮痛効果が確認された．まだ長期にわたるfollow upはなされていないが，以上のごとく臨床的にも非常に有効であると考えられた．

まとめ

Ivalon particlesによる動脈塞栓術を46例に計50回施行した．Ivalon particlesは，使用が非常に容易であり，かつ恒久的な塞栓効果が得られるので，非常にすぐれた塞栓物質であると思われた．

References

1) Tadavarthy, S.M., Moller, J.H. and Amplatz, K.: Polyvinyl alcohol (Ivalon) -A new embolic material. A.J.R., 125: 609—616, 1975
2) Kerber, C.W., Bank, W.O. and Horton, J.A.: Polyvinyl alcohol foam, prepackaged emboli for therapeutic embolization. A.J.R., 130: 1193—1194, 1978
3) Greenfield, A.J.: Transcatheter vessel occlusion, selection of methods and materials. Cardiovasc. Intervent. Radiol., 3: 222—228, 1980
4) Chuang, V.P., Soo, C.S. and Wallace, S.: Ivalon embolization in abdominal neoplasms. A.J.R. 136: 729—733, 1981
5) Hawe, A. and Rastelli, G.C.: Late deterioration of intracardiac Ivalon sponge patches. J. Thorac. Cardiovasc. Sjrg. 58: 87—91, 1969
6) Castandeda-Zuniga, W.R., Sanchez, R. and Amplatz, K.: Experimental observations on short and long term effects of arterial occlusion with Ivalon. Radiology, 126: 783—785, 1978