Osaka University Knowledge Archive

Title	トリプルルーメンバルーンカテーテルを用いた肝臓の一連の門脈CTおよび動脈CT
Author(s)	松岡, 勇二郎; 吉岡, 直紀; 荒木, 力 他
Citation	日本医学放射線学会雑誌. 1994, 54(6), p. 536-538
Version Type	VoR
URL	https://hdl.handle.net/11094/18509
rights	
Note	

Osaka University Knowledge Archive : OUKA

https://ir.library.osaka-u.ac.jp/

Osaka University

トリプルルーメンバルーンカテーテルを用いた肝臓の一連の門脈CTおよび動脈CT

松岡勇二郎　吉岡　直紀　荒木　力
河内　伸夫　南　学　吉田　英夫
天羽　健　戸辺　公子　佐々木康人

東京大学医学部放射線医学教室

Serial CT During Arterial Portography and Arteriography of the Liver with a Triple-Lumen Balloon Catheter

Yujiro Matsuoka, Naoki Yoshioka, Tsutomu Araki, Nobuo Kawauchi, Manabu Minami, Hideo Yoshida, Ken Amou, Kimiko Tobe and Yasuhito Sasaki

Serial computed tomograpy during arterial portography (CTP) and CT during arteriography (CTA) of the liver could be performed on nine of ten patients with hepatocellular carcinoma, using triple-lumen balloon catheters (3-B-C). The 3-B-C was inserted into the common hepatic artery, and the balloon was inflated. We have injected contrast medium into the splenic artery through the side hole of the 3-B-C to perform CTP, and then into the common hepatic artery through the tip hole to perform CTA.

Research Code No. *: 514*

Key words *: CT, Angiography, Portography, Liver, Neoplasm, Balloon catheters*

Received Oct. 8, 1993 ; revision accepted Dec. 21, 1993

Department of Radiology, Faculty of Medicine, University of Tokyo

はじめに

門脈CT（CT during arterial portography）および動脈CT（CT during arteriography）は肝腫瘍の描出，門脈もしくは動脈血流の評価などに有用な検査法の一つである[1)-3)]．ただし両方を施行するとなると時間，手間を要する．今回われわれはトリプルルーメンバルーンカテーテル（triple-lumen balloon catheter，以下3-B-C）[4)]を用い，門脈CTおよび動脈CTを連続して施行することができたので報告する．

対象および方法

症例は病理もしくは画像，臨床経過より診断された肝細胞癌患者10例（男9例，女1例）で，年齢は43-69歳（平均54歳）であった．

3-B-Cは先端孔，側孔，およびバルーンそれぞれにつながる独立した三つの腔よりできており[4)]，5.5Fコブラ型もしくは八代型（セレコンマルチカテーテル，クリニカルサプライ社）を使用した．時に湯気で先端近傍を変形した．

血管造影室で3-B-Cを総肝動脈に挿入し，バルーンをヨード300-320mg/ml造影剤の約2倍希釈で膨らませた．先端孔からの造影より肝動脈造影が可能であり，側孔からは経脾動脈門脈造影が施行できる．この状態でCT室に移動し，門脈

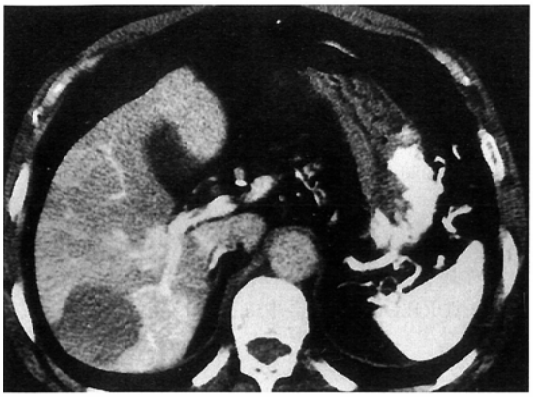

(A)

(B)

Fig. 1 (A)　CT during arterial portogram and (B) CT during arteriogram of the liver: The HCC in the posterosuperior segment of the right lobe of the liver shows a round defect in (A), and contrast enhancement in (B).

CTおよび動脈CTを施行した．使用したCT機種はImatron C-100である．門脈CTはヨード300-370mg/ml造影剤の約2倍希釈を毎秒1ml，全量60ml程度を側孔より注入し，50秒後に撮影開始した．次の動脈CTは約4-6倍希釈造影剤を毎秒1-2ml，全量60ml程度を先端孔より注入し，10-20秒後に撮影開始した．1回の息止めで全肝を撮影した（30秒以内）．CT検査終了後，バルーンの拡張を直ちに解除した。

結　果

1例で3-B-Cが総肝動脈に挿入できなかったが，残り全例でほぼ良好な門脈CT（Fig. 1A）および動脈CT（Fig. 1B）が得られた．当検査に要した時間は30分以内で，使用した造影剤量は約50ml（ヨード300-370mg/ml）であった．この方法によると思われる合併症はなく，検査途中でのバルーンの収縮は起こらなかった．

考　察

門脈CTおよび動脈CTを施行する方法としてはカテーテルを抜き換える方法があるが，手間がかかる．CT室に透視をつけたり，血管造影室内にCTを設置してある施設もある．両側鼠径部を穿刺し，2本のカテーテルを腹腔動脈および上腸間膜動脈に挿入しても可能である．腹腔動脈にカテーテルを置き，腹腔動脈造影で時間のずれにより動脈CTおよび門脈CTを施行する方法もある[5]．親カテーテル（7F）を腹腔動脈に置き，バルン付き子カテーテル（4F）を固有肝動脈に進め，親カテーテルからの造影で門脈CT，子カテーテルから動脈CTを施行する方法を入江らは報告している[6]．本法はこれらの方法と比べ，手間，侵襲などの点で，同等もしくは優れていると思われる．

1例で3-B-Cの総肝動脈への挿入がむずかしかった．3-B-Cの硬さ，形状などに改良の余地がある．バルーンによる動脈内膜損傷，血管閉塞をわれわれは経験しなかったが，その可能性はある．より適当な造影剤の濃度，注入速度，注入量，撮影の開始時間の検討も必要である．これらは使用するCTの機能によっても変更が必要であろう．

本論文の要旨は1993年9月18日第401回日本医学放射線学会関東地方会で発表した．

文　献

1) 久　直史，平松京一，成松芳明，他：Portal hepatogram CTによる肝腫瘍の診断，臨放，25：529

-534, 1980

2) Matsui O, Kadoya M, Suzuki M, et al :Work in progress : dynamic sequential computed tomography during arterial portography in the detection of hepatic neoplasms. Radiology 146 : 721-727, 1983

3) Prando A, Wallace S, Bernardino ME, et al : Computed tomographic arteriography of the liver. Radiology 130 : 697-701, 1979

4) 藤田正人，大野浩司，九嶋和美，他：トリプルルーメンバルーンカテーテルの試作と肝動脈造影・塞栓術における有用性，日本医放会誌，48：1566-1568, 1988

5) Lundstedt C, Gotberg S, Lunderquist A, et al : Computed tomographic angiography of the liver via the coeliac axis. Acta Radiol Diagn 27 : 285-292, 1986

6) 入江敏之，竹下浩二，古井　滋，他：コアキシャルバルンカテーテルシステムによる動脈・門脈CTの同時撮影，日本血管造影・INTERVENTIONAL RADIOLOGY研究会雑誌，7(2)：57，1992