The University of Osaka
Institutional Knowledge Archive

| | |
|---|---|
| Title | 肝細胞癌に対する放射線療法の研究 |
| Author(s) | 長島, 通 |
| Citation | 日本医学放射線学会雑誌. 1989, 49(9), p. 1141-1151 |
| Version Type | VoR |
| URL | https://hdl.handle.net/11094/18512 |
| rights | |
| Note | |

*The University of Osaka Institutional Knowledge Archive : OUKA*

https://ir.library.osaka-u.ac.jp/

The University of Osaka

日本医放会誌：49（9），1141—1151，1989（平1）

# 肝細胞癌に対する放射線療法の研究

千葉大学医学部第二外科学教室（指導教官：磯野可一教授）
長　島　　通

（平成元年2月1日受付）
（平成元年5月22日最終原稿受付）

# The Study on Radiotherapy for Hepatocellular Carcinoma

Tohru Nagashima
The Second Surgical Department, School of Medicine, Chiba University

*Research Code No. : 606*

*Key Words : Hepatocellular carcinoma, Radiotherapy, Tumor embolus*

The effects of radiotherapy on hepatocellular carcinoma (HCC) were studied clinically.

Involved-field radiotherapy was employed in the treatment of 27 cases with HCC (irradiation of primary tumor in 12 cases and tumor embolism in 15 cases). Adverse effects of radiation on hepatic functions were minimum, as fluctuations in choline-esterase, prothrombin time and T-bilirubin were insignificant. Changes in $ICG_{R-15}$ were assessed from the aspects of radiation dose and treatment field. Aggravation was minimum when Time-Dose-Fractionation factor (TDF) was 80 and the involved filed was not more than 8 × 8 cm, but moderate pathologic changes were noted when these levels were exceeded. Clinical effect of the radiotherapy was monitored by medical imagings was remarkable, as tumor regression was evident in 82% of the primary tumors and in 92% of the tumor emboli irradiated. Histologically, improvement of at least clinical stage $II_A$ as described by Ohboshi and Shimosato were observed in 88% of the primary tumors and 80% of tumor emboli treated. When TDF exceeded 80, improvements observed were at least $II_A$ in all cases treated. From these results, it is clear that a TDF80 or higher dose is required for the effective radiation treatment of HCC, and that a treatment field of not more than 8 × 8 cm is safe for the TDF80 dose. As for prognosis of the cases treated with radiotherapy, significant prolongation of the survival period was achieved in the cases with nonresected HCC involved tumor emboli. Thus, radiotherapy for HCC is effective not only for the primary tumor but for tumor embolism as well, and this is a particularly useful modarity for the latter.

## I. 緒　　言

近年，肝細胞癌に対しては手術療法をはじめ，肝動脈より抗癌剤を one shot もしくは持続的に注入する抗癌剤動注療法，肝動脈塞栓療法（Transcatheter Arterial Embolization TAE），Lipiodol—抗癌剤懸濁液動注療法等，種々な治療法が工夫され治療に附されている．手術療法が最も確実な治療法であろうが，肝細胞癌は肝硬変を合併していることが多く，さらに早期より脈管浸潤を来たし腫瘍塞栓を形成するという特性も有しており，手術適応外となる症例が多いのが現状である．第7回全国原発性肝癌追跡調査報告[1]では，肝細胞癌1,792例の手術施行例は1,072例（59.2%）であり，そのうち切除例は888例，さらに治癒切除例となると457例で全体の約26%程度であった．また，遠隔成績では，切除例の50%生存率は約18ヵ月，非手術例では約1.7ヵ月と不良であった．すなわち，手術が施行できた例でも治癒切除にまで至る例は

わずかであり，その遠隔成績も良好とはいえず，何らかの補助療法が必要となってくる．動注療法（One Shot動注，持続動注）は，TAE等の他の治療法に比し生存期間も短かく，効果は不充分である[2)~4)]．

TAEは，山田ら[5)]により肝細胞癌に対して積極的に行われ始め，以後切除不能肝癌に対する有力な治療法として広く用いられており，良好な成績を納めている．その一方で，TAEの限界も明らかにされてきており，hypovascularな腫瘍に対する効果は低く，さらに被膜周囲浸潤や腫瘍塞栓に対しては無効であるという欠点を有している[6)7)]．さらに門脈完全閉塞例では，肝動脈の閉塞により肝不全を招くことより，TAEは禁忌とされている．LipiodolはIdezuki[8)]，中熊[9)]らにより肝動脈内に注入することにより肝癌に集積することが報告され，今野[10)]らが抗癌剤との懸濁液の動注を発表し，診断，治癒の両面からその有用性が認められている．我々の経験からもLipiodol—抗癌剤懸濁液動注のみでも，TAEに準ずる成績を納めており，またTAEとの併用により，TAEよりもさらに強い壊死効果を得ているとの報告もある[11)~13)]．しかしながら，門脈腫瘍塞栓に対してはある程度の効果を認めたとする報告もあるが，今だ充分な効果とはいえないのが現状である[11)~12)]．以上のごとく，今までの治療法にも解決しなければならない欠点が有り，よりよい治療効果を上げるためには新しい工夫が必要となってくる．

従来，肝癌に対する放射線治療は腫瘍に対する効果が低い[18)]ばかりでなく，非癌部肝に対する障害が強い[16)]とされ，ほとんど臨床応用されずにきた．しかし，近年の画像診断技術と照射装置の発達により，肝癌への放射線治療を再検討してみる必要があると考えられる．そこで，新たな補助療法の1つとして放射線照射の有効性について臨床的に検討を加えた．

## II. 対象および照射方法

### 1）対象症例

肝細胞癌27例に対し放射線治療を施行した．主腫瘍に対する照射が12例，合併する腫瘍塞栓に対する照射が15例である．腫瘍塞栓の存在部位は門脈内11例（$Vp_2$ 1例，$Vp_3$　10例），肝静脈内2例（$Vv_1$ 1例，$Vv_2$ 1例），胆管内2例（$B_1$ 1例，$B_2$ 1例）である．

### 2）照射野決定方法

US, CT，脈管造影により照射野を定め，肝の呼吸性移動を考慮し腫瘍部より1～2cm広く設定した．照射野の大きさは，最大7.5×14cm，最小5×5.5cmで平均6.5×7.5cmであった．

### 3）線量，線源

線量はTime-Dose-Fractionation factor（TDF）で換算し，最大130，最少51で平均86で照射した．線源としてはX線，速中性子線，電子線を用いた．

### 4）治療方法および検討方法

主腫瘍照射例は放射線照射単独で加療し，腫瘍塞栓照射例は，放射線照射は腫瘍塞栓部のみとし，主腫瘍に対してはTAEやLipiodol-Adriamycine懸濁液動注療法を施行した．

加療後，経時的に血液検査を施行し，さらに超音波検査，X線CT，脈管造影等の画像診断にて，その変化も検討した．また，組織の得られた症例ではその組織学的変化について検討した．さらに，照射後の予後についても検討を加えた．特に腫瘍塞栓合併例の非切除例については，放射線治療以外の他の治療を行った23例を対象として，予後を比較した．

## III. 結　　果

### 1）放射線照射後の造血機能，肝機能に対する影響

照射前後の血液検査値の変動を経時的に検討し，放射線照射の造血機能および肝機能に対する影響を検討した．

a）造血機能に対する影響（Fig. 1，上段）

造血機能の指標として白血球（WBC），血小板（Plt）の変動を検討した．照射前値を1として相対比で検討すると，両者共に照射終了直後より低下を示し，WBCでは照射前値の0.72（±0.22），Pltでは0.85（±0.17）であった．WBCはその後徐々に回復に向い，3～4カ月にはほぼ照射前値にまで回復した．Pltは低下のまま横這い状態であり，回復は遅れた．

b）プロトロンビン時間（PT），コリンエステ

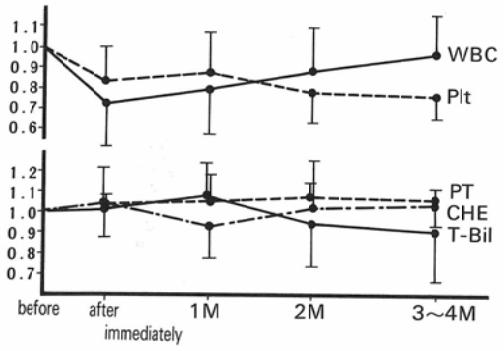


Fig. 1　Changes in blood count and blood chemistry after radiation.

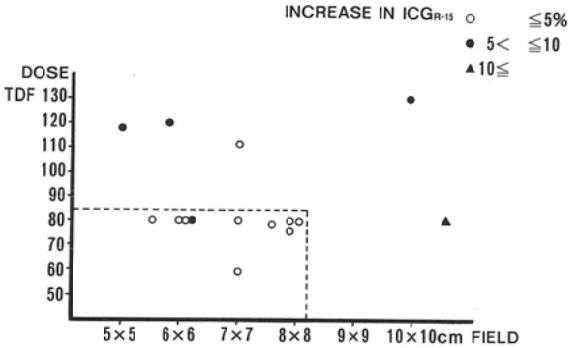


Fig. 2　Changes of $ICG_{R-15}$ in relation to the irradiation dose and field (1 month after radiation)

ラーゼ（CH-E），総ビリルビン値（T-Bil）の変動（Fig. 1，下段）

肝機能の指標としてPT，CH-E，T-Bilを用いその変動を検討した．3者共にその変動は±0.1程度であり，大きな変動は見られなかった．

c）$ICG_{R-15}$の変動（Fig. 2）

$ICG_{R-15}$の変動を線量と照射野の両面より検討を加えた．照射終了後約1カ月のICG値で，照射前値と比較した．照射後$ICG_{R-15}$値と照射前$ICG_{R-15}$値の差が＋5％以下の場合を軽度，＋5～10％を中等度，＋10％を越えた場合を高度変動として検討した．TDF80程度で照射野8×8cm以内の症例では，10例中9例は$ICG_{R-15}$の上昇が軽度であり，他の1例は中等度の上昇であった．線量がTDF110を越える症例や，TDF80でも照射野が10×10cmを越える症例では中等度以上の上昇が認められた．

Table 1　Efficacy of primary tumor as judged from medical imagings.

| Dose | Case | PR | MR | NC |
|---|---|---|---|---|
| TDF≧90 | 2 | 1 | 1 | 0 |
| 90＞　≧80 | 6 | 4 | 2 | 0 |
| 80＞　≧70 | 1 | 1 | 0 | 0 |
| 70＞ | 2 | 0 | 0 | 2 |
| Total | 11 | 6(55%) | 3(27%) | 2(18%) |

**2）画像診断よりみた放射線照射効果の検討**

a）主腫瘍に対する縮小効果（Table 1）

主腫瘍照射例中，照射前後でCT・US検査を施行できた11例につきCTおよびUSより腫瘍体積を算出し，主腫瘍縮小効果を検討した．USでは最大割面での縦・横径，さらにこれと直角に交わる面の最大横径の3径を求め，その積で比較した．同一症例での比較はCT同志またはUS同志で行った．照射後のCT・USは照射終了後1カ月で施行した．また，縮小効果は，小山らの固形がん化学療法直接効果判定基準に準じて判定した．11例中6例（55％）にPartial Response（PR）が，3例（27％）にMinimal Response（MR）が得られた．線量別に縮小効果を検討すると，TDF70以上の照射が行えた症例では全例MR以上（Fig. 3）であったが，TDF70未満の症例は2例共NCであった．

b）腫瘍塞栓に対する縮小効果（Table 2）

腫瘍塞栓は体積の把握が困難であるため，照射後の腫瘍塞栓の変化は，照射前後の脈管像より，縮小，不変，増大の3つに大別した．縮小とは，腫瘍塞栓が明らかに退縮を示し脈管内腔径の改善を認めたものか，退縮は軽度でも腫瘍塞栓先端部の形態が平滑・平坦化したものとした．また，照射後の画像は照射終了後約1カ月で撮影したもので判定した．検討のできた12例中11例（92％）に縮小を認め，他の1例は不変であり，増大を認めた症例は無かった．腫瘍塞栓別では，門脈内腫瘍塞栓8例中7例に，肝静脈内腫瘍塞栓・胆管内腫瘍塞栓共に2例全例に縮小を認め，腫瘍塞栓別の差は認められなかった（Fig. 4, 5）．

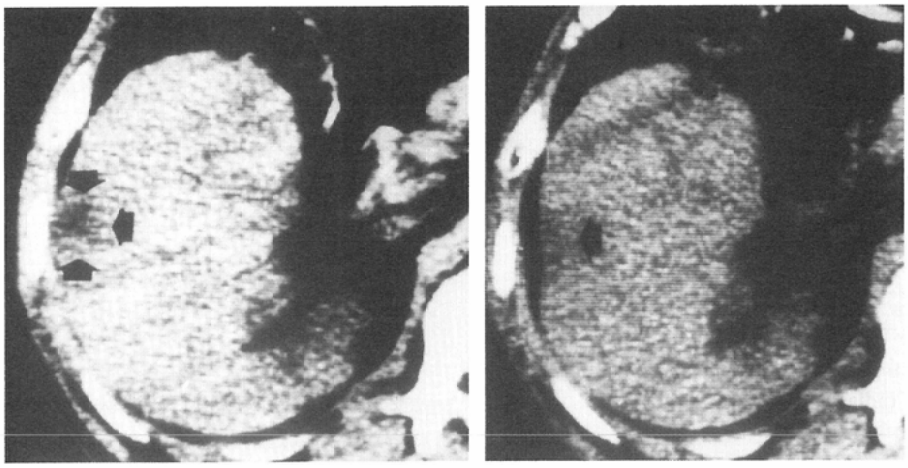

Before Radiation After Radiation

Fig. 3 Irradiated primary tumor located anterior-inferior segment of liver (X-ray, TDF76) After irradiation, primary tumor was reduced (Efficacy of PR).

Table 2 Efficacy of radiotherapy of tumor emboli as judged from medical imagings.

| | No. | Decrease | No change | Increase |
|---|---|---|---|---|
| Location of tumor emboli | 12Cases | 11Cases(92%) | 1Cases(8%) | 0 |
| Portal vein | 8 | 7 | 1 | |
| Hepatic vein | 2 | 2 | 0 | |
| Bile duct | 2 | 2 | 0 | |

c) 6カ月以降の肝の変化 (Fig. 6)

6カ月以降まで画像所見を検討できた4例では，全例に照射側の肝の萎縮が認められ，さらに非照射側の肥大を認めた．腫瘍及び腫瘍塞栓は不明瞭となった．

**3) 組織学的効果の検討** (Fig. 7)

照射後切除または，死亡例については剖検により組織の得られた13例より，放射線照射の組織学的効果を大星・下里の放射線組織効果判定基準より検討した．組織は全例，照射終了後1.5カ月以内に採取されている．

a) 主腫瘍に対する効果

主腫瘍照射12例中，組織の得られた症例は8例であり，そのうち大星・下里の効果判定基準のIが1例，$II_A$が6例，$II_B$が1例であった (Fig. 8)．Iの1例は，照射線量がTDF70未満と低線量であった．全体では8例中7例 (88%) の症例に放射線照射の効果が得られた．

b) 腫瘍塞栓に対する効果

腫瘍塞栓照射15例中，組織の得られた症例は5例であり，大星・下里分類の I, $II_A$, $II_B$, III, $IV_B$が各々1例ずつであった．すなわち放射線照射の効果を5例中4例 (80%) に認め，さらに完全壊死であるIII以上の効果が2例 (40%) に得られた (Fig. 9, 10)．Iに留まった症例は照射線量がTDF70～80であった．

c) 線量別組織学的効果

主腫瘍照射例では，TDF70以上では6例全例に大星・下里の$II_A$以上の効果が得られたが，TDF70未満では2例中1例はIに留まっていた．腫瘍塞栓照射症例では，TDF80～90では4例全体に$II_A$以上の効果が得られたが，TDF70～80の1例はI

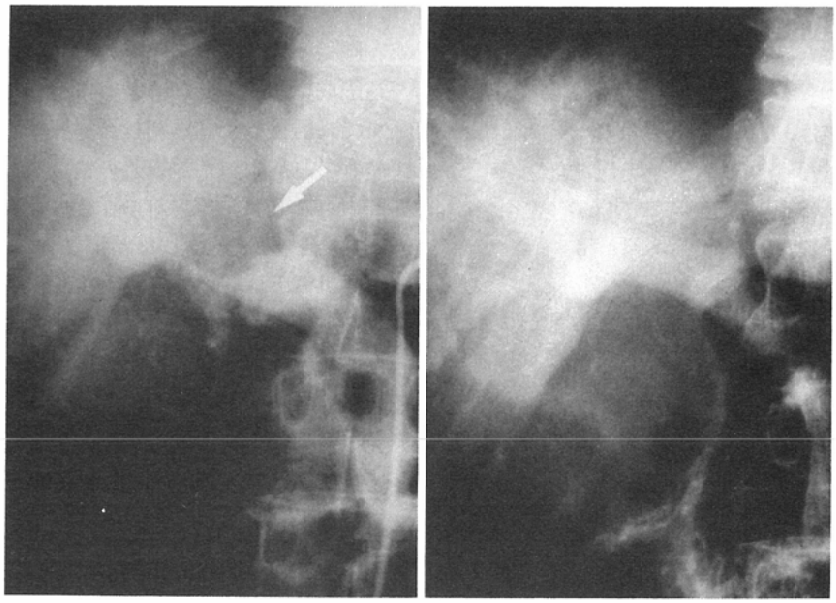

Before Radiation　　After Radiation

Fig. 4　Prior radiation, filling defect noted in the main portal truncus. Treatment was TAE (MMC 10mg+Gelfoam) and radiation (Fast neutron, TDF83). After radiation, filling defect disappeared.

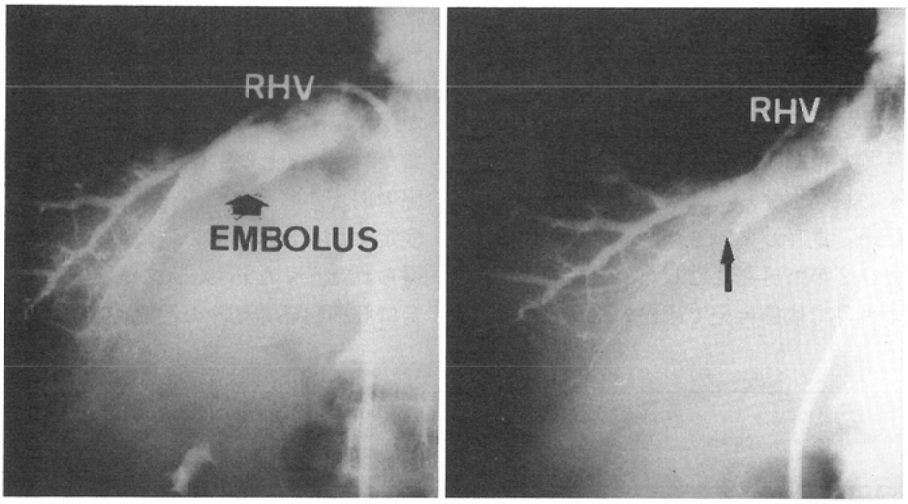


BEFORE RADIATION　　AFTER RADIATION

Fig. 5　Hepatic venography prior to radiation indicated filling defect in the right hepatic vein, After radiation, the defect was reduced.

に留まっていた.

**4) 放射線治療後の遠隔成績**

a) 主腫瘍照射例

主腫瘍照射12例中，術前照射としての照射が4例，再発例に対する照射が3例，他癌との重複例に対するのが2例，Primary case に対する照射が

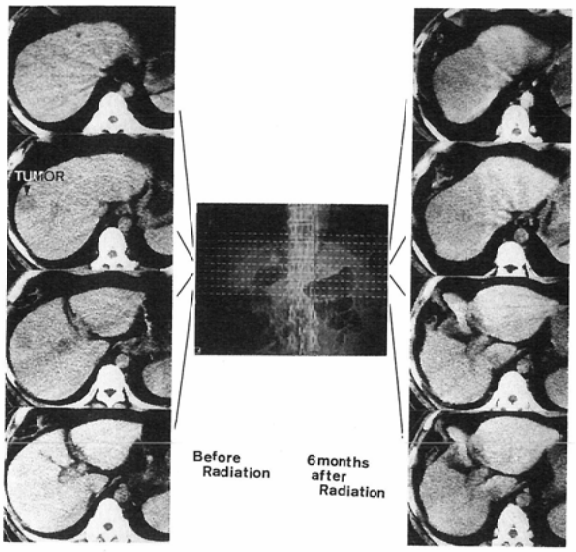


Fig. 6　Liver changes as judged from CT scan. 6 months after radiation, the irradiation field dropped in density and atrophied. In contrast, the nonirradiated field became hypertrophied.

3例である．

Primary case では1年および1年4カ月後に1例ずつ死亡したが，他の1例は照射開始後4年経過する現在，再発兆候は全くなく社会復帰している．再発例に対する照射では，その予後は悪く，2カ月，5カ月と早期死亡しており，1例が2年9カ月と比較的長期生存した．術前照射例では，2例が2年経過し生存しているが，他の2例は1年9カ月および2年で再発死亡した．重複癌症例では，3～4カ月で他癌再発で死亡した．

b）腫瘍塞栓照射例

腫瘍塞栓合併肝細胞癌の非切除例についてその遠隔成績を検討した．教室で1980年～1985年3月までに経験した腫瘍塞栓合併肝細胞癌の非切除例のうち，放射線治療以外の治療を行った23例を非照射群として，照射群の予後を比較検討した．

非照射例に施行した治療法は，TAE 11例 Lipiodol-Adriamycine 懸濁液動注5例，抗癌剤持続動注4例，one shot 動注3例，肝動脈結紮術2例，全身化学療法1例である．照射例への線量は，2例が TDF100 以上で，9例が TDF80～85，1例が TDF51 であり，前述のごとく，原則として主腫瘍に対しては TAE または Lipiodol-Adriamycine 懸濁液動注を施行した．

照射例と非照射例の両者につき，予後の明らかな症例に対してその背景因子を腫瘍の存在範囲，肝障害の程度，腫瘍塞栓の存在部位につき比較すると，両者の間に統計学的な偏りは認められなかった（Table 3）．

照射例と非照射例の予後を Kaplan-Meier 法にて求めた累積生存率で比較した．非照射例は80%以上の症例が半年以内に死亡し，最長生存は1年止まりであった．それに対し，照射例では約半数が半年以上生存し，1年生存率は33.3%であった．また，2年以上の生存例も得られている．そして，照射例と非照射例の予後を Cox-Mantel test にて検定を行うと，0.05の危険率で両者間に有意差が得られた．すなわち，放射線治療により腫瘍塞栓合併肝細胞癌非切除の治療例において，有意の生

| Dose | cases | Efficacy as judged from pathological findings (classification of Ohboshi & Shimosato) | | | | | |
|---|---|---|---|---|---|---|---|
| | | I | $II_A$ | $II_B$ | III | $IV_A$ | $IV_B$ |
| 90>TDF≧80 | 9 | | ○○○○○ ● | ● | ● | | ● |
| 80>　≧70 | 2 | ● | | ○ | | | |
| 70> | 2 | ○ | ○ | | | | |
| Total | 13 | 2 | 7 | 2 | 1 | 0 | 1 |

○ main tumor
● tumor embolus

Fig. 7　Efficacy of radiotherapy as judged from pathological findings.

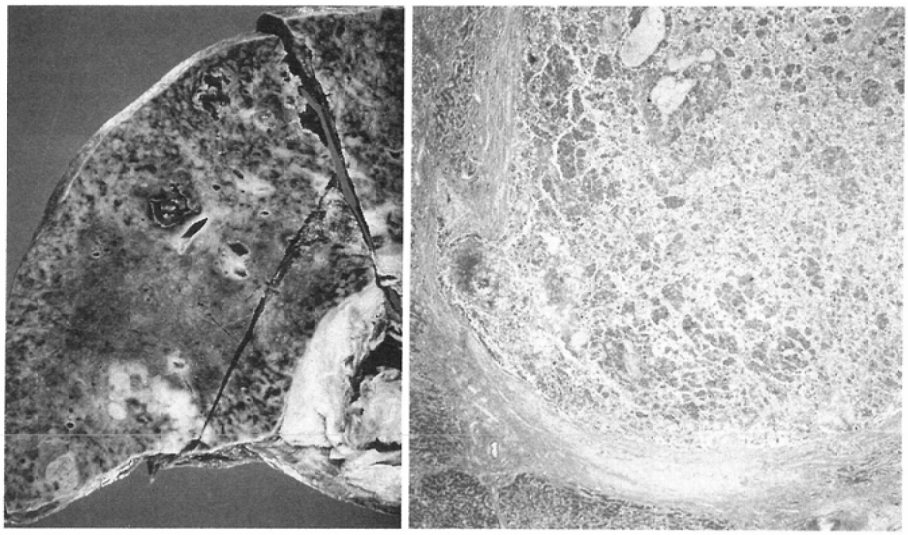

Fig. 8　This case underwent radiation (X-ray, TDF80) for primary tumor, but expired from another disease 1.5months after the irradiation. Autopsy showed microscopic bleeding and necrosis. But viable cells partially remained ($II_A$ of Ohboshi-Shimosato classification).

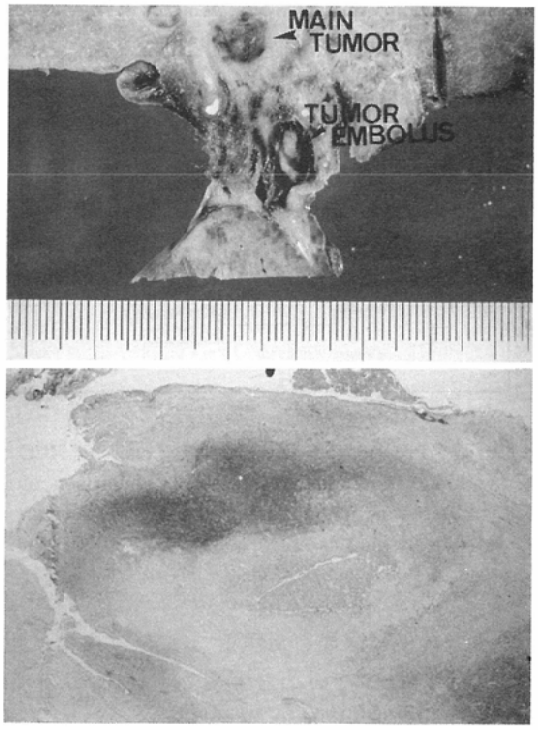


Fig. 9　Surgical specimen of the case presented in Fig. 8. Macroscopically tumor embolus existed in the left branch of portal vein, but microscopically it showed total necrosis ($IV_B$ of Ohboshi-Shimosato classification).

存期間の延長が得られた（Fig. 11）.

## IV. 考　案

原発性肝癌に対する放射線治療は，古くはPhillips[14]らの報告があり，20Gy 以下ではほとんど抗腫瘍効果を認めなかったが，20Gy を越える線量では照射症例の半数以上に何らかの効果が得られたと報告している．さらに副作用については1例が Radiation Nephritis をおこし死亡しているが，他は重篤な合併症は認められず，予後に関しては10.5ヵ月の平均生存期間が得られたと述べている．しかし，El-Domeiri[15]らは，10～36Gy の照射を行ったが，その予後は6ヵ月以内に全例死亡し，非治療群の予後と差がなく，原発性肝癌に対する放射線治療はほとんど効果がないものと報告している．Cochrane[18]らは放射線治療群と化学療法群との予後を比較検討し，放射線治療群の予後は化学療法群の予後より不良であったと報告している．その他若干の報告が見られるが，症状の改善等の効果は得られるものの，予後に関しては充分な成績が得られていないのが現状であった[19]．

一方，Ingold, Reed ら[16]は，放射線治療後の肝障害について報告している．すなわち，放射線照

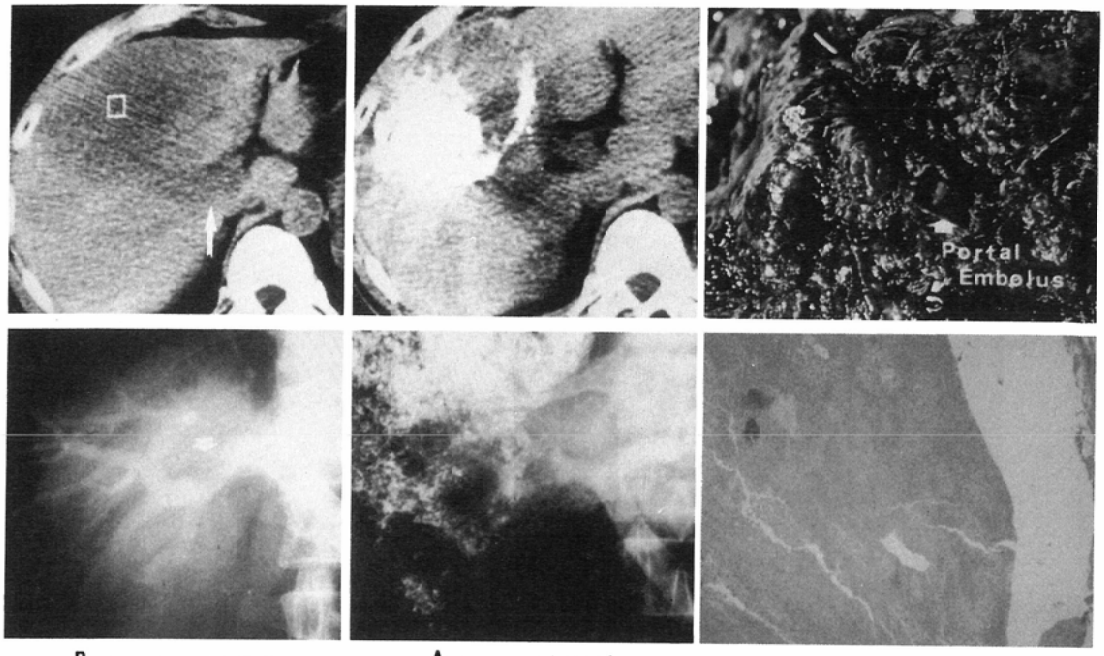


Fig. 10 A case of HCC simultaneously with tumor embolus in right portal vein was treated by TAE (Lipiodol-Adriamycine emulsion+Gelfoam) and irradiation (X-ray, TDF80). After the irradiation, tumor embolus was reduced and pathologically showed total necrosis ($III_A$ of Ohboshi-Shimosato classification).

Table 3 Backgrounds of the unresected cases of HCC with intraductal tumor emboli.

| Background | | irradiated cases 12 cases | nonirradiated cases 23 cases | $\chi^2$ test |
|---|---|---|---|---|
| expanse of tumor | $T_4$ | 4 | 6 | n.s. |
| | $T_3$ | 3 | 11 | |
| | $T_2$ | 5 | 6 | |
| hepatic damage | Child A | 4 | 6 | n.s. |
| | 〃 B | 5 | 11 | |
| | 〃 C | 3 | 6 | |
| location of tumor emboli | portal vein $Vp_3$ | 7 | 16 | n.s. |
| | portal vein $Vp_2$ | 1 | 5 | |
| | hepatic vein | 2 | 2 | |
| | bile duct | 2 | 0 | |

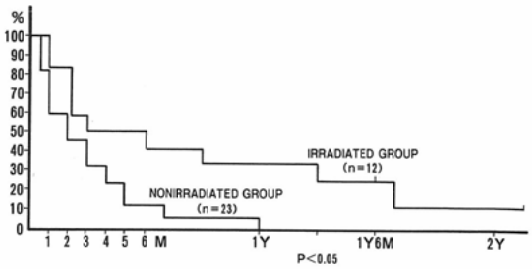


Fig. 11 Prognosis of the unresected cases of HCC with intraductal tumor emboli. Comparison of irradiated and nonirradiated groups. —Kaplan Meiyer method—

射を行った肝はsinusoidの欝血および出血をきたし，肝細胞中には脂肪空胞が出現する．そして，間質には線維化が生じてくると述べている．さらに，肝臓に対する放射線照射の安全域は30～50Gyであり，局所に限局した照射では55Gyまでは耐容できるのではないかと考案している．Lewinら[17]も同様にRadiation hepatitisについて記述しており，特に血管系に強い変化がおきることを強調している．

従来行われていた肝癌に対する放射線治療は，対象が巨大な腫瘍であったり，肝全体に転移を起

こしている様な腫瘍であり，ほとんどの症例が全肝照射かそれに近い照射であったため，線量も不充分であり，また早期に肝不全を招来し，充分な治療効果が得られなかった様である[19)20)]．さらにIngoldらは，30～50Gyまでは耐容できると言っているものの照射野との関係も充分に検討されておらず，実際にはRadiation hepatitisによる肝不全の発生を危惧し，ほとんど臨床応用されずにきた．

現在行われている治療法としては，手術療法やTAE等が主体に行われている．しかし，手術療法にしても，その予後は満足のいくものではない[1)]．特に，合併する脈管侵襲とりわけ門脈侵襲が切除予後を不良とする主要因であると言われている[25)26)]．そして，3cm以下の小腫瘍であっても70～80％と高率に脈管侵襲を伴う[27)28)]ことより，なんらかの方法で脈管侵襲をコントロールする必要がある．TAEやLipiodol抗癌剤動注においても腫瘍塞栓や被膜周囲浸潤に対しては，ほとんど無効であることより，新たな治療法の工夫が必要となってくる．一方，最近では，画像診断の発達や照射機器の進歩により，病変およびその広がりを的確に把握し小範囲に限局した照射が可能となってきており，非癌部肝への影響を最小限におさえ病変部に充分な効果を得る照射が可能となってきた[22)]．そこで我々は，肝細胞癌に対する治療法としての放射線治療を見直し，その有効性および副作用につき臨床的に検討を加えた．

放射線照射を行えば，照射野内にはradiation hepatitisが生じる事は明らかであるため，小範囲照射を基本とした臨床応用を試み，その効果・影響を検討した．照射線量については，Ingold[16)]らが安定域とした30～50Gy（TDF50～80と解釈）を基本に，肝機能の良い例ではさらに高線量照射を試みた．

画像上の変化では，主腫瘍で11例中9例82％，腫瘍塞栓で12例中11例92％に縮小を認めた．線量別にみると，TDF70以上で良好な縮小効果を認めた．また，組織学的には主腫瘍の8例中7例，腫瘍塞栓の5例中4例，全体で13例中11例に大星・下里分類の$II_A$以上の効果が得られた．線量別にみると，TDF80以上で全例に$II_A$以上の効果が得られた．両者をあわせ考えると，放射線照射は主腫瘍のみならず腫瘍塞栓に対しても$II_A$以上の抗腫瘍効果を示しており，さらに治療線量としてはTDF80以上が望ましいと思われた．高良[21)]，大藤[23)]らも肝細胞癌に対し30～50Gyの照射を行い，その効果を検討している．主腫瘍の80％に縮小効果を認め，時間の経過と共に縮小率も増大するが，腫瘍塞栓に対しては5例中3例に退縮または発育の停止が認められた一方，2例は無効であったと述べている．

現在，切除不能肝癌に対する治療法として最も広く用いられているのはTAEであるが，TAEの主腫瘍に対する効果は，被膜内に関しては約60％の結節に完全壊死が認められるほどの強い効果[6)7)]である．しかし，TAEは浸潤型・塊状型の腫瘍に対してはその効果は低く，全く効果を認められないものも1/4～1/5に認められるといわれている[6)7)]．また，主腫瘍に効果があったとしても，合併する被膜周囲浸潤や門脈腫瘍塞栓に対してはTAEは無効[6)7)]とされている．これらTAEの限界に対し，補助的療法としての放射線治療の有用性が期待されるものと考えられる．我々の組織学的検討では，$II_A$程度の効果しか得られなかったが，これは照射終了1カ月後の組織像であった．しかし，我々の6カ月後の画像の検討では，腫瘍の縮小と共に照射肝も萎縮し1例は4年以上生存しておりCRと考えられる．高良らの報告でも腫瘍の縮小は6カ月以降にも認められており，これらの時期にはさらに強い変化が得られるのではないかと考えられる．さらに，腫瘍濃染像の消失[21)]や照射野肝の萎縮が認められたことより，腫瘍の栄養血管の減少，周囲の線維化等により腫瘍の封じこめの効果もあるのではないかと考えられ，臨床上ではさらに有用性が増すのではないかと思われる．

腫瘍塞栓に関しては，放射線照射により，画像所見では12例中11例に縮小を認め，さらに組織学的には5例中3例に大星・下里分類の$II_B$以上の効果が得られ，さらに完全壊死であるIII以上の効果も2例に認められるという良好な結果が得られた．TAEにおいても腫瘍塞栓に対する効果は極

めて低く[6)7)]，さらに最近活用されてきたLipiodol併用TAEでも腫瘍塞栓に対しては効果が不充分[11)13)]であり，腫瘍塞栓合併肝細胞癌に対して確立された有効な治療法はないのが現状である．我々の照射を用いた治療法では，その結果を予後の面から検討すると，他の治療法を施行した群に比し有意差を持って生存期間の延長が認められた．本療法は手技的にも容易であり，門脈内腫瘍塞栓のみでなく，胆管内や肝静脈内の腫瘍塞栓に対しても有効であり，これらに対する有効な治療法の無い現在としてはfirst choiceの治療法となりうるものと考えられる．そして，線量としてはTDF80以上で1年以上の生存が得られたことより，TDF80以上が有効線量となりうると考えられた．

以上のごとく，放射線療法は肝細胞癌に対して有効な治療法であることが確認されたが，さらに臨床で応用する場合には安全性が問題となる．特に，肝細胞癌の場合，既往歴として61.0%に肝硬変を，さらに49.7%に慢性肝炎を有しており[1)]，肝機能に対する影響は軽微に停める必要がある．今回の検討では，造血機能の指標としてのWBC, Pltは照射直後に約10%程度の低下を示し，その後回復を認めた．さらに，肝機能の指標としてのCH-E, PT, T-Bilの変動は軽度であった．また，$ICG_{R-15}$の変動を線量と照射野の両面より検討すると，照射野8×8cm以内で線量がTDF80程度であれば悪化の程度も軽度であった．すなわち，線量TDF80照射する場合には，照射野8×8cm以内が安全域であろうと考えられた．

## 結　語

肝細胞癌に対する放射線治療の効果を臨床的に検討を加え，以下の知見を得た．

1）照射後の肝機能検査値（CH-E, PT, T-Bil）の変化は比較的軽度であった．$ICG_{R-15}$においては，TDF80程度で照射野8×8cm以内の症例の変化は軽度であった．

2）放射線治療により，画像上では主腫瘍11例中9例（82%），腫瘍塞栓12例中11例（92%）に縮小効果を，組織学的には主腫瘍8例中7例（88%），腫瘍塞栓5例中4例（80%）に$II_A$以上の抗腫瘍効果を認めた．

3）線量別に，画像所見・組織学的所見を検討すると，治療線量としてはTDF80程度が望ましいと思われた．

4）腫瘍塞栓合併肝細胞癌の非切除治療例において，放射線治療を施行した照射群は，他の治療を施行した非照射群に比し有意な生存期間の延長を示した．

放射線治療は肝細胞癌に対し，主腫瘍のみならず腫瘍塞栓にも良好な効果が得られ，特に腫瘍塞栓に対する有効な治療法のない現在，放射線治療は腫瘍塞栓に対する極めて有力な治療法であると考える．

稿を終わるにあたり，終始御指導と御校閲を賜りました千葉大学第二外科磯野可一教授に深甚なる謝意を捧げます．また直接御指導いただきました竜　崇正博士に心から謝意を表します．さらに，御助言，御指導を賜りました第二外科教室員各位に感謝いたします．

尚，本論文の一部は，第21回肝臓学会総会，第22回肝癌研究会および第49回臨床外科学会総会において発表した．

## 文　献

1）日本肝癌研究会：第7回全国原発性肝癌追跡調査（1982—1983）．第7回全国原発性肝癌追跡調査報告書（1982—1983）
2）岡崎信生：肝癌最近のトピックス．化学療法，内科，52：482—484, 1983
3）田辺雄一，大西久仁彦，竜　崇正，他：各種治療法別の小肝細胞癌の予後—100例における検討—，日消誌，84：1068—1076, 1987
4）新開泰司，安藤啓次郎，門　祐二：原発性肝癌の内科的治療の選択，肝臓，27：1568—1577, 1986
5）山田龍作，中塚春樹，中村健治，他：各種悪性疾患に対するtranscetheter arterial embolizatinの経験，脈管学，18：563—571, 1978
6）佐々木洋，今岡真義，松井征雄，他：肝細胞癌における術前Transcatheter arterial embolizationの意義について—組織学的検索を中心に—，日癌治，17：1917—1924, 1982
7）竜　崇正，山本義一，山本　宏，他：肝動脈塞栓術併用肝切除の検討．日消外，18：60—65, 1985
8）Idezuki Y, Sugiura M, Hatano S, et al: Hepatography for detection of small tumor masses in liver. Surgery 60：566—572, 1966
9）中熊健郎，田代征記，上村邦記，他：進行肝癌に対する肝動脈結紮術効果増強の試み—特に結紮動脈内油性造影剤注入について，日独医報，24：672—782, 1979

10）今野俊光，田代征記，前田　浩，他：肝癌に対する油性制癌剤動注療法，癌と化療，10：351—357，1983
11）長島　通，竜　崇正，向井　稔，他：肝癌に対するLipiodol-Adriamycine動注療法の検討，日消外，18：1664—1670，1985
12）兼松隆之，井口　潔，古田斗志也，他：ピリオドール化制癌剤を用いた肝癌の選択的化学療法，肝臓，26：472—477，1985
13）佐々木洋，今岡真義，中森正二，他：動脈塞栓を併用したリピオドール・アドリアマイシン懸濁液動注による肝細胞癌の治療—主として組織学的検討からみた有効性について—，日癌治，20：1357—1365，1985
14）Phillips R, Murikami K：Primary neoplasma of liver. Cancer 13：714—720，1960
15）El-Domeiri AA, Huvos AG, Goldsmith HS, et al：Primary malignant tumor of the liver. Cancer 27：7—11，1971
16）Ingold JA, Reed GB, Kaplan HS, et al：Radiatin hepatitis. Am J Roentgenol Radium Ther Nucl Med 93：200—208，1965
17）Lewin K, Millis RR：Human radiation hepatitis. A morphologic study with emphasis on the late change. Arch Pathol 96：21—26，1973
18）Cochrane AM, Murray-Lyon iM, Brinkley DM, et al：Quadruple chemotherapy versus radiotherapy in treatment of primary hepatocellular carcinoma. Cancer 40：609—614，1977
19）Niblett JS：Radiation treatment of hepatoma in Papua New Guinea. Aust Radiol 23：242—247，1979
20）Friedman MA, Volberding PA, Cassidy MJ, et al：Treatment of hepatocellular carcinoma with combined intrahepatic arterial chemotherapy and whole liver irradiation. Ann Acad Med 9：260—263，1980
21）高良健司，大藤正雄，吉川正治，他：肝細胞癌に対する放射線療法の治療効果に関する検討，日消誌，83：1473—1482，1986
22）松田忠義：体外照射機器および技術．癌・放射線療法，癌の臨床別冊/新編，57—65，1978
23）大藤正雄，杉浦信之，江原正明，他：腫瘍内アルコール注入療法ならびに放射線療法による肝癌の治療，癌と化療，13：1625—1634，1986
24）Forbes A, Williams R：Chemotherapy and radiotherapy of malignant hepatic tumors. Bailliere's Clinical Gastroenterology 1：151—169，1987
25）岡本英三，豊坂昭弘：肝細胞癌の門脈侵襲と遠隔成績．服部　信 編，ウイルス肝炎から肝細胞癌へ，癌と化学療法社，00：506—519，1984
26）亀田治男，今井　深，秋庭真理子，他：肝細胞癌の長期生存例の検討—集計結果—，亀田治男 編，肝細胞癌—長期生存例の検討—．東京，中央医学社，1983，1—30
27）山崎　晋，長谷川博，幕内雅敏：細小肝癌の臨床病理学的分析とそれにもとずく新しい概念の切除法—27切除例の検討—，肝臓，22：1714—1724，1984
28）下山孝俊，北里精司，藤富　豊，他：細小肝細胞癌の臨床—外科的切除症例の病態と病理形態学的検討—，肝臓，21：1008—1014，1980