The University of Osaka
Institutional Knowledge Archive

| | |
|---|---|
| Title | 結晶型遊離珪酸粉塵吸入家兎肺臓に對するレ線弱照射 |
| Author(s) | 松澤, 安永 |
| Citation | 日本医学放射線学会雑誌. 1958, 18(3), p. 259-272 |
| Version Type | VoR |
| URL | https://hdl.handle.net/11094/18546 |
| rights | |
| Note | |

*The University of Osaka Institutional Knowledge Archive : OUKA*

https://ir.library.osaka-u.ac.jp/

The University of Osaka

# 結晶型遊離珪酸粉塵吸入家兎肺臓に對するレ線弱照射

東北大学医学部放射線医学教室（主任　古賀良彦教授）
松　澤　安　永

（昭和32年11月8日受付）

第1章　緒　論
第2章　疑問設定
第3章　実験材料及び方法
第4章　実験成績
第5章　総括並びに考按
第6章　結　論
文　献

## 第1章　緒　言

遊離珪酸の粉塵を吸入せしめて人間に見られる様な珪肺結節を形成せしめるには，相当の長期間を要することは一般に知られている．其処でこの様な時間的に不利な条件を除くために種々の実験が試みられた結果として，Ratte の腹腔又は皮下に遊離珪酸の粉塵浮遊液を注射することに依つて早期に然も著明な珪肺結節が形成されることが発見され，多くの実験者はこの方法を選んでいる．然し人間の場合に起る珪肺性変化は遊離珪酸の粉塵が空中に浮遊しているものを吸入する結果生ずるものであるから，動物実験でも同様な条件のもとで発生を見ることが望ましい．教室の渡辺は Ratte に遊離珪酸の粉塵を吸入せしめ，肺臓にレ線照射を行つた処7カ月乃至8カ月で顕著な定型的珪肺結節を肺臓に認めた．依つて余は次の如き疑問を設定し動物実験を試みた．

## 第2章　疑問設定

（1）　渡辺は Ratte を用いて実験したが家兎を用いても早期且つ顕著に定型的珪肺性結節が形成されるかどうか．

（2）　石英粉塵吸入家兎の肺臓変化を胸部レ線写真撮影で追跡出来ないであろうか．

## 第3章　実験材料及び実験方法

実験材料及び実験方法は次の如くである．

### （I）　材料

（1）　石英粉塵（別表1，2，3）
（2）　石英粉塵吸入装置
（3）　健康家兎9羽（体重 2,000 g 前後の雄）
（4）　レ線写真撮影装置及び附属器具一式
（5）　組織標本作製用具一式

（I）（1）　石英粉塵　石英粉塵の成分は第1表に示す如く大部分は遊離珪酸で96.3%を含有している．此の分析成績は東北大学理学部化学分析の加藤多喜雄教授に依頼して出来たものである．

（I）（2）　第2表に示す石英のX線解折像は

第1表　石英分析表

| $SiO_2$ | $Al_2O_3$ $Fe_2O_3$ | CaO | MgO | $Na_2O$ | $K_2O$ | 灼熱減量 |
|---|---|---|---|---|---|---|
| 96.3 | 2.1 | 0.3 | 痕跡 | 0.4 | 0.3 | 0.2 |

同種の石英粉塵を化学分析と同時に行い，遊離珪酸の結晶であることをレ線学的に確認したものである．

（I）（3）　第3表は同種の石英粉塵の粒子の混合狀態を粒度分布図で表わしたもので，此の表は東北大学科学計測稲垣教室に依頼し出来た成績結果である．

### （II）実験方法

健康な家兎 2,000 g 前後の雄9羽を選び粉塵吸入箱に入れ，遊離珪酸の含有量96.3%，粉塵各粒子の大さが4 μ以下の石英粉塵を同じ方法で全部の動物に毎日吸入せしめ61回～112 回行つた．但し，日曜，祭日，動物が衰弱して食慾のない時又は下痢をした時は恢復する迄吸入を中止した．粉塵吸入に際しては成可く少量の粉塵で間に合う様粉塵発生装置の工夫をし，且つ珪酸の吸湿性を考慮し常に乾燥して用いる様に努力した．尙粉塵吸入中，粉塵発生箱の粉塵空中浮遊濃度が一定する

第　2　表

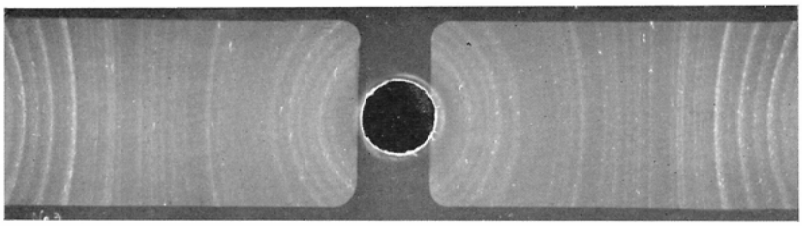

| 粒子の大さ | 全量に対する割合 |
|---|---|
| 4～2 | 77.84% |
| 2～1 | 19.46〃 |
| 1～0.5 | 2.03〃 |
| 0.5～0.25 | 0.57〃 |
| 0.25～0.125 | 0.08〃 |
| 0.125μ以下 | 0.01〃 |

第　3　表

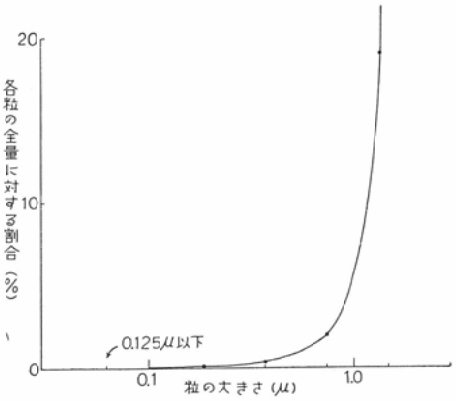


様注意をした．実験動物を二群に分け，一群は渡辺の方法により胸部にレ線照射を行い，他の一群は対照とした．然し粉塵の吸入は両群共同一条件で継続した．粉塵吸入経過中に於ける胸部レ線写真の撮影は，レ線照射群及びその対照群共各実験動物について粉塵吸入開始前の写真を標準とし，吸入開始後は一定期間を置いて撮影し，レ線照射群と対照例とを胸部写真によりその変化を比較すると共に，各実験動物の吸入開始後に於ける肺臓変化の推移を観察しようと試みた．撮影装置は東芝ＫＣＤ10特型，蓄電器放電式診断用Ｘ線装置コンデンサー容量 1.5μF，管球マツダＸＤＯＲ—60型，焦点２×２，放電方式高圧印加方式，焦点フイルム間距離 200cm，増感紙極光 F.S.，フイルム富士不燃性，現像は指定処方で行つた．実験動物は85日目と 162日目に屠殺し次で，各実験動物の組織像について比較検討した．組織標本の作製は屠殺後の肺臓萎縮を考慮し次の如き方法を試みた．延髄窄刺によつて屠殺し，呼吸停止と同時に頚静脈より10%フォルマリン液約40～50cc注入し一晝夜其儘放置し翌日肺臓と共に心臓をも摘出した．摘出せる肺臓は約５日間10%フォルマリン液に固定後取出し，次に寒天を出来る丈固く溶解し27～28°Cに温度が下降せる頃その溶解液中に摘出肺臓を心臓と共に特別に考案せる固定箱に包埋し一晝夜放置する．次で寒天に包埋せるまゝ額面状に心臓共厚さ約５mm位に切断しその各々について切片標本を作製した．この方法は寒天と肺臓とが容易に剝離出来る上に両側肺を同時に等間隔に且つ平行に切断出来る．組織標本の作製は切断片の各々に目印を付け肺臓のいづれの部分か判明出来る様にして後に型の如く，水洗，脱水後パラフィン包埋後各切断片の連続切片標本を作製した．染色はヘマトキシリンエオジン染色，ワンギーソン染色，弾性繊維染色，ビルショウスキー，マレン氏渡銀法の岡氏変法による染色を施し鏡検した．

## 第４章　実験成績

No. 1（実験動物）

実験動物は健康な雄の家兎で石英粉塵吸入開始前の体重は 2,000ｇで，吸入開始後３カ月目 2,025ｇ，４カ月目 1,920ｇ，屠殺前 1,950ｇで実験

開始後生存日数 162日目で屠殺した．石英粉塵の吸入回数は 112回で実験中は何等異常なく経過した．レ線照射術式並びに照射総量は渡辺の方法を用い皮膚入射量 330r を照射した．レ線胸部写真の撮影は石英粉塵吸入開始前に撮影したものを対照とし，以後石英粉塵吸入開始後1カ月毎に撮影した写真と比較検討し肺臓変化の推移を観察した．石英粉塵吸入開始前の撮影条件は電圧32kVpで，石英粉塵吸入開始後1カ月目，2カ月目は同じ電圧で撮影出来たが3カ月目の頃より稍と電圧を上昇せしめ，屠殺直前の（ 162日目）撮影条件は34kVp であつた．胸部写真撮影には出来る丈一番最初写真濃度に一致させる様に努めた．尚肺臓内の含気量を成可く一定量に保ち，且つ肺野を広く見得る様にする目的で撮影直前に家兎の鼻腔を閉塞して撮影した．

**胸部レ線寫眞所見**

胸部レ線写真に依る変化の推移を比較するのに主として両側の中肺野及び下肺野を選び，且つ出来る丈心搏動の停止せる狀態で撮影出来たもので比較検討を試みた．胸部所見は石英粉塵吸入開始前に比較して，粉塵吸入開始後1カ月目，2カ月目では変化は見られず，3カ月目のものでは右下肺野に軽度の肺紋理増强が見られた．其の後4カ月目，5カ月目には変化が増したとは思われなかつた． 162日目の屠殺直前の変化を見ると3カ月目のものより，両側下肺野に肺紋理の増强が認め

No. 1．粉塵吸入開始直前

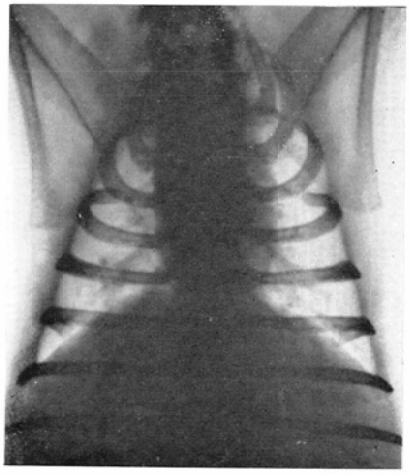

No. 1．粉塵吸入3ヵ月目

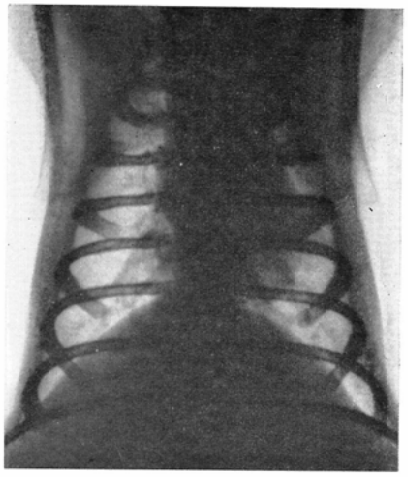

No. 1．粉塵吸入後 162日目

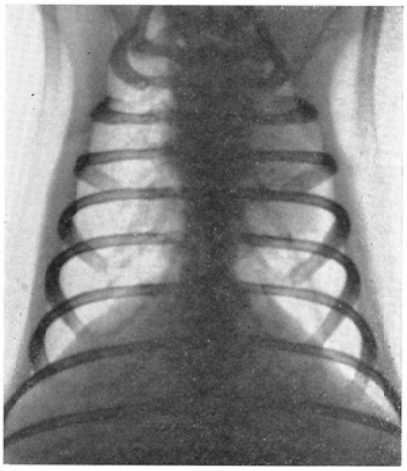

No. 1． 162日目の組織像

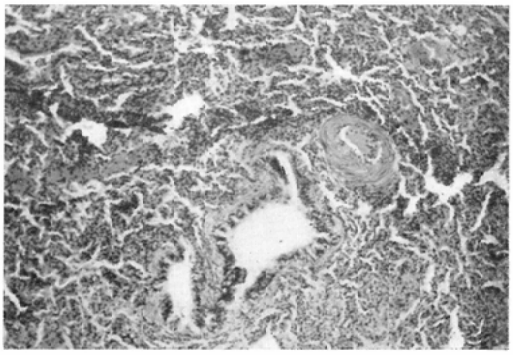

顕微鏡拡大10×10

られる様になつた．

**組織標本所見**

肉眼的変化は認められなかつた．鏡検により，血管及び気管枝壁の周囲に小円形細胞の浸潤と食細胞の増殖が認められた．特に間質組織には円形細胞の増殖と，著明な肥厚が見られ，肺胞は無気肺と鬱血の状態を呈し，血管内中膜の肥厚が認められた．

No. 2（実験動物）

実験動物は健康な雄の家兎で石英粉塵吸入開始前は体重2,250 g で，吸入開始後 2 カ月目は 2,500 g，3 カ月目は 2,300 g，屠殺直前 2,150 g で，粉塵吸入回数は 112回で生存日数 162日目に屠殺した．レ線照射は対照の目的で行わなかつた．レ線胸部写真の撮影は，石英粉塵吸入直前に電圧32 kVp で撮影し，以後は実験の進行に伴い 1 カ月目毎の間隔で屠殺直前迄撮影を続行した．写真濃度は出来る丈最初の写真と一致する様に心掛けて撮影し，其の上成可く肺野を広く見得る様に，且つ肺臓内の空気含有量を一定にする目的で家兎の鼻腔を閉塞して撮影した．石英粉塵吸入開始後 1 カ月目，2 カ月目迄は32kVp で撮影出来たが，3 カ月目頃より電圧を稍ゝ上昇せしめ屠殺直前では電圧33 kVp で撮影した．写真所見の比較部位は中肺野及び下肺野で行つた．肺臓変化の推移は写真上では石英粉塵吸入開始前のものに比して屠殺

No. 2．粉塵吸入直前

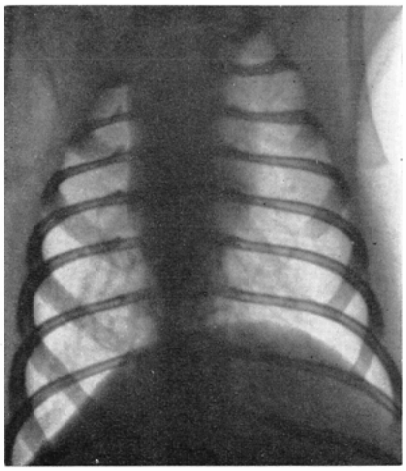

No. 2．粉塵吸入後 3 カ月目

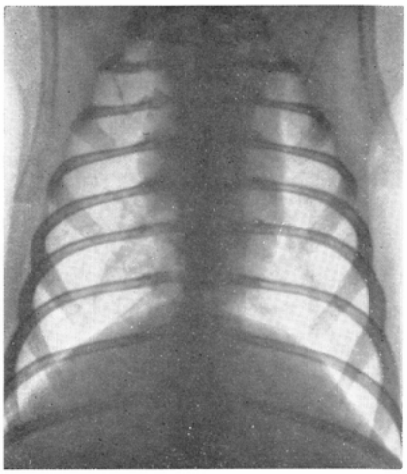

No. 2．粉塵吸入後 6 カ月目

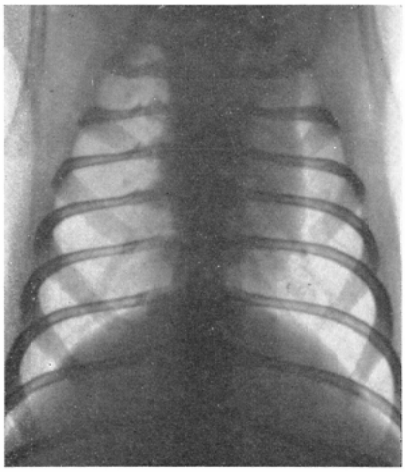

No. 2．粉塵吸入後 162日目

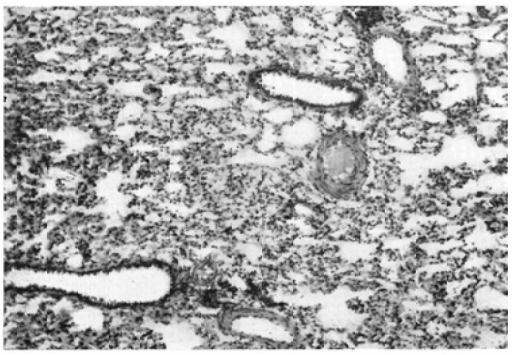

顕微鏡拡大10×10

直前迄変化の差異を認めなかつた．

**組織標本所見**

血管及び気管枝の周囲に小円形細胞の増殖が認められ，所により血管内中膜は軽度に肥厚し気管枝上皮も同様な所見を認めた．間質組織は円形細胞の増殖と肥厚を伴い，肺胞は無気肺の状態を呈している所も認められた．

No. 3（実験動物）

実験動物は健康な雄の家兎で石英粉塵吸入開始直前の体重 2,090 g で，屠殺直前は 1,815 g，粉塵の吸入回数は全部で61回行い，レ線照射は渡辺の方法により，皮膚入射量の総量 180r で生存日数85日目に屠殺した．肺臓変化の推移を見る目的で胸部レ線写真の撮影を行つた．撮影条件は粉塵吸入直前のものは電圧32kVp で，以後粉塵吸入開始後1カ月目毎に撮影を行つたが屠殺直前迄電圧 32kVp で撮影電圧の変化は見られなかつた．胸部レ線写真の撮影には，肺野を成可く広く見得る様に，且つ，肺臓内空気の含有量を成可く一定に保つ目的で家兎の鼻腔を閉塞して撮影した．写真所見に於ける変化の推移は中下肺野で比較検討を行つた．寫真所見は粉塵吸入直前のものを対照とし，以後1カ月目毎に撮影し，屠殺直前迄行つた．と，吸入以後の写真の各々について比較検討したが，屠殺直前迄写真上の変化は認められなかつた．組織標本所見では，肉眼的には変化はなく鏡検によりて血管及び気管枝周囲に軽度の円形細胞の浸潤が認められた．

No. 4（実験動物）

実験動物は健康な雄の家兎で石英粉塵吸入開始直前の体重は 2,050 g で粉塵吸入実験開始後2カ月目 2,280 g，3カ月目 2,200 g，4カ月目は 1,920 g で実験生存日数は 162日で屠殺したが，その直前の体重は 1,950 g であつた．レ線照射は渡辺の方法によつて行い，皮膚入射量の総量 330 r を照射した．実験家兎の胸部レ線写真の撮影は，石英粉塵吸入開始直前に撮影したものを対照とし，以後粉塵吸入開始後1カ月目毎に撮影し，肺臓変化の推移を対照写真と比較検討した．胸部写真撮影の条件は石英粉塵吸入開始直前は電圧32

No. 3．石英粉塵吸入直前

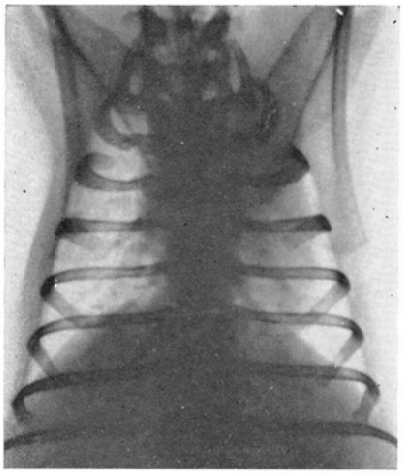

No. 3．粉塵吸入後3ヵ月目

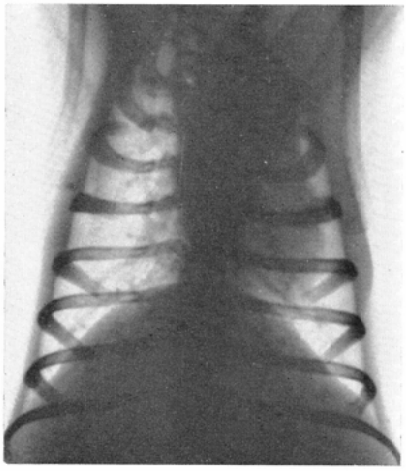

屠殺直前

No. 3．粉塵吸入85日目の組織標本

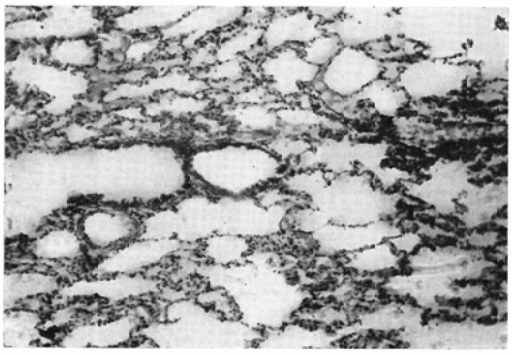

顕微鏡拡大10×10

kVpで，以後石英粉塵の吸入開始後1カ月目，2カ月目，3カ月目は同じ条件で撮影したが4カ月目頃より稍ゝ電圧を上昇せしめ，屠殺直前即ち162日目の撮影時電圧は34kVpで撮影した．撮影時の注意として，肺野を成可く広く見得る様に，然も肺臓内空気の含有量が一定になる様にとの目的から家兎の鼻腔を閉塞して撮影した．尚写真濃度は一定にする様努めた．

**胸部レ線寫眞所見**

胸部レ線写真に依る変化の推移を比較するのに主として，両側の中肺野及び下肺野を選び，且つ出来る丈心搏動停止せる狀態で撮影出来たもので比較検討を試みた．石英粉塵吸入直前の写真に比較して，石英粉塵吸入開始後1カ月目，2カ月目のものでは変化は見られなかつたが3カ月目のものでは軽度の肺紋理増强が認められた．その後4カ月目，5カ月目は著明な変化は見られなかつたが，軽度の肺紋理増强が認められた．162日目の屠殺直前のものでは明らかに肺紋理増强が認められた．

**組織標本所見**

肉眼的変化は認められなかつた．鏡検により血管周囲及び気管枝周囲には軽度の小円形細胞と，食細胞の増殖が見られた．血管の内中膜は軽度に肥厚し，気管枝上皮も同様に肥厚が認められた．間質組織は円形細胞の増殖と肥厚が目立ち処によりては肺野に無気肺の狀態や鬱血が認められた．

No. 4．石英粉塵吸入直前

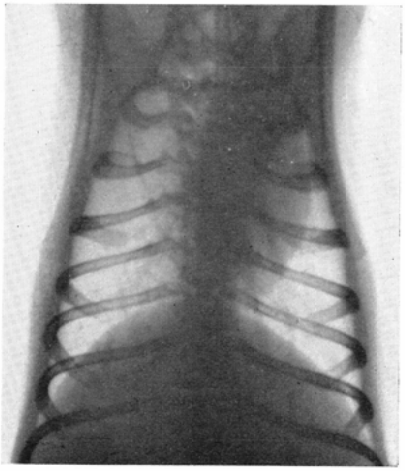

No. 4．石英粉塵吸入後3カ月目

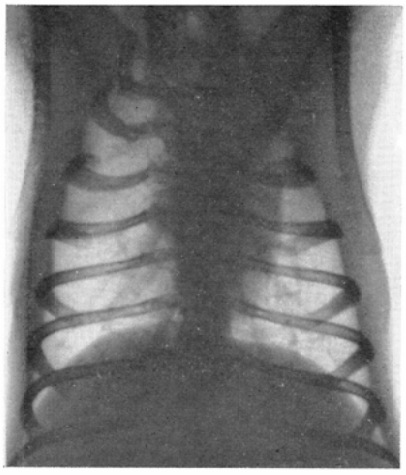

No. 4．石英粉塵吸入後 162日目

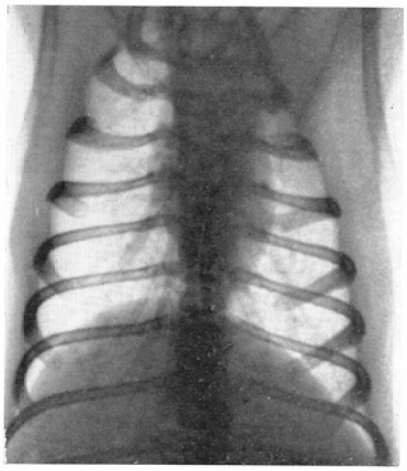

No. 4．162日目の組織像

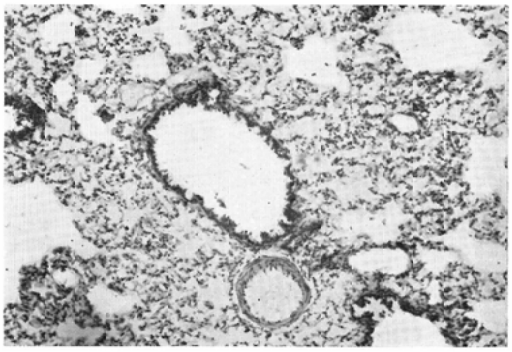

顕微鏡拡大10×10

No. 5（実験動物）

実験動物は健康な雄の家兎で石英粉塵吸入開始直前の体重 2,070 g で，石英粉塵吸入開始後2カ月目 2,095 g，3カ月目 2,000 g，4カ月目は 1,290 g，屠殺直前の 162日目では 2,160 g であつた．石英粉塵の吸入回数は 112回，レ線照射は渡辺の方法により，皮膚入射量総量 330r を照射した．レ線胸部写真の撮影は石英粉塵吸入直前の写真を対照とし，以後は石英粉塵吸入開始後1カ月目毎に撮影し 162日目の屠殺直前迄行い，対照の写真と1カ月目毎の写真との変化の推移を比較検討した．撮影時の注意として，成可く肺野を広く見得る様に，且つ肺臓内の空気含有量を一定にする目的で撮影に際して家兎の鼻腔を閉塞した．写真濃度は出来るだけ一定にする様に努めた．撮影条件は石英粉塵吸入開始直前のものでは32kVp で，その後1カ月目，2カ月目は同じ条件で撮影出来たが，3カ月目頃より電圧を稍ゝ上昇せしめないと濃度の不足を来す様になつたので，屠殺直前の 162日目は34kVp で撮影した．

**胸部レ線寫眞所見**

胸部レ線写真変化の差異は両側中肺野及び下肺野で比較した．石英粉塵吸入開始前のものに比較して，吸入開始後1カ月目，2カ月目では変化はなく，3カ月目に右下肺野に軽度の肺紋理増強を認め，且つ右中肺野には均等で，且つ境界の明瞭でない斑点像が認められた．その後4カ月目，5カ

No. 5．石英粉塵吸入直前

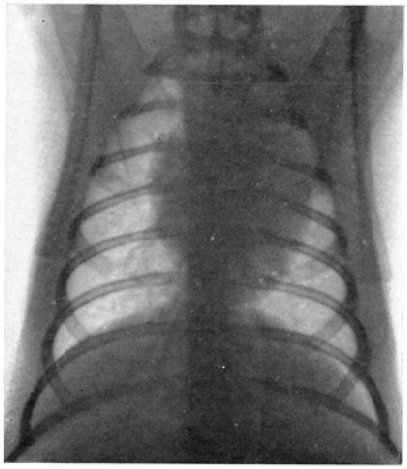

No. 5．石英粉塵吸入後3ヵ月目

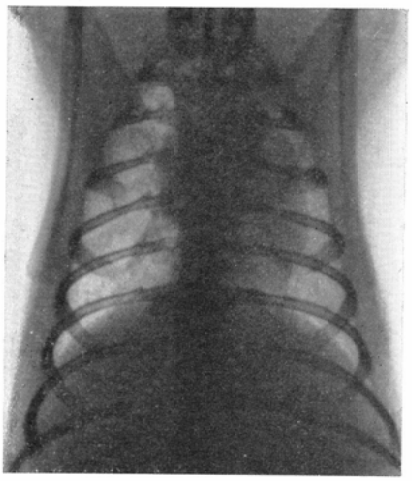

No. 5．石英粉塵吸入後 162日目

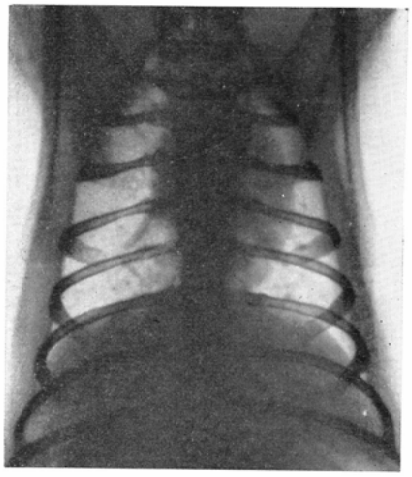

No. 5．162日目組織標本所見

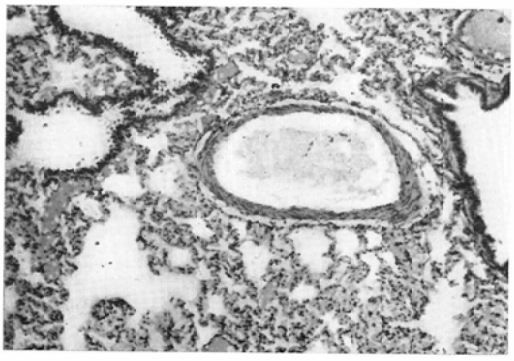

顕微鏡拡大10×10

月目迄は著明な変化は認められなかつたが，162日目の屠殺前のものでは，肺紋理増強が明白となり，且つ右下肺野には点状陰影が認められた．

**組織標本所見**

肉眼的変化は認められなかつた．鏡検によると血管周圍及び氣管枝周囲には小円形細胞の増殖が認められた．血管内中膜は軽度に肥厚して間質組織には円形細胞の増殖が認められ肥厚を伴つていた．所々に鬱血状態が認められた．

No. 6（実験動物）

実験動物は健康な家兎であつたが，石英粉塵吸入開始後127日目に衰弱のため死亡した．実験開始直前は体重2,700gで，石英粉塵吸入開始後は2カ月目2,331g，3カ月目2,200g，死亡前4カ月目は1,670gで粉塵吸入回数は77回行つた．胸部レ線写真撮影は，実験開始後4カ月目迄行つたが，組織標本は作製しなかつた．写真の撮影は石英粉塵吸入開始直前の条件は32kVpで，吸入実験の継続中は同じ条件で撮影した．撮影時の注意は，肺野を成可く広く見得る様に且つ肺臓内空気含有量を一定にする目的で家兎の鼻腔を閉塞して撮影した．写真変化の推移の比較は石英粉塵吸入開始直前の写真を対照とし，石英粉塵吸入開始後1カ月目毎のものと比較対照を行い，且つ比較部位は両側中肺野及び下肺野で行つた．

**胸部レ線寫眞所見**

石英粉塵開始後1カ月目，2カ月目，3カ月目には変化は認められなかつたが，4カ月目では両側下肺野に軽度の肺紋理増強が認められた．

No. 7（実験家兎）

実験動物は健康な雄の家兎で石英粉塵吸入開始直前の体重は2,250gで，石英粉塵吸入開始後3カ月目は，2,740g屠殺直前の162日目は2,800gであつた．石英粉塵の吸入回数は112回で，レ線照射は対照の目的で行わなかつた．胸部レ線写真の撮影は，石英粉塵吸入直前に撮影せる写真を対照とし，以後石英粉塵吸入開始後1カ月目毎に撮影し，屠殺直前迄行い吸入前の対照写真と1カ月目毎の各々の写真とを比較検討し変化の推移を観察した．写真撮影の条件は，石英粉塵吸入直前のものは電圧32kVpで，粉塵吸入開始後1カ月目より3カ月目迄は同じ条件で撮影され，4カ月目頃より稍ゝ電圧を上昇せしめないと濃度の不足を来す様になつたので屠殺直前の162日目では34kVpで撮影した．撮影時の注意として，成可く肺野を広く見得る様に，且つ肺臓内空気含有量を一定にする目的から家兎の鼻腔を閉塞して撮影した．写真濃度は出来る丈最初の写真に一致させる様努めた．胸部レ線写真による変化の推移を比較検討するのに，石英粉塵吸入直前の写真を対照とし，以後粉塵吸入後1カ月目毎に屠殺直前迄撮影した写真の各々について行い，且つ比較部位は両側中下肺野で行つた．

No. 6．石英粉塵吸入直前

No. 6．石英粉塵吸入後4カ月目

**胸部レ線寫眞所見**

石英粉塵吸入開始後，1カ月目，2カ月目では変化はなく，3カ月目では両側下肺野に薄い均等な境界の明瞭でない小さな斑点状の陰影が認められた．4カ月目，5カ月目は3カ月目に比較して，殆んど変化の相違は見られなかつたが，屠殺直前の162日目では両側下肺野に肺紋理の増強を認めた．

**組織標本所見**

肉眼的変化は認められなかつた．鏡検により血管及び気管枝の周囲に小円形細胞の浸潤が見られ，血管内，中膜の肥厚が所により認められた．気管枝上皮の肥厚も同時に認められた．間質組織は軽度に肥厚し，血管の充血状態が広範囲に認められた．

No. 8（実験動物）

実験動物は健康な雄の家兎で石英粉塵吸入開始直前の体重は2,250gで，石英粉塵吸入開始後5カ月目では1,680g，162日目の屠殺直前では1,730gであつた．レ線照射は対照の目的で行わず，動物の衰弱が目立つたので石英粉塵の吸入回数も81回で中止した．胸部レ線写真の撮影は石英粉塵吸入直前の写真を対照とし，以後石英粉塵吸入開始後，1カ月目毎に撮影したものと比較検討し変化の推移を観察した．石英粉塵吸入開始直前の電圧は32kVpで，以後石英粉塵吸入後，1カ月目，2カ月目は同じ条件で撮影し，3カ月目頃

No. 7．石英粉塵吸入直前

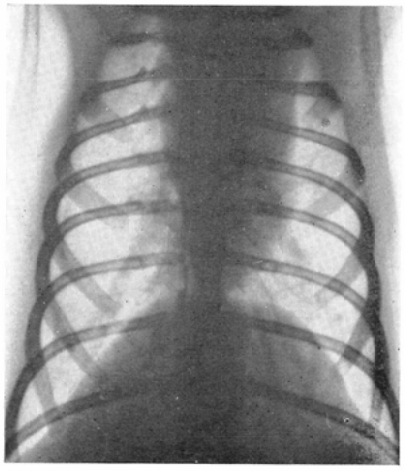

No. 7．石英粉塵吸入後3ヵ月目

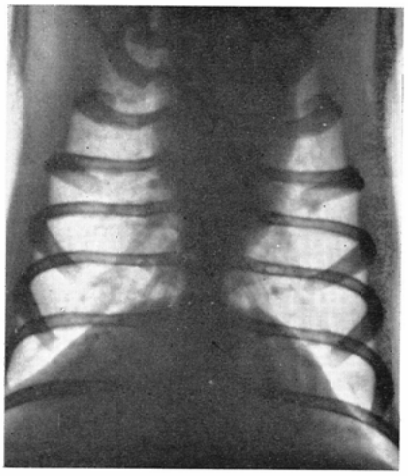

No. 7．石英粉塵吸入後 162日目

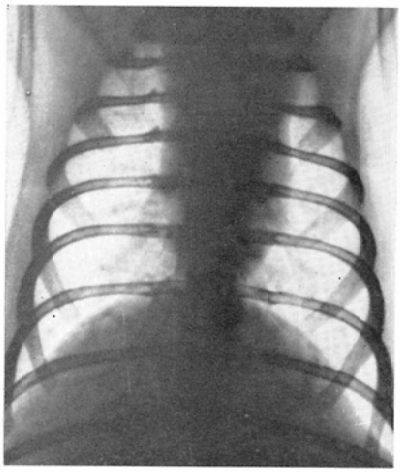

No. 7．石英粉塵吸入後 162日目

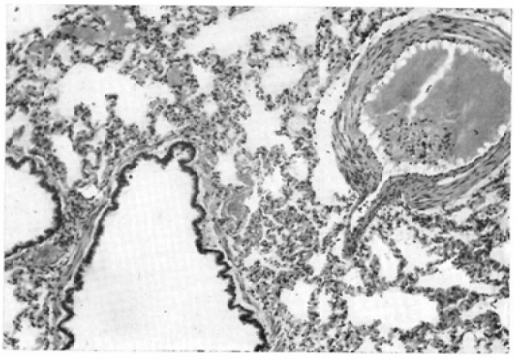

顕微鏡拡大10×10

より電圧を稍ゝ上昇せしめ屠殺直前の 162日目では34kVp で撮影した処，写真濃度は稍ゝ濃かつた．写真撮影時の注意として，出来る丈肺野を広く見得る様に，且つ肺臓内空気含有量を一定にする目的で，撮影に際しては家兎の鼻腔を閉塞して撮影した．胸部レ線写真所見の比較は，石英粉塵吸入直前のものを対照とし，以後石英粉塵吸入後1カ月目毎に撮影せるものと比較検討し変化の推移を観察した．比較せる部位は両側の中肺野及び下肺野で行つた．写真は石英粉塵吸入後3カ月目以後のものは写真濃度が稍ゝ濃かつたが比較には差支えない程度であつた．

**胸部レ線寫眞所見**

写真上に於ける変化の差異は屠殺直前迄認められなかつた．

**組織標本所見**

肉眼的変化は認められなかつた．血管及び気管枝周囲には所々小円形細胞の浸潤が軽度に認められ，血管内中膜の肥厚及び気管枝上皮の肥厚も軽度に認められた．間質組織には円形細胞の増殖が軽度に見られ，肺胞は無気肺の状態も所々軽度に認められた．所により充血状態が見られた．

No. 9（実験動物）

実験動物は健康な家兎で石英粉塵吸入開始直前は体重 2,000 g で，3カ月目の体重は 1,950 g で，生存日数85日目に屠殺し石英粉塵吸入回数75

No. 8．石英粉塵吸入直前

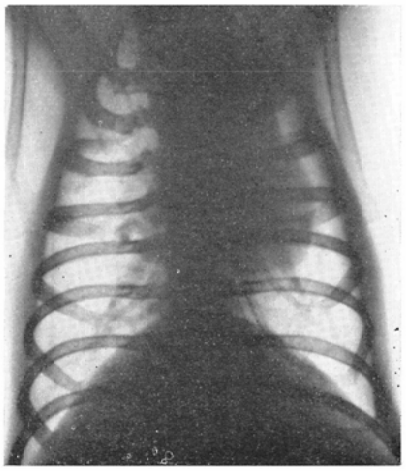

No. 8．石英粉塵吸入後3ヵ月目

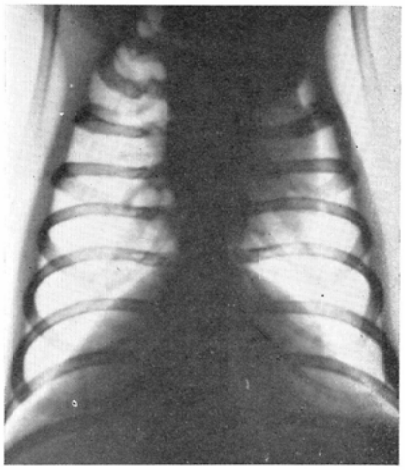

No. 8．石英粉塵吸入 162日目

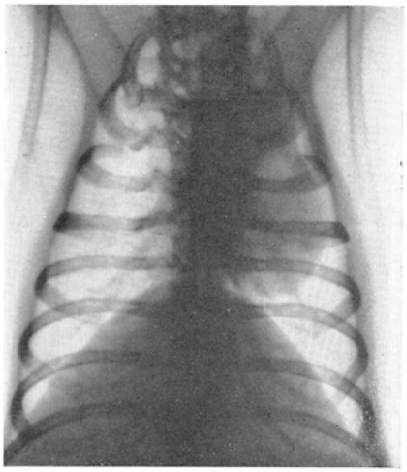

No. 8．石英粉塵吸入後 162日目

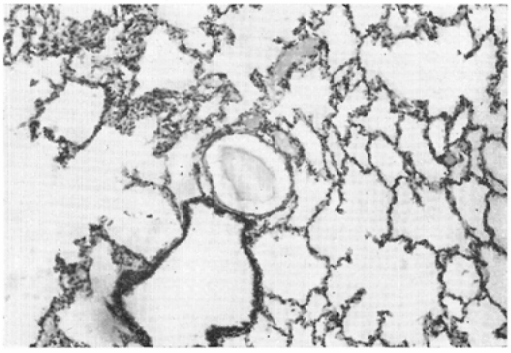

顕微鏡拡大10×10

No. 9．石英粉塵吸入直前

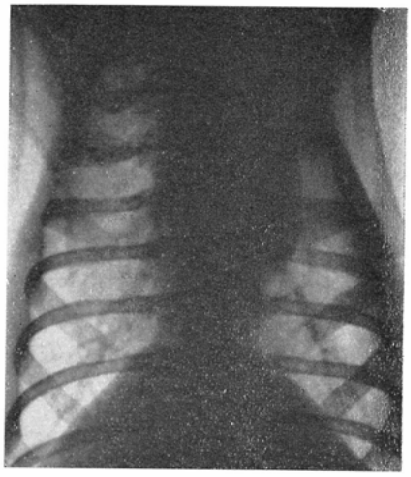

No. 9．石英粉塵吸入後3ヵ月目

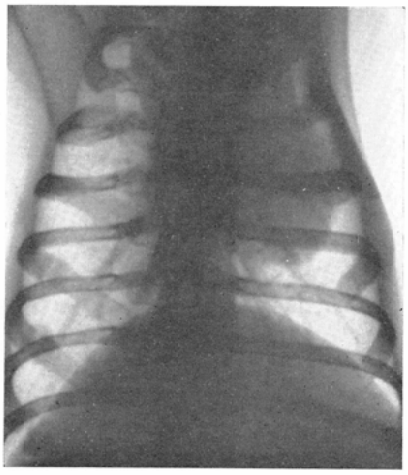

No　9．石英粉塵吸入後組織標本3ヵ月目

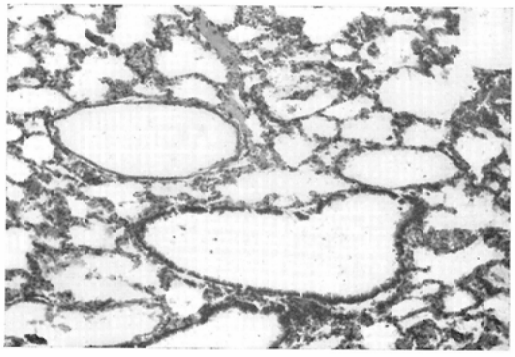

顕微鏡拡大10×10

回で実験中は健康に経過した．レ線照射は対照の目的で行わなかつた．胸部レ線写真の撮影は石英粉塵吸入開始直前のものを対照とし，以後石英粉塵吸入開始後1カ月目，2カ月目及び屠殺直前の3カ月目迄撮影を行い対照写真と比較検討し変化の推移を観察した．撮影に際して成可く肺野を広く見得る様に，且つ肺臓内空気の含有量を一定にする目的で，家兎の鼻腔を閉塞して撮影した．写真の比較部位は両側の中肺野及び下肺野で行い，撮影条件は石英粉塵吸入開始直前のものは32kVpで，屠殺直前迄同じ条件で撮影した．

**胸部レ線寫眞所見**

胸部レ線写真に於ける変化の推移を比較検討したが石英粉塵吸入開始後，屠殺直前迄変化は認められなかつた．

**組織標本所見**

肉眼的変化は認められなかつた．鏡検により血管及び気管枝周囲に軽度の小円形細胞の浸潤が認められた．間質組織の肥厚は軽度に認められたが，円形細胞の浸潤は認められなかつた．

## 総括並びに考按

以上の実験成績を総括すると石英粉塵吸入開始後，1カ月間位は食慾稍々低下し，且つ軽い下痢を伴つたものもあつたが，実験を継続出来ない程度でなく，絶食及び乾燥食を与えることにより速に治療した．2カ月目よりは順調に経過したが，No. 6は衰弱のため127日目に死亡し，他は全部屠殺時迄健康であつた．体重の増減を見るとNo. 8が520g減少した以外，他は殆んど著明な変化は見なかつた．胸部レ線写真の撮影時に，実験動物の鼻腔を閉塞した理由は，肺臓内空気含有量を一定に保ち，且つ肺野を出来る丈広く見得る様にとの目的から行われたものである．同時に家兎（実験動物）を成可く驚かさない様に取扱つた結果，心悸亢進を最小限度に防止出来たと考える．胸部レ線写真は石英粉塵吸入実験開始前に撮影したものを対照とし，粉塵吸入実験開始以後は，1カ月毎に継続して撮影せる写真と比較検討を行つたが，実験開始後1カ月目，2カ月目ではいづれも写真上に於ける胸部変化は認められず，且つ撮影

電圧は32kVpで，吸入実験開始前の条件と変りなかつたが，3カ月目より軽度ではあるが実験動物の殆んど大部分は肺紋理の増強を認める様になり，電圧も稍ゝ上昇せしめないと濃度の不足を来すようになつた．162日目即ち屠殺直前になると電圧を上昇せしめ34kVpで撮影すると適正な濃度が得られ，且つ写真上に於ける変化も明瞭となり，即ち肺紋理の増強と共に，中には点状陰影の見られるものもあつた．写真所見に於ける肺紋理の増強せる像は，組織所見の血管及び気管枝の変化に一致するものと考える．然し粉塵吸入開始前に既に，周囲の明瞭でない小さな点状陰影や，肺紋理の増強していると思われる陰影が認められることもあるが，実験の進行に伴つて撮影した写真を順次に比較観察することにより変化の差異を認めることが出来ると考える．石英粉塵吸入後胸部にレ線を照射せるものと，その対照例との写真上の変化の差異は認められなかつた．

組織学的変化について，3カ月目の所見では石英粉塵吸入後胸部にレ線照射を行つた例と，その対照例ではいづれの例も，血管周囲及び気管枝周囲に軽度の円形細胞浸潤と，肥厚が見られる程度で両者の間に変化の差異を認めなかつた．

162日目の組織所見では，石英粉塵吸入胸部レ線照射を行つた例は，その対照例に比較して，障害程度の差異が強く認められた．即ち血管内中膜の肥厚と，その周囲組織に円形細胞及び食細胞の浸潤，増殖があり，気管枝粘膜の肥厚及びその周囲組織に円形細胞の浸潤を認め，間質組織にも同様な所見が見られた．又部分的には無気肺，充血の状態が見られた．此の様な所見は珪肺初期の像に一致すると解せられ，若し途中で動物を屠殺せずして，実験を継続するならば，将来定型的珪肺結節を形成するものと予想される．此の実験結果では渡辺の述べる如く，短期間に然も定型的珪肺結節が形成されなかつたが，Gardner, Comming (1933), Giese (1932), Sigmund (1935), 赤崎，佐藤の述べる如く実験動物の種類又は個体差により異るのかも知れない．即ち珪肺症変化を起し易いものと起し難いものがあるのかも知れない．

又一方吸入実験は実際問題として種々の困難を伴い，Gardner (1938) の云う如く必ずしも常に同一の実験結果を得るとは限らないと想う．然しいづれにせよレ線照射を行つた例に障害の程度を強く認めたことは，free Silica と云う異物に対して肺臓が反応を起している時に丁度レ線が何等かの作用をして珪症性変化を促進せしめたものと考える．其処でレ線照射によつて起る肺臓の反応に関する報告を見ると，Harold Henzi (1956) は9例の癌患者（食道癌4，ホヂキン氏病1，乳癌2，気管枝癌1，扁平上皮癌1）にレ線深部治療を行つた際に起る肺臓の変化を死後解剖及び動物実験で次の如く述べている．即ち毛細血管壁及び気管枝上皮の肥厚と，肺胞壁には大食細胞の増殖を来し，膠原繊維が出来て，繊維化の傾向を示す．又 Warren (1942) 動物実験でレ線照射に対する肺臓の初期変化は，上皮細胞の増殖，肺胞壁弾性繊維の変化を来せる後，硝子様変性を来す．Mallory (1948) は肺臓にレ線照射をすると繊維化を起すと述べている．又 Desjardins (1926) は放射線照射により肺肋膜の反応を肋膜肺炎症と総称している．Groover, christie, merritt (1922) も同様にレ線照射により肺臓に繊維化を起すと述べている．芹沢，田口は動物実験の結果，炎症巣に対しレ線の弱照射を行い，炎症巣の早期治癒と共に局所に於ける繊維細胞の増殖を認めている．即ち現在迄のレ線照射による，肺繊維化に関する報告を綜合すると，その殆んど大部分は相当大量のレ線照射を行い，且つ健康な肺と思われるものに照射した結果，肺の繊維化が形成されている．然し渡辺の場合は小量のレ線照射により肺の珪症性変化を促進せしめた事実を認めている．著者も同様，少量のレ線照射により，実験動物を家兎に代用しても珪症性変化を促進せしめたと考えられる実験結果を得た．

## 結　論

(1) 胸部レ線写真の撮影は石英粉塵吸入直前の電圧32kVpで，粉塵吸入後3カ月目頃より漸時電圧を上昇せしめ，162日目では34kVpで撮影した．

(2) 肺紋理の所見は石英粉塵吸入に加えて，レ線照射を行つた例と，その対照例のいづれも実験開始後，3カ月目頃より軽度に増強し始じめ，62日目では明瞭に認められる様になつた．

(3) 石英粉塵吸入と共に胸部レ線照射を行つた例と，その対照例との写真上に於ける変化の差異は，吸入開始より屠殺迄認める変化の差異は，吸入開始より屠殺迄認めることが出来なかつた．

(4) 組織標本所見では石英粉塵吸入と共に胸部レ線照射を行つた例は，その対照例に比較して，血管壁，気管枝上皮，間質組織の肥厚，円形細胞，食細胞の浸潤，増殖が強く認められた．

(5) 定型的珪肺結節は，石英粉塵吸入と共にレ線胸部照射例と，その対照例のいづれにも認められなかつた．

## 文　献

1) Kozo Watanabe: The Tohoku. Journal of Experimental Medicine. Vol. 63, No. 2, 1955. — 2) 竹内住人：北越医学会雑誌，59巻，5号，306頁，昭19. — 3) 赤崎兼義：珪肺，63頁. — 4) 赤崎兼義：日本臨床，昭24，7巻，222，294頁. — 5) 赤崎兼義：日新医学，昭18，930頁. —6) 佐藤有一：新潟医学会雑誌，68巻，3号，(別刷) 昭29. — 7) 宮地韶太郎：日医放誌，昭28, 12号, 10号, 38頁. — 8) 岡治道：珪肺，103頁. — 9) 野崎秀英：第11回日医放宿題報告要旨，1952，P20. — 10) 野崎秀英：労働科学，28巻，5号，昭27. — 11) 野崎秀英：労働科学，26巻，5号，208頁，昭25. — 12) 野崎秀英：労働科学, 27巻，4号，169頁，昭26. — 13) 野崎秀英，斎藤謙，佐藤一郎：日医放誌，昭22，6巻，2.3号. — 14) 野崎秀英：東京医事新誌，67巻. — 15) 労働省労働衛生課編：珪肺のX線図譜. — 16) 瀬戸山宏邦：新潟医会誌，昭27年，66巻，767頁. — 17) 野方誠一郎：日病会誌，(地方会号) 昭26年，40巻，76頁. — 18) 佐野辰雄：産業医学第4集，2.3巻，27頁，昭24. — 19) 佐野辰雄：労働科学，26巻，11号，昭25. — 20) 坂部弘之：医学のあゆみ，14巻4号，219頁，昭27. — 22) 佐野辰雄：労働科学，10巻7号，別冊. — 23) 楢林和之：日医放誌，6巻 2,3号，1頁，昭22. — 24) 石川知福：産業医学叢書，第2冊，1，昭13. — 25) 梶田昭：科学史研究，15巻，13号. — 26) 勝木新次：労働科学，30巻8号，昭29. —27) Record of proceedings, 111 International conference of Experts on pneumoconiosis, Sydney International lobour office Genera 1953. — 28) R.H. Snart: Indust. Med. Vol 21 nov, 1952. — 29) Brunfiel, D.M and Gardner, L.W.: Am. Review of Tuberculosis, Vol. 36, No. 6, 1937. — 30) Pancoast, H.K, Pendergrass. E.P.: Am. J. of Roentgenology, Vol. 26 1931. — 31) Gardner, L. W.: Industr, Hyg, Vol. 14, 18, 1932. — 32) Gardner, L.W and Cummings, D.E.: Am. J. Path, Vol. 9, 751. 1933. — 33) Gardner, L.W.: Am. J. Prth, Vol, 13, 13, 1937. — 34) Gie, W.E and Kettele. E, H: Brit J. Exper. Path, Vol. 3, 241, 1922. — 35) Kettele, E.H.: J. Path a. Bact, Vol. 35, 1932. — 36) H.F. Harding, L.A. Growt, T.A. Lloyd, Davies: Brit. J. Indust Med, 1947, oct 223. — 37) E.S. King, S.S. Ray, C.V. Harrison Brit. J. Indust, Med, Vol. 17, 37, 1950. — 38) H.E. Harding, T.A. Lloyd Davies: Brit. J. Indust, Med, Vol. 9, 70, 1951. — 39) John, M. Cllernent: A.M.A. Archive of Indust. Hyg and Occup, Med, Vol. 3, 599, 1951. — 40) Zorn-Worth: Atlas of the Pneu-Moconiosis. — 41) Giese, W.: Verh. dtsch. Ges inn Med, Vol. 48 107, 1936. — 42) Harold Heuzi: Strahlentherapie Bd. 100, 2, 275, 1956. — 43) Arthur, u. Desjardins: Am. J. of Roentgenology, Vol. 16. 444, 1926. — 44) Schields Warren: Arch of Pathology Vol. 34, 917, 1942. — 45) Mallory: Radiology, Vol. 51, 468, 1948. — 46) 芹沢佐：日医放誌，16巻，12号，37頁. — 47) 田口尚：日医放誌，15巻，7，8号，641，677頁，昭30. —48) J.A. Groover, M.D. A.C.Christie, M.D and E.A. Merritt, M.D.: Am. J. of Roentgenology. Vol. 10, 471, 1923. — 49) 吉村克俊：日本臨床結核，15巻，8号，585，昭31.

# Small X-ray Irradiations on Rabbit Lungs after Inhalation of Crystalline Free Silica Dust.

By

Yasunaga Matsuzawa

From the Department of Radiology, School of Medicine, Tohoku University, (Director: Prof. Y. Koga)

Previously, Watanabe has reported on the early appearance of silicotic symptoms in rats following inhalation of dust containing particles of free silicic acid and subsequent X-ray irradiation. Since scarcely any other report has appeared on such a quick production of silicosis, the auther was led to try a follow-up study on it following a method similar to that of Watanabe, using rabbits.

A pack of adult white rabbits were divided into two groups, the one used as control for observing the development of silicotic changes following inhalation of silica dust alone and the other for testing the effect of subsequent small doses of X-ray irradiation given repeatedly at stated intervals in expecting the silicosis, by periodical roentgenographic observations while living and by histological examination at the finish of the experiments. The dust for inhalation consisted of quartz powder containing 95.3% of free silicic acid in crystal particles of the size mostly below 4$\mu$. The inhalation was repeated for 61-112 times and the total X-ray irradiation amounted to 300 r per animal.

Experimental Results: In the animals of the group subjected to 83 days' experiment, no mentionable difference was found between those irradiated with X-ray and the control animals roentgenographically, macroscopically or histologically, but in the cases experimented and observed for 162 daps, I found that, for obtaining a roentgenogram of nearly equal basal density as at the onset of the experiment, we had to use a larger dosis of X-ray, even when the interior growth of the rabbit in body weight was not at all notable. For example, in photogrphing using a condenser, a current of 34 KV. was required against 32 KV used at the initial stage. On the roentgenograms, the am plification of striation in the lungs was particulary notable animals subjected to additional irradiation, but in the control group, such an incease in striation was not demonstrable.

No essetial histological difference was found between the two groups, all the animals suffering from infiltration by small round cells and aggregation of phagocytes outside the vascular and the bronchial walls, proliferation of round cells in and thickening of the stroma and stagnation and generally blood congestion and atelectasis in the alveolae. In the irradiated group, however, such changes were markedly more apparent. But within the said period of observation, no typical silicotic nodes were yet found developed.

From the above finding, the present author has been led to conclude that though the results did not reach the stage of typical changes, since the above cited symptoms are generally accepted as prodromic to them, X-ray irradiation acts in expecting the development of silcotci changes.