The University of Osaka
Institutional Knowledge Archive

Title	動注CTで見た肝腫瘤
Author(s)	田村, 正三
Citation	日本医学放射線学会雑誌. 1999, 59(9), p. 435-440
Version Type	VoR
URL	https://hdl.handle.net/11094/18557
rights	
Note	

The University of Osaka Institutional Knowledge Archive : OUKA

https://ir.library.osaka-u.ac.jp/

The University of Osaka

総　説

動注CTで見た肝腫瘤

田村　正三

宮崎医科大学放射線医学教室

CT Arteriography of Hepatic Tumors

Shozo Tamura

The liver has dual blood supply from the portal vein and hepatic artery. Computed tomographic findings of hepatic neoplasms are greatly influenced by hepatic blood flow, and abnormal portal and hepatic arterial blood flow needs to be examined separately by CT arteriography (CTA) and CT during arterial portography (CTAP). Both CTA and CTAP have advantages over conventional CT in that they can provide greater contrast enhancement of hepatic tumors by injecting contrast material directly into the hepatic or superior mesenteric arteries. The methods of CTA and CTAP are described. CTA and CTAP were useful in the detection of small hepatic lesions, evaluation of changes in hepatic parenchymal blood flow, and evaluation of portal flow in hepatocellular carcinoma, which contribute to the classification of HCC. In conclusion, CTA and CTAP were indispensable in selecting a therapeutic approach.

Research Code No. : *514.1*

Key words : *CTA, CTAP, Hepatic tumors, Hepatocellular carcinoma*

Received April 21, 1998

Department of Radiology, Miyazaki Medical College

本論文は第34回日本医学放射線学会秋季臨床大会(1998年10月)の教育講演：Common diseaseの画像診断(4．腹部CT)において，「動注CTで見た肝腫瘤」の演題で発表されたもので，日本医学放射線学会誌編集委員会より執筆依頼した．

はじめに

肝疾患の診断においては，CT検査は超音波検査と並んで最も重要な検査である．このため，単純および静注造影CTによる肝疾患の診断に関しては既に論文，教科書などで論じ尽くされている観がある．一方，CTAおよびCTAPを組み合わせた動注CTは肝疾患の診断において静注造影CTとは異なった役割を果たしており，このところ，その重要性は増加している．ここでは動注CTに関する概説を試みた．

肝腫瘍の造影CTによる診断は，肝血流動態の影響を強く受ける．肝の栄養血管には肝動脈と門脈の2系統があり，それらが類洞で合流して肝静脈に流出する点が他の臓器と異なる肝血流の特徴である[1]．これにより，肝血流においては基本的に一方の血流低下はすぐさま他方からの血流増加により補われる構造になっていて，通常の静注による造影CTでは血行動態の異常が分かりにくい．また，肝細胞癌は大多数硬変肝に発生するが，肝硬変が進むにつれて門脈血流の低下や肝動脈－門脈短絡の増加など肝血流にも異常が生じてくる．さらに，肝に発生した腫瘍によっても血行動態は影響を受ける(栄養動脈，短絡，圧排)[1),2)]．これらの肝血流動態の変化は，現状では動注CTによって最も客観的に評価できる．

また，動注CTにおいては，経カテーテル的に直接動脈内に高濃度の造影剤の投与が可能である．腫瘍内の造影の有無もはっきりとしており，造影パターンからある程度組織，分化度の推定も可能である．ここでは肝細胞癌および日常よく遭遇する肝の腫瘤性疾患をとりあげ，それらの動注CT検査，特に造影パターンの特徴，血行動態異常による修飾などにつき，われわれの経験を述べる．

動注CTの方法

われわれは超音波検査やCT検査などで肝腫瘍が疑われた患者について全例に，血管造影検査に先立って動注CTを行っている．その方法について述べる．まず両側の大腿動脈からそれぞれ5Fの動脈カテーテルを挿入し上腸間膜動脈および固有肝動脈内に留置し，CT室に移動して以下のように動注CT検査を行っている．使用したCTは東芝製TCT X-vigorである．

肝動脈CT(以下CTA)は300mgI/mlの2.5倍希釈した造影剤

を0.5～2.0ml/sec, total 15～60mlを自動注入機にて注入し，造影早期像と後期像の2シリーズの撮影を行う．造影早期像は注入開始から7秒後に頭尾方向に撮像開始する．後期像は早期像から20秒後に尾頭方向に撮像する．門脈CT(以下CTAP)はCTAと同様に希釈した造影剤を3.0～4.0ml/sec, total 100～140ml上腸間膜動脈内に自動注入機にて注入し20～25秒のdelayをおいて，肝を尾頭方向に撮像する．読影は通常の造影CTに準じるが，動注CTと通常の造影CTとの見かけの類似性に惑わされないように動注CTの上記の特殊性に注意し，CTAおよびCTAPを対比しながら行わねばならない．

動注CTの意義

単純および静注造影CTの役割が多分に拾い上げ診断的であるのに反し，動注CTの役割は精密検査的である．動注CTは単純CTおよび静注造影CTよりもより侵襲的であるので適応のたて方は十分に慎重であらねばならない．しかし得られる情報は治療法の選択に決定的であることが多く，現状では肝細胞癌の診断および治療方針の決定に欠かせない検査と考えている．

動注CTの特徴は二点ある．第一は静注造影CTよりはるかに高濃度の造影剤を用いて造影を行うことができる点である．肝細胞癌の造影CTについて静注と動注CTの造影能の違いをみる．肘静脈にボーラスに造影剤を注入した場合，肝内では先ず肝細胞癌が造影され，次いで一部肝動脈から大部分門脈経由で造影される肝実質が造影されてくる．両者の濃度差をコントラストといい，コントラストの時間的変化で肝細胞癌の存在・性状診断を行っている．この場合のコントラストは最大10HU程度である．

一方CTAにおいては肝細胞癌は全て肝動脈栄養であるので強く造影されるのに対し，肝実質は肝動脈のみの造影では濃度が上がらないので，両者のコントラストは大きい．肝細胞癌の濃度上昇は，固有肝動脈内に注入する造影剤の濃度にもよるが160～180HUにのぼり，一方肝実質の造影は40HU位にとどまるのでコントラストは120～140HUにおよぶ．CTAPでは病変部は腫瘍部は造影されず肝実質の造影は80～100HU位なので，これも静注造影CTよりはるかに高いコントラストが得られることになる[3]．

このように高いコントラストが得られることから，両者を組み合わせて非常に高い病変の存在診断が可能になる．また，静注CTでは僅かな濃度上昇しか得られない腫瘍でもCTAでははっきりした造影としてみられることもしばしばで濃染の有無の判定にきわめて有用である(Fig. 1)．

第二点は肝血流を肝動脈と門脈を別々に評価できることである．肝血流は肝動脈および門脈血流が相補的になっていて，門脈血流が低下すれば肝動脈系から血流が増加する．両者からの造影を受ける静注造影CTでは両者の異常の判定ができない．したがって，両者を別々に評価するには動注CTが必要である．これにより基本的に肝動脈と門脈が一度に造影される静注造影CTでは分からない肝内門脈血流の異常像や小病変の描出が可能になり，また腫瘍内の門脈血流の有無および動脈血流の多寡から肝細胞癌の分化度の推定や経カテーテル療法の適応について判定が可能になる[1),4)]．

動注CTによる腫瘍の造影パターン

1．肝細胞癌

古典的肝細胞癌ではCTAによって腫瘍は全体に強く濃染され，CTAPでは造影されている肝実質の中の欠損像を呈する[5)]．CTAでは肝細胞癌は均一な強い濃染を示す場合の他にモザイク構造を反映して腫瘍内の部分部分で異なった造影を示す場合がある．腫瘍栓がある場合には，CTAPでは閉塞部を頂点として楔形に欠損を示す．腫瘍による門脈の圧排によっても欠損は生じるが，その形は腫瘍栓の場合とは異なると言われている[1)]．いずれの場合も，欠損部はCTAで周囲よりも強く濃染される．A-P shuntを伴っていれば，CTAで腫瘍から突出する強い濃染とCTAPでその部分の欠損となってみえる．

肝硬変の高度の例では門脈血流が傷害されておりCTAPは実質の造影が不均一で，異常の判定に困ることが多い．特に，肝硬変を伴っていることの多い肝癌の娘病巣の検索など小病巣の検索ではCTAと併せて評価する必要がある．

肝細胞癌は分化度によって腫瘍の血管床の広さに差があり，それが造影の程度の差に反映される．高分化の肝細胞癌はCTAで造影が弱い．また，低あるいは未分化肝細胞癌も血管床の減少からCTA上でもあまり造影されないものがある(Fig. 2)．造影の程度による分化度の評価も，CTAである程度可能と考えられる[4)]．

2．転移性肝癌

消化管からの転移を検査することが多い．肝硬変がなければCTAPで病変の存在診断は高い正診率が期待でき，CTAは必ずしも必要ないかのごとくである．しかし，CTAで造影してみると種々の腫瘍によって造影パターンは様々である(Fig. 3, 4)．これは腫瘍組織の状態を反映した造影パターンを示していると考えられるので，組織診断を推定する材料になりそうである．たとえば，大腸癌の肝転移の中には中心部に線維性壊死組織が豊富なものもあり，このようなものでは，造影CT早期相では周辺部が，後期相では中心部が濃染する(遅延性濃染)[6)-8)]．CTAでは特にこのような所見が明らかに現れる．腎細胞癌，甲状腺癌，カルチノイド(Fig. 1)などの血流に富む転移病巣では肝細胞癌との鑑別が問題になることもある．このような場合でも腫瘍内部の壊死，線維化，石灰化などを反映するCT所見から診断が可能になる場合がある．

3．胆管細胞癌

胆管細胞癌は一般に充実性の硬い腫瘤を形成しグリソン鞘に沿って進展し，瀰漫性の浸潤や肝内転移を来す．組織学的には腫瘍内部には線維性間質成分が豊富である[8),9)]．乏血性腫瘍でCTAでも造影は弱い．しかし，腫瘍内部の豊富な線維性間質成分を反映して遅延性濃染が認められる[10)]．動注CTでは静注CTよりもこれらの特徴ある造影パターンはより明瞭にみとめられる．しかし，乳頭状腺癌で細胞成分が豊富で間質成分の乏しいものでは，腫瘍濃染を示すものもある．

腫瘍浸潤によって肝内胆管が閉塞し局所的な胆管拡張を

Fig. 1　Metastatic carcinoid tumor.
A: plain CT, B: Contrast enhanced CT early phase, C: Contrast enhanced CT delayed phase, D: CTAP, E: CTA early phase, F: CTA delayed phase.
The ring-like enhancement of the tumor margin and enhancement of the center of the tumor were more prominent in the delayed phase of CTA than in regular contrast enhanced CT.

示すことも多く，診断の助けになる．腫瘍浸潤によって門脈枝のEncasementが起こればCTAPでその領域が欠損，CTAで強く濃染されるようになり，腫瘍による血流動態の変化をみることができる．ただし現状では，胆管細胞癌の診断から治療に動注CTの役割は定まっていない．

4．嚢胞線腫・嚢胞線癌・単純嚢胞

多胞性の嚢胞性病変で嚢胞壁の一部に充実性の腫瘍部分がみとめられる．充実性の腫瘍部分の有無などより単純嚢胞と区別をする[11]．しかし充実性部分が小さいと判定は困難である．充実性部分は濃染するので，CTAではより明瞭に判定できる．嚢胞線腫あるいは嚢胞線癌が疑われる際には有用な情報が得られると思われる．

5．A-P shunt

肝細胞癌の動注CT診断において小A-P shuntは小肝癌の診断に最も頻繁に鑑別を要する病変である．この鑑別にはCTA後期相が有用である．真の腫瘤が存在する場合にはCTA後期相において，必ず腫瘤周囲にring状の濃染ができる．A-P shuntではこれがみられないことにより鑑別する．

肝動脈と門脈を分けて造影する利点

1．肝実質の病変

肝実質は肝動脈門脈の双方から血流を受け，正常では門脈血流優位でCTAPで均一な濃染が得られる．肝硬変では肝

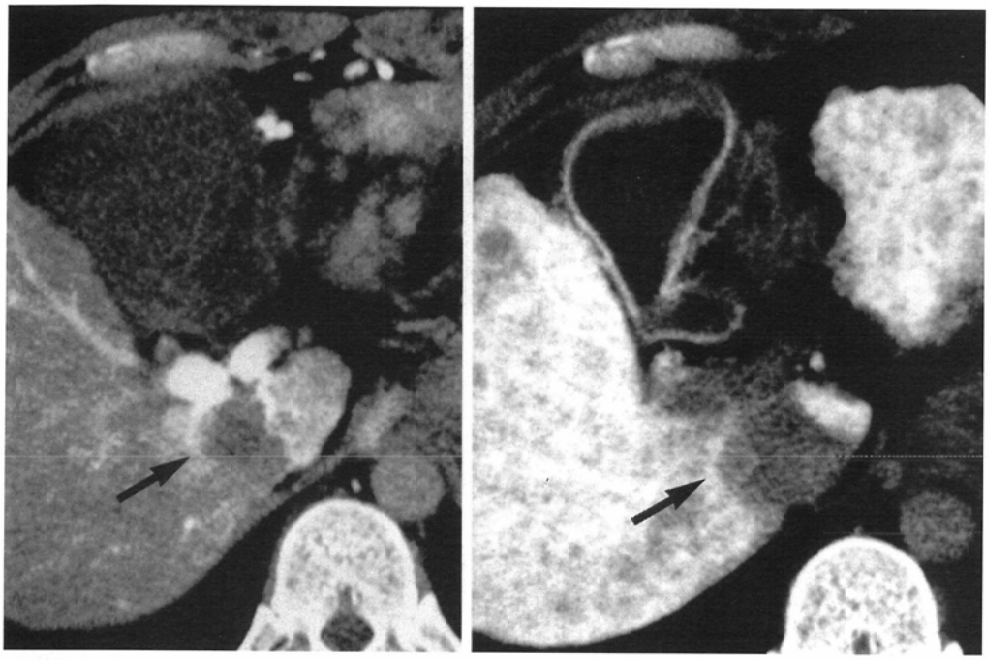

A B

Fig. 2 Clinically diagnosed undifferentiated hepatocellular carcinoma.
A: CTAP, B: CTA.
The small mass lesion adjacent to the IVC shows no contrast enhancement with CTA or CTAP (arrow).

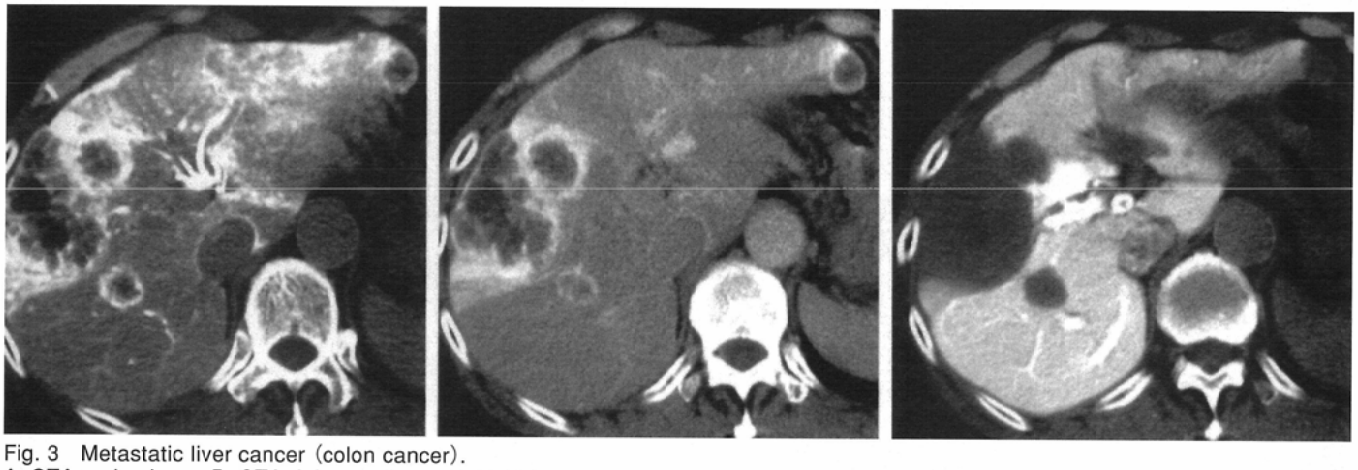

Fig. 3 Metastatic liver cancer (colon cancer).
A: CTA early phase, B: CTA delayed phase, C: CTAP.
Typical metastatic liver cancer nodules are seen in the right lobe and tip of the lateral segment. Ring-like enhancement with central lucency is the typical pattern of metastatic liver cancer. The unenhanced zone of the mass lesion on CTAP, probably a result of compression of the portal branches, was very well enhanced on CTA.

A B C

細胞壊死や変成によって瀰漫性に非可逆性の線維化と再生結節の形成が起こる．再生結節には大結節のものと小結節のものがあり，大きいものでは肝腫瘍と鑑別が困難なものがある[12),13)]．このような場合でも動注CTではCTAPで結節内の門脈血流の有無とCTAで腫瘍の濃染をみることによって肝癌の有無の判定ができる．

また，肝硬変が進行すると全肝の門脈血流が低下し，必ずしも門脈の閉塞はなくても動脈塞栓術は危険と判断される．高度肝硬変例では塞栓術前にCTAPを行い，全肝および担癌区域の門脈血流の状態を確認しておく必要がある．

2．肝細胞癌の診断

肝細胞癌の発生段階において，腺腫様過形成から早期肝癌さらに古典的肝癌へと進んで行く過程で，栄養血管が門脈から肝動脈に変化する．動注CTでは肝動脈と門脈を別々に造影して，腫瘍の濃染がどの血管の造影で得られるかをみて栄養血管を同定する(Fig. 5)．これにより，個々の肝腫瘤が肝細胞癌の発生段階のどの部分に一致するのか推定できる．この情報は治療法の選択にも大きく影響を与える．肝腫瘤の中に肝動脈で濃染する肝癌の部分があっても，門脈血流の部分があれば塞栓術，動注療法など経カテーテル療法だけでは治療法として不十分である．PEIあるいは切除などの治療法を選択あるいは併用せざるを得ない．

さらに，動注CTは娘病巣の有無，腫瘍栓による門脈閉塞の有無と範囲などについて最も正確な情報が得られる．われわれは肝細胞癌の治療前には動注CTを行うことは必須と考えており，得られた情報によって，それぞれの肝癌結節別に経カテーテル療法，PEIあるいは切除などの治療法を選択することとしている．

3．側副血行路の有無

S7など横隔膜に接する部位の肝細胞癌では肝動脈からの

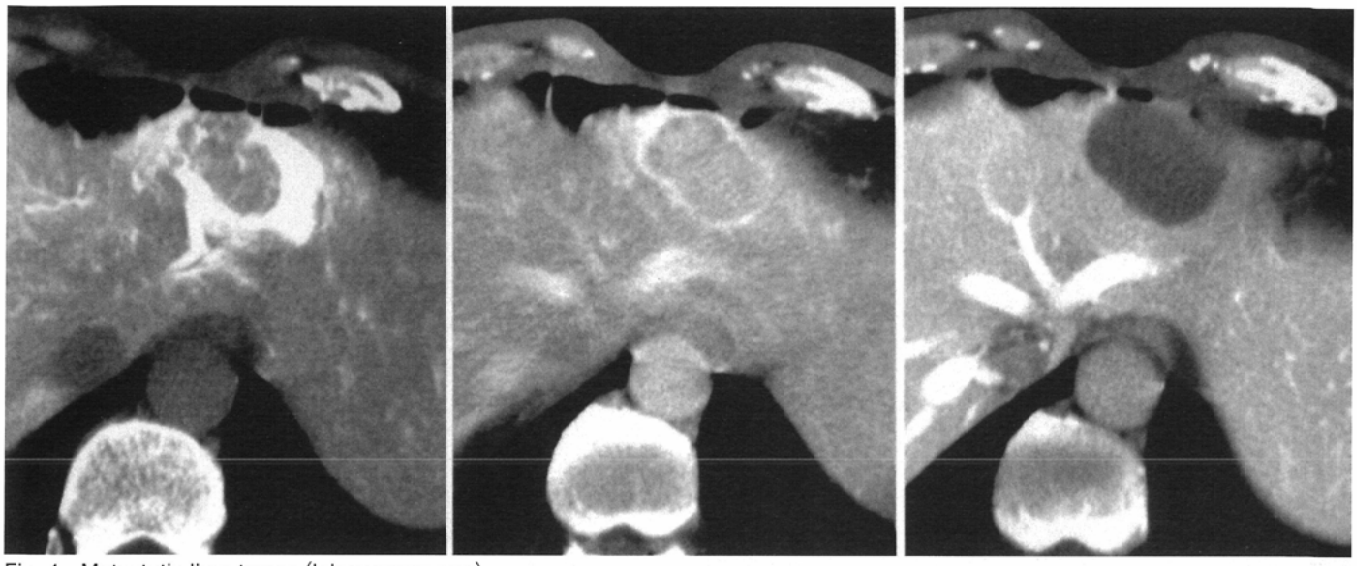

Fig. 4　Metastatic liver tumor (leiomyosarcoma).
A: CTA early phase, B: CTA delayed phase, C: CTAP.
Enhancement of the tumor was more prominent on the delayed phase of CTA. The pattern of enhancement was different from that of metastatic cancer.

A　B　C

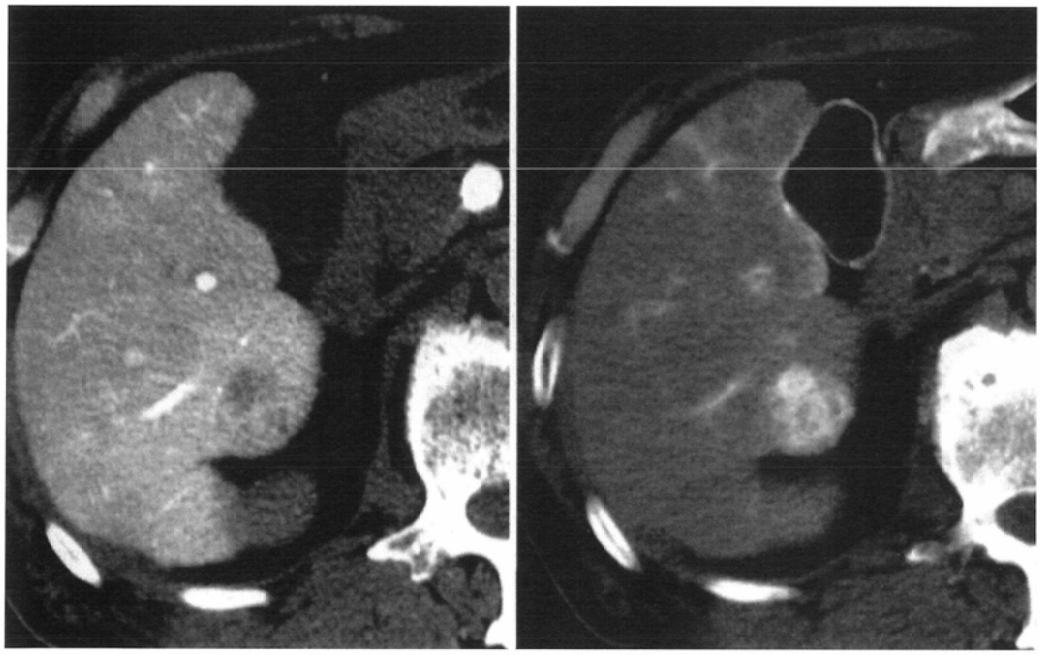

A　B

Fig. 5　Hepatocellular carcinoma with portal flow.
A: CTAP, B: CTA early phase.
CTAP revealed defects (moderately differentiated HCC) in a generally enhanced tumor mass (well differentiated HCC). The portions of the defect on CTAP were well enhanced on CTA.

化学塞栓術後に下横隔膜動脈など肝動脈以外の動脈枝により腫瘍の一部あるいは全部が栄養されることがある．これは，塞栓術により肝動脈閉塞が起こると，直ちに横隔膜に分布する動脈から肝内へ側副血行路が形成されることによる．関係する動脈は左右の下横隔膜動脈が最も多く，その他に肋間動脈，左右の内胸動脈がある[14),15)]．また，肝下面の肝癌では腎被膜動脈から側副血行路が開けることもある．この状態では肝動脈からの化学塞栓術だけでは不十分なので，治療に当たっては肝動脈以外の分枝の関与の有無，程度の評価が必要である．肝腫瘍が，こうした管外からの側副血行路により栄養されているかどうかの診断は，前後の重なりがあるためDSAでは必ずしも容易でない．しかし，CTAでは肝外からの血流があれば腫瘍の一部または全部が造影されないことにより，簡単に診断できる(Fig. 6)．この場合にもCTAおよびCTAPを組み合わせることにより，最も正確な診断が可能である．

おわりに

動注CTによる肝腫瘍の診断について概説した．動注CTは肝腫瘍の診断，とくに治療法の決定のために必須の検査である．また，今後CT装置と血管造影装置を組み合わせた，いわゆるIVR-CTの一層の普及に伴って，さらに施行しやすくなり適応も拡大していくことが予想される．

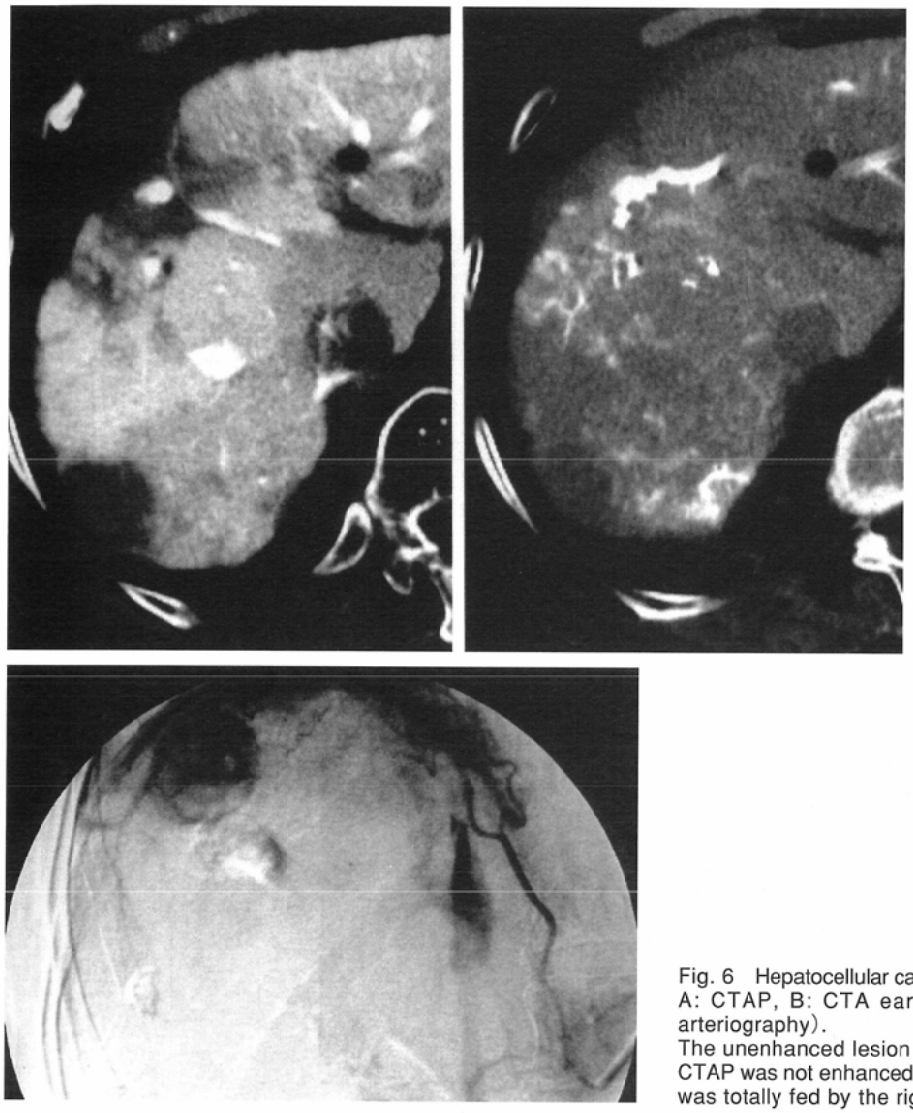

Fig. 6 Hepatocellular carcinoma (recurrence after chemoembolization). A: CTAP, B: CTA early phase, C: DSA (right inferior phrenic arteriography).
The unenhanced lesion (recurrent HCC) in the seventh segment on CTAP was not enhanced by CTA. Arteriography revealed that the HCC was totally fed by the right inferior phrenic artery.

文　献

1) Itai Y, Matsui O: Blood flow and liver imaging. Radiology 202: 306-314, 1997
2) Matsui O, Takashima T, Kadoya M, et al: Segmental staining on hepatic arteriography as a sign of intrahepatic portal vein obstruction. Radiology 152: 601-606, 1984
3) 東　和議，伊藤勝陽：肝疾患：CT．臨床画像　11(12)：10-21，1995
4) Matsui O, Kadoya M, Kameyama T, et al: Benign and malignant nodules in the cirrhotic livers: Distinction based on blood supply. Radiology 178: 493-497, 1991
5) Matsui O: Basic and clinical studies of dynamic sequential computed tomography during arterial portography in the diagnosis of hepatic cancers. Nippon Act Radiol 46: 335-339, 1986
6) Yoshikawa J, Matsui O, Kadoya M, et al: Delayed enhancement of fibrotic areas in hepatic masses: CT-pathologic correlation. J Comput Assist Tomogr 16: 206-211, 1992
7) 中　英男，奥平雅彦：転移性肝癌の画像診断と治療―転移性肝腫瘍の病理学的検討．腹部画像診断　12：405-416，1992
8) 川森康博，松井　修，角谷眞澄，他：肝悪性腫瘍の画像診断―画像所見と病理像の対比を中心に―．日獨医報　14(3)：78-89，1996
9) Sugihara S, Kojiro M: Pathology of cholangiocarcinoma. (In) Okuda K IK ed: Neoplasms of the liver. 1st ed. 143-158, 1987, Springer-Verlag, Tokyo
10) Takayasu K, Ikeya S, Mukai K, et al: CT of cholangiocarcinoma: Late contrast enhancement in six patients. Am J Roentgenol 154: 1203-1206, 1990
11) Korobkin M, Stephens DH, Lee JK, et al: Biliary cystadenoma and cystadenocarcinoma: CT and sonographic findings. Am J Roentgenol 153: 507-511, 1989
12) Popper H: Pathologic aspects of cirrhosis: A review. Am J Pathol 87: 228-264, 1977
13) 村上卓道，金　東石，津田　恭，他：瀰漫性肝疾患．日獨医報　14(3)：103-114，1996
14) Soo CS, Chung VP, Wallace S, et al: Treatment of hepatic neoplasm via extrahepatic collaterals. Radiology 147: 45-49, 1983
15) Takeuchi Y, Arai Y, Inaba Y, et al: Extrahepatic arterial supply to the liver: Observation with a unified CT and angiography system during temporary balloon occlusion of the proper hepatic artery. Radiology 209: 121-128, 1998