The University of Osaka
Institutional Knowledge Archive

Title	靱帯・半月板の評価を目的とした膝関節MRIにおいてT1強調画像は必要か?-short TE long TR 画像との比較-
Author(s)	遠藤, 英穂; 新津, 守; 和田, 光功 他
Citation	日本医学放射線学会雑誌. 2000, 60(13), p. 759-763
Version Type	VoR
URL	https://hdl.handle.net/11094/18564
rights	
Note	

The University of Osaka Institutional Knowledge Archive : OUKA

https://ir.library.osaka-u.ac.jp/

The University of Osaka

靱帯・半月板の評価を目的とした膝関節 MRIにおいてT1強調画像は必要か？
－short TE long TR 画像との比較－

遠藤　英穂[1),2)]　新津　守[3)]　和田　光功[1)]　塩谷　清司[1)]　板井　悠二[3)]

1)筑波メディカルセンター病院放射線科　2)北海道大学医学部放射線医学講座　3)筑波大学臨床医学系放射線医学

T1-weighted vs. Short-TE-long-TR Images: Usefulness for knee MR examinations of ligament and meniscal lesions

Hideho Endo[1),2)], Mamoru Niitsu[3)], Mitsuyoshi Wada[1)], Seiji Shiotani[1)], and Yuji Itai[3)]

The purpose of this study was to compare short-TE-long-TR images with T1-weighted images in knee MR examinations. Sagittal MR images of the knee were obtained in 31 patients with knee pain. T1-weighted images were obtained by the spin-echo technique (TR/TE = 350/15), and short-TE-long-TR images by fast spin-echo (TR/TE = 1300/15) with an echo-train length of 5. Contrast-to-noise-ratios (CNRs) of the anterior cruciate ligament and synovial space, meniscus and articular cartilage, and meniscal lesion and normal meniscus were compared between short-TE-long-TR images and T1-weighted images. On each of the three examinations, short-TE-long-TR images provided significantly higher CNRs than T1-weighted images. It was concluded that short-TE-long-TR images can be a useful alternative to T1-weighted images in evaluating the anterior cruciate ligament and meniscal lesions.

Research Code No.: *505.9*

Key words: *MR imaging, Knee, Short-TE-long-TR image, T1-weighted image*

Received Apr. 26, 2000; revision accepted Aug. 20, 2000

1) Department of Radiology, Tsukuba Medical Center Hospital
2) Department of Radiology, Hokkaido University School of Medicine
3) Department of Radiology, Institute of Clinical Medicine, University of Tsukuba

別刷請求先
〒060-8648　北海道札幌市北区北15条西７丁目
北海道大学医学部放射線医学講座
遠藤　英穂

はじめに

膝関節疾患に対するMRIの有用性は広く知られており[1)-6)]，靱帯や半月板損傷の評価に日常的に用いられている．しかし，その撮像プロトコールは施設間でさまざまである．また，日常検査では時間も制限されており，靱帯や半月板の評価に適切なシークエンスを選択しなければならない．われわれの施設で靱帯・半月板損傷が疑われる場合の撮像法として原則的に用いているのはプロトン密度強調画像に近似した画像，すなわちshort TE long TR画像の矢状断像と，T2*強調矢状断像および冠状断像，高速スピンエコー法によるT2強調横断像である．一方，矢状断像に関してはT2*強調画像またはT2強調画像とともにT1強調画像を撮像している施設も多い．膝関節MRIにおける short TE long TR 画像とT1強調画像の詳細な比較を行った報告はなく，本研究は靱帯・半月板の評価においてT2*強調矢状断像に追加する撮像法として，short TE long TR画像とT1強調画像のどちらが適当であるかを検討するものである．

対象と方法

1999年７月から10月に膝関節MRI検査において，T2*強調矢状断像に加えてshort TE long TR画像およびT1強調画像の両方を撮像した連続する31膝を対象とした．男性は21例，女性は10例で，平均年齢は30.6歳（11～68歳）である．

MRIは1.5T装置（Gyroscan ACS-II，Philips Medical systems，Netherland）で，膝専用コイル（extremity coil，Philips Medical systems，Netherland）を用いた．Short TE long TR矢状断像は高速スピンエコー法1300/15/4（TR/TE/excitations），エコートレイン数５で，T1強調矢状断像はスピンエコー法350/15/2で，T2*強調矢状断像はグラディエントエコー法535/15/2，フリップ角30°で撮像した．FOVは15×15 cm，マトリックスは255×512または307×512，スライス厚/スライスギャップは3.0mm/0.3mmで撮像した．スライス数は23枚で半月板内外側端を含めた膝関節腔全体をカバーした．撮像時間はshort TE long TR 画像で５分28秒，T1強調画像で５分47秒である．

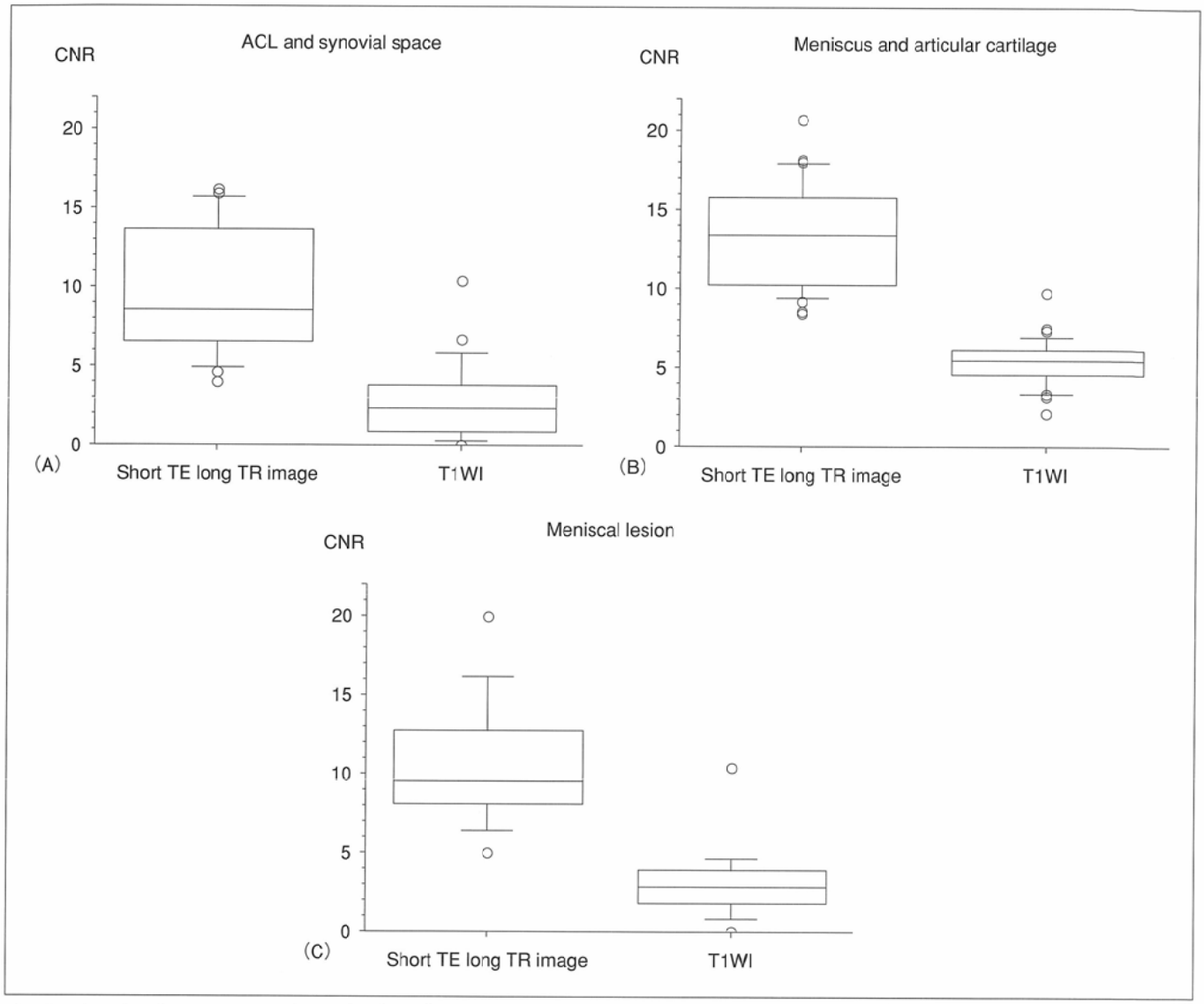

Fig. 1　Results of contrast-to-noise ratios (CNR) of anterior cruciate ligament and synovial space (A), meniscus and articular cartilage (B), and meniscal lesion (C). The center line represents the median, and the upper and lower margins of the box represent the 75th and 25th percentiles, respectively. CNR was larger in short-TE-long-TR images than in T1-weighted images (T1WI) in each of the three examinations.

MR装置のコンソール上にて関心領域（以下ROI）を3～6mm²程度の楕円形で設定し，以下の式からコントラストノイズ比（以下CNR）を算出した．

CNR＝信号強度の差/ノイズの標準偏差

測定したCNRは，1）前十字靱帯（以下ACL）とACL前方の滑膜腔，2）半月板とそれに接する関節軟骨，3）半月板の異常信号部と正常部分の3項目である．1）においてACL断裂がある症例またはACL再建術後の症例は除外した．2）において評価部位は原則的に外側半月板後角とし，同部位に半月板損傷がある場合や半月板術後の場合は内側半月板後角で代用した．3）はT2*強調画像で半月板に異常信号域を認める場合を対象とした．以上により検討症例数は1）で21例，2）で31例，3）で12例であった．ROIはMR装置のツール機能を用いて，short TE long TR 画像とT1強調画像で可能な限り同一に設定した．

統計学的検討はt検定を用いた．

結　果

ACLと滑膜腔のCNRはshort TE long TR画像でmean 8.54（3.97～16.20），T1強調画像でmean 3.10（0.06～10.46），半月板と関節軟骨ではshort TE long TR画像でmean 13.37（8.34～20.64），T1強調画像でmean 5.36（1.97～9.62），半月板の異常信号部ではshort TE long TR 画像で mean 9.68（4.95～20.01），T1強調画像で mean 2.95（0.23～5.08）であった（Fig. 1）．3項目ともshort TE long TR画像でのCNRの方がT1強調画像よりも有意に高値であった（いずれも$p < 0.001$）．ACLは全てのシークエンスで低信号を呈した．ACL前方の滑膜腔の信号強度はT1強調画像ではACLと同等かわずかに高信号であったが，short TE long TR画像ではACLより明らかに高信号であった（Fig. 2）．また，半月板内の異常信号域はT2*強調画像で最も明瞭に描出され，次いで short TE long TR 画像，T1強調画像の順であった（Fig. 3）．

Fig. 2　Sagittal MR images of a 23-year-old man. (A) Short-TE-long-TR image (FSE, TR/TE 1300/15, 255 × 512 matrix, FOV 15 × 15 cm, slice thickness 3 mm) and (B) T1-weighted image (SE, TR/TE 350/15, 307 × 512 matrix). The anterior cruciate ligament is demonstrated more clearly in (A) than in (B).
Asterisk: synovial space.

Short TE long TR画像とT1強調画像のCNRの比はACLと滑膜腔で mean 4.40 (0.96～66.17)，半月板と関節軟骨で mean 2.62 (0.88～4.94)，半月板の異常信号部でmean 3.99 (2.16～21.52) であった．

考　察

膝関節MRIでは関節液を高信号として靱帯・半月板病変とのコントラストをつくるT2強調画像が感度も高く有用とされている[1),7)]．われわれの施設では靱帯・半月板損傷の評価の場合，T2*強調画像を用いshort TE long TR画像を併用している．T2*強調画像は撮像時間が比較的短く，半月板などの微細病変の描出に有効である．また，靱帯組織と周囲の関節液とのコントラストが強調されるいわゆるarthrographic effectにより，靱帯付着部を中心とした靱帯組織の描出にも有用である．T2*強調画像では，正常例でも半月板内に断裂と紛らわしい高信号域を認める場合があるが[7)]，その場合short TE long TR画像が参考となる場合がある．

膝関節靱帯損傷におけるMRIの役割は大きい．特にACL損傷は頻度も高く，MRI診断の有用性がこれまで多く報告されている[1),4),6),8)]．ACLは後十字靱帯に比べて細く，大腿骨顆間部を斜走するためMRI描出能は一般に悪い．しかし，その微細病変の見逃しは後に重篤な症状へと展開する危険性を有しており，膝内障患者のMRI検査ではACLの描出に最大限の努力をはらうべきである．今回の検討ではACLとその周囲に存在する滑膜腔のCNRはshort TE long TR画像の方がT1強調画像より有意に高かった(Fig. 2)．また，多量の関節液が存在する場合T1強調画像ではACLと関節液のコントラストがつかないが，short TE long TR画像 (TR/TE = 1000/28) では明瞭に描出されたという報告もあり[4)]，ACLの描出にはshort TE long TR画像の方がT1強調画像より優れるといえる．

膝内障のMRI検査では靱帯の評価とともに半月板損傷の評価も同時に行う必要がある．半月板はいずれのシークエンスでも低信号を呈し，半月板損傷がある場合は関節面に連続する高信号域として描出される[9)]．半月板の異常信号の検出にはT2*強調画像が感度も高く有効とされており，今回の検討でも半月板病変はT2*強調画像で最も明瞭に描出された(Fig. 3)．Short TE long TR画像とT1強調画像の比較では，半月板病変のCNRはshort TE long TR画像の方がT1強調画像より有意に高く，short TE long TR画像の方が半月板病変をより明瞭に描出できた．

膝関節MRIにおいて関節軟骨の描出を目的とした撮像法はいくつか報告されているが[10)-13)]，靱帯・半月板の描出を目的とした検査でも関節軟骨に異常が発見されることがしばしばある．関節軟骨はshort TE long TR画像，T1強調画像で半月板よりやや信号が高い中間信号を呈する(Fig. 3)．今回の検討で正常半月板と関節軟骨のCNRはshort TE long TR画像の方がT1強調画像より有意に高かった．また，T1強調画像では関節軟骨と関節液のコントラストもつきにくく，関節軟骨の描出には short TE long TR画像の方が有効

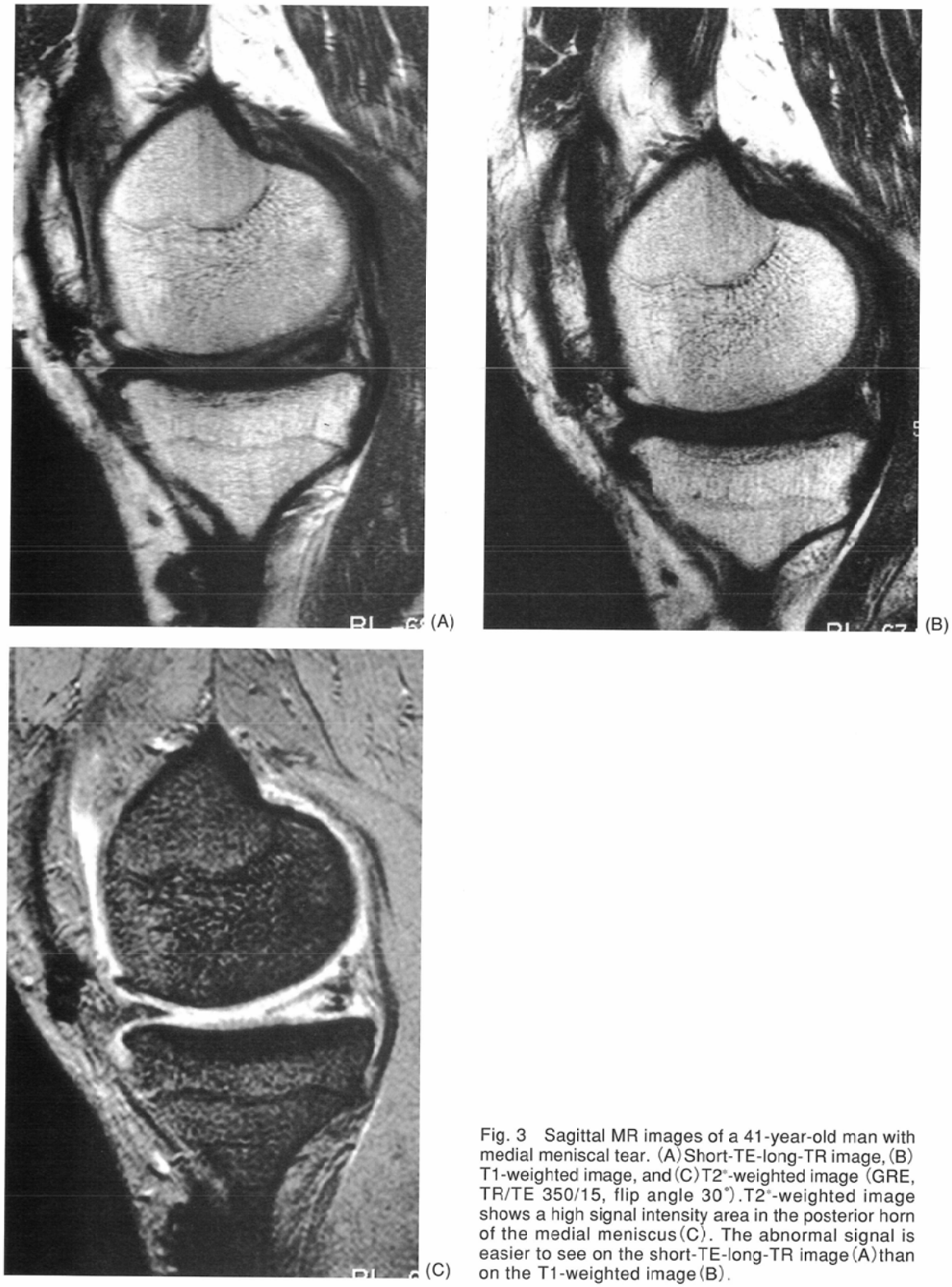

Fig. 3　Sagittal MR images of a 41-year-old man with medial meniscal tear. (A) Short-TE-long-TR image, (B) T1-weighted image, and (C) T2*-weighted image (GRE, TR/TE 350/15, flip angle 30°). T2*-weighted image shows a high signal intensity area in the posterior horn of the medial meniscus (C). The abnormal signal is easier to see on the short-TE-long-TR image (A) than on the T1-weighted image (B).

である．関節軟骨病変の詳細な評価には関節軟骨の描出を目的とした撮像法が必要となる．脂肪抑制併用3Dグラディエントエコー法のT1強調画像や[14),15)]，magnetization transfer contrast法[16)]などが関節軟骨の描出に有用な撮像法として報告されている．

今回の検討は靱帯・半月板損傷の評価に限ったものであり，膝関節MRIにおいてT1強調画像が適応となる場合もある．滑膜病変や腫瘍性病変などの評価においてガドリニウム製剤を用いる場合，投与前後の画像としてT1強調画像が一般に用いられている．また，ACL断裂に bone bruiseを伴うことがあるが，bone bruiseの評価にはT1強調画像が有用とされている[17)]．

膝関節MRIにおける靱帯や半月板の評価では水強調を目的とするものではないため，T2強調画像ほど長いTRは必要ないと考えられる．そこでわれわれの施設ではプロトン密度強調画像に近い中間的画像，すなわちshort TE long TR画

像を用いている．また，short TE long TR画像の撮像法は，短時間で信号雑音比の高い画像が得られる高速スピンエコー法が用いられることが多いが，その場合エコートレイン数を長く設定すると画像にblurringが生じる[18),19)]．膝関節において靱帯・半月板の描出を目的とする場合のエコートレイン数は4～5程度が適当とされており[19),20)]，われわれの施設では5に設定し良好な画像が得られている．撮像時間は以上の条件を用いたshort TE long TR画像で約5分とT1強調画像とほぼ同等であり，ルーチン検査に十分に利用可能であった．

まとめ

靱帯・半月板損傷の評価を目的とする膝関節MRI検査において，T2*強調矢状断像に併用する撮像法としてshort TE long TR画像とT1強調画像のどちらが適当であるかを検討した．ACLと滑膜腔，半月板と関節軟骨，半月板病変部のコントラストはいずれもshort TE long TR画像がT1強調画像より有意に高かった．T2*強調矢状断像に併用する撮像法として，short TE long TR画像がT1強調画像よりも適当であると考える．

文献

1) Mink JH, Levy T, Crues JV: Tears of the anterior cruciate ligament and menisci of the knee. Radiology 167: 769–774, 1988
2) Reicher MA, Hartzman S, Duckwiler, et al: Meniscal injuries: detection using MR imaging. Radiology 159: 753–757, 1986
3) Crues JV, Mink J, Levy TL, et al: Meniscal tears of the knee: accuracy of MR imaging. Radiology 164: 445–448, 1987
4) Reicher MA, Hartzman S, Bassett LW, et al: MR imaging of the knee. Radiology 162: 547–551, 1987
5) Stoller DW, Martin C, Crues JV, et al: Meniscal tears: pathologic correlation with MR imaging. Radiology 163: 731–735, 1987
6) Hodler J, Haghighi P, Trudell D, et al: The cruciate ligaments of the knee: correlation between MR appearance and gross and histologic findings in cadaveric specimens. AJR 159: 357–360, 1992
7) Quinn SF, Brown TF: Meniscal tears diagnosed with MR imaging versus arthroscopy. Radiology 181: 843–847, 1991
8) Glashow JL, Katz R, Schneider M, et al: Double-blind assessment of the value of magnetic resonance imaging in the diagnosis of anterior cruciate and meniscal lesions. J Bone Joint Surg 71: 113–119, 1989
9) De Smet AA, Norris MA, Yandow DR, et al: MR imaging of meniscal tears: importance of high signal in the meniscus that extends to the surface. AJR 161: 101–107, 1993
10) Modl LM, Sether LA, Haughton VM, et al: Articular cartilage: correlation of histologic zones with signal intensity at MR imaging. Radiology 181: 853–855, 1991
11) Recht MP, Kramer J, Marcelis S, et al: Abnormalites of articular cartilage in the knee: analysis of available MR techniques. Radiology 187: 473–478, 1993
12) McCauley TR, Disler DG: MR imaging of articular cartilage. Radiology 209: 629–640, 1998
13) Konig H, Sauter R, Deimling M, et al: Cartilage disorders: comparison of spin-echo, CHESS, and FLASH sequence MR images. Radiology 164: 753–758, 1987
14) Disler DG, Peters TL, Muscoreil SJ, et al: Fat-suppressed spoiled GRASS imaging of knee hyaline cartilage: techniques of optimization and comparison with conventional MR imaging. AJR 163: 887–892, 1994
15) Recht MP, Piraino DW, Paletta GA, et al: Accuracy of fat-suppressed three-dimensional spoiled gradient-echo FLASH MR imaging in the detection of patellofemoral articular cartilage abnormalities. Radiology 198: 209–212, 1996
16) Wolff SD, Chesnick S, Frank JA, et al: Magnetization transfer contrast: MR imaging of the knee. Radiology 179: 623–628, 1991
17) Mink JH, Deutsch AL: Occult cartilage and bone injuries of the knee: detection, classification and assessment with MR imaging. Radiology 170: 823–829, 1989
18) Rubin D, Kneeland J, Listerud J, et al: MR diagnosis of meniscal tears of the knee: value of fast spin-echo vs. conventional spin-echo sequences. AJR 162: 1131–1135, 1994
19) Anderson M, Raghaven N, Seidenwurm D, et al: Evaluation of meniscal tears: fast spin-echo versus conventional spin-echo magnetic resonance imaging. Acad Radiol 2: 209–214, 1995
20) Escobedo EM, Hunter JC, Zink-Brody GC, et al: Usefulness of turbo spin-echo MR imaging in the evaluation of meniscal tears: comparison with a conventional spin-echo sequence. AJR 167: 1223–1227, 1996