The University of Osaka
Institutional Knowledge Archive

Title	胸部X線撮影における非相称増感紙-フィルム系の臨床応用
Author(s)	東田, 善治; 勝田, 昇; 栃原, 秀一 他
Citation	日本医学放射線学会雑誌. 1994, 54(2), p. 171-179
Version Type	VoR
URL	https://hdl.handle.net/11094/18567
rights	
Note	

The University of Osaka Institutional Knowledge Archive : OUKA

https://ir.library.osaka-u.ac.jp/

The University of Osaka

胸部X線撮影における非相称増感紙—フィルム系の臨床応用

東田　善治[1)]　勝田　昇[2)]　栃原　秀一[3)]　吉岡　仙弥[3)]
佛坂　博正[1)]　冨口　静二[4)]　高田　卓雄[2)]　松本　政典[1)]
高橋　睦正[4)]　吉田　彰[5)]

1）熊本大学医療技術短期大学部　2）熊本大学医学部附属病院中央放射線部　3）熊本市医師会熊本地域医療センター
4）熊本大学医学部放射線医学教室　5）岡山大学医療技術短期大学部

Preliminary Clinical Applications of Asymmetric Screen-film Systems in Chest Radiography

Yoshiharu Higashida[1)], Noboru Katsuda[2)], Syuichi Tochihara[3)], Senya Yoshioka[3)], Hiromasa Bussaka[1)], Seiji Tomiguchi[4)], Takao Takada[2)], Masanori Matsumoto[1)], Mutsumasa Takahashi[4)] and Akira Yoshida[5)]

The physical imaging properties of asymmetric systems and a conventional system were evaluated by measuring characteristic curves, resolution properties and noise Wiener spectra. The potential clinical application of asymmetric screen-film systems was studied by evaluating the visibility of the anatomical structures and various types of abnormalities in comparison with those of a conventional screen-film system.

The asymmetric systems showed a wider dynamic range than the conventional system. The resolution properties of asymmetric systems depend on the combination of front and back screens used. Chest radiographs obtained with asymmetric systems improved the visibility of the mediastinal area. The visibility of the lung field in the asymmetric systems was slightly inferior to that with the conventional system when the same tube potential was used. However, the image quality and visibility of various abnormalities showed greater improvement with the asymmetric systems when a lower tube potential was applied. We conclude that the selection of radiographic techniques and combination of screens are important for the clinical use of asymmetric systems.

Research Code No. *: 207.1,604*

Key words *: Asymmetric system, Chest radiograph, Imaging quality*

Received Mar. 19, 1993 ; revision accepted Jun. 23, 1993

1) Department of Radiological Technology, Kumamoto University College of Medical Science / 2) Department of Radiology, Kumamoto University Hospital / 3) Department of Radiology, Kumamoto Regional Medical Center, Kumamoto / 4) Department of Radiology, Kumamoto University School of Medicine / 5) Department of Radiological Technology, School of Health Sciences, Okayama University

はじめに

胸部正面撮影において，肺門および縦隔部の写真コントラストを改善する目的で，これまでいくつかのアプローチがとられている．これらは高圧撮影や補償フィルターに代表されるものと[1)-3)]，フィルム特性や感度補償増感紙を利用するもの[4)]に大別される．これに対して，フィルムの前面乳剤と後面乳剤に独立した特性を持たせ，これに組み合わせる前面および後面増感紙も非対称な系が選択できる新しいシステム（asymmetric screen-film system：以下非相称システム）[5)]が胸部撮影用に開発されている．しかしこれらの新しいシステムの物理特性に関する報告は少なく[5),6)]，臨床評価に至ってはほとんど報告がない．本報告では非相称システムの物理特性と臨床応用について検討したので，初期経験について報告する．

実験方法および材料

1　非相称増感紙—フィルム系

Fig. 1に今回使用した非相称システムの構成を示す．非相称システムに使用されているフィルムは，通常フィルムとは全く異なり，前面には高コントラスト乳剤，後面には低コントラスト乳剤が使用されている．またクロスオーバー効果[7)-9)]を除去する目的で，前面および後面乳剤とフィルムベース間に光吸収層があり，写真濃度が前面および後面乳剤によって独立に形成される．フィルムに組み合わせる増感紙も前面には高鮮鋭度増感紙を，後面には高感度増感紙を使用しており，システム全体では，前面で中—高濃度部の，後面で低濃度部の写真濃度を維持している．

今回の実験では3種類の非相称システムを使用した．前面増感紙にはいずれもKodak HC Frontを用い，後面増感紙には感度の異なる3種類の増感紙Lanex Medium（HC Front/Lanex Medium：以下インサイトメディウム），Lanex Regular（HC Front/Lanex Regular：以下インサイトレギュラー），およびHC Back（HC Front/HC Back：以下インサイトシステム）を使用した．フィルムはKodak Insight filmを使用した．また通常システムとしては，中等度感度を有するKodak Lanex Medium増感紙を用い，フィルムには標準タイプのKodak TMSまたはKonica SR-Gを使用した．

2　物理特性

物理特性として，4種類の増感紙—フィルム系の特性曲線，相対感度，Modulation Transfer Function（MTF），Wiener spectrum（WS）などを測定した．特性曲線は線質80 kVを使用し，距離の逆2乗則を用いて測定した．非相称システムの特性曲線の測定では，増感紙—フィルム間に遮光紙を挿入し，現像後クロスオーバー光の寄与が測定できるように配慮した．MTFは各増感紙—フィルム系のスリット像から特性曲線を用いて線形化し，これをフーリエ変換して求めた．WS測定用のサンプルは，線質80 kV，20 mmアルミニウムを用いて撮影し，すべてのフィルムの写真濃度は1.0±0.03以内に揃えた．これらのサンプルをマイクロデンシトメータでスキャンし，フーリエ変換を行うことによって，WSを計算した．

3　臨床評価

臨床評価は以下に示す2つのカテゴリーで行った．

カテゴリー1

まず現在当施設で胸部撮影に使用している線質下で非相称システムを用いたときの臨床評価を，通常システムと比較した．ただし，非相称システムのうち最も高感度であるインサイトシステムは，数名の臨床写真の評価において，肺野の写真コントラストと鮮鋭性に問題があったため，臨床評価から除外した．したがって，2種類の非相称システム（インサイトメディウム，インサイトレギュラー）と通常システム（Lanex Medium増感紙/TMSフィルム）を用い，11名のボランテイアによる正常胸部正面像を撮影した．撮影に使用した線質は120 kVで，管電流および撮影時間は，システムの感度にあわせて調整し，3種類のシステムの肺野の写真濃度をできるだけ揃えた．これらのX線写真を8名の放射線科医（経験4年—16年）で観察し，肺野および縦隔部の画質と診断の有効性について評価を加えた．観察方法は

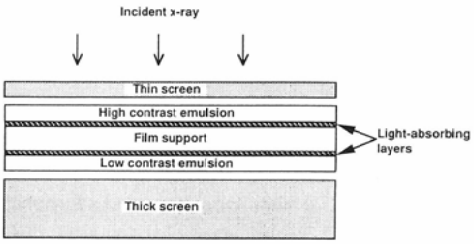

Fig. 1　Schematic diagram of an asymmetric screen-film system

3種類のシステム（通常システム1種類，非相称システム2種類）による写真を同時に見せ，血管影，気管，気管分岐部などの解剖構造を読影する上で十分な画質を有しているかどうかを，肺野と縦隔部に分けて評価するよう依頼した．評価基準は，読影する上でこれらの解剖構造が，1：十分に描出されている，2：描出されている，3：あまり描出されていない，4：全く描出されていない，の4段階とし，評価に対応する数字をそのまま記入してもらった．なお観察時間，観察距離は8名の放射線科医に任せた．

カテゴリー2

カテゴリー1における通常システムとの臨床評価の結果，非相称システムでは，縦隔部の臨床評価は改善したが，肺野の評価にいくらかの問題点を生じた．このため非相称システムに用いる線質を検討した．このカテゴリーでは，非相称システムのうちインサイトメディウムのみを使用し，線質は胸部ファントムの肺野に重ねた厚さ5mmのアルミニウム板を撮影し，肺野濃度を1.7に揃えたときの肺野とアルミニウムの濃度差（写真コントラスト）が，通常システムとほぼ同等になる管電圧を実験的に求めた．結果として非相称システムには100 kVの線質を用いた．また，通常システムに使用したTMSフィルムのコントラストが高すぎるという観察者の指摘があったため，フィルムにはややコントラストが低いSR-Gフィルムを用いた．線質はカテゴリー1と同様120 kVである．2つのシステムで病変を含む15名の胸部正面撮影を行った．病変の内訳としては，炎症性病変2例，肺癌6例，リンパ節腫大3例，石灰化3例，気胸1例の計15例を対象にした．病変の存在部位は，肺野部9例（左右肺尖および上肺野5例，中肺野2例，下肺野2例）．左右肺門部6例であり，縦隔部は含まれていない．大きさは石灰化病変を除いて比較的大きいものが主体である．これらのX線写真を7名の放射線科医（経験2年—16年）で観察し，肺野および縦隔部を含めた非相称システムの画質について通常システムと比較した．画質の評価法はカテゴリー1と同様に，2種類のシステムのX線写真を同時に見せ，解剖構造の描出能について評価するよう依頼した．両者の画質の違いを細かく検討する目的で，観察基準は5段階評価とした．評価基準は，通常システムと比べて画質が，1：著しく優れている，2：優れている，3：同等，4：やや劣る，5：著しく劣っている，の5段階評価である．またこれとは別に15例の病変に含まれる腫瘤性陰影，線条陰影および石灰化像などの描出能についても上記と同様5段階評価を行った．

結　果

1　物理特性

Fig. 2に通常システム（TMSフィルム）と非相称システム（インサイトメディウム）の特性曲線を示す．非相称システムの特性曲線は，前面乳剤，後面乳剤およびトータルの特性曲線を示した．また広いラチチュードを持つため，2種類の管電流を用いて得られたものを内挿してつなぎあわせた．図から明らかなように非相称システムにおける黒化作用は，低露光領域では主として後面増感紙によって形成され，コントラストが低い．また高露光領域になるにしたがい，前面増感紙による濃度寄与が大きくなり，コントラストが高くなり，トータルの特性曲線は，これらを加算したものになる．ここでは示していないが，トータルの特性曲線は増感紙—フィルム間（前面および後面）に遮光紙を挿入し，現像後遮光と反対側の乳剤を漂白剤で除去した前面および後面乳剤の特性曲線（クロスオーバーがゼロ）を加算したものにほぼ一致しており，クロスオーバー効果がほとんど無視できることがわかった．

Fig. 3に非相称システムに使用した3種類の後面増感紙による特性曲線の変化を示す．この研究では前面に同一増感紙を用いているため，前面乳剤の特性曲線は変化しない．しかし図に示されるように，後面増感紙の感度の違いによって後面乳剤による写真濃度の寄与が異なってくる．トータルの特性曲線は，前面および後面の特性曲線の加算で表されるため，高感度増感紙を使用すると，低コントラスト部分の寄与が大きくなり，結果としてフィルムコントラストが低くなる．

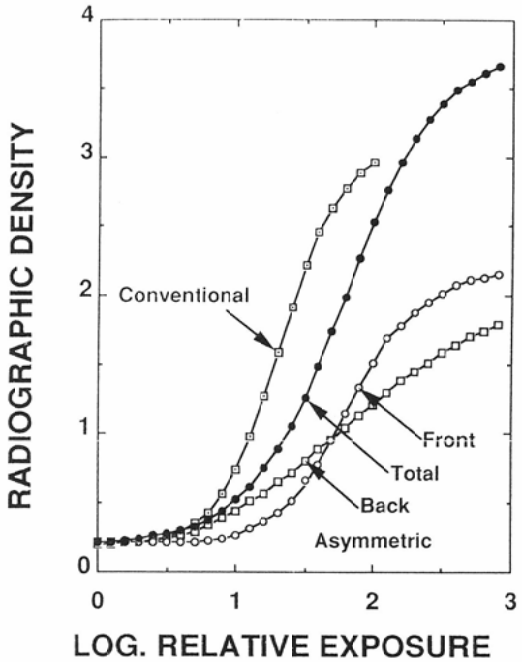

Fig. 2　Characteristic curves of conventional (Lanex Medium screens, TMS film) and asymmetric (HC Front /Lanex medium screens, Insight film) systems

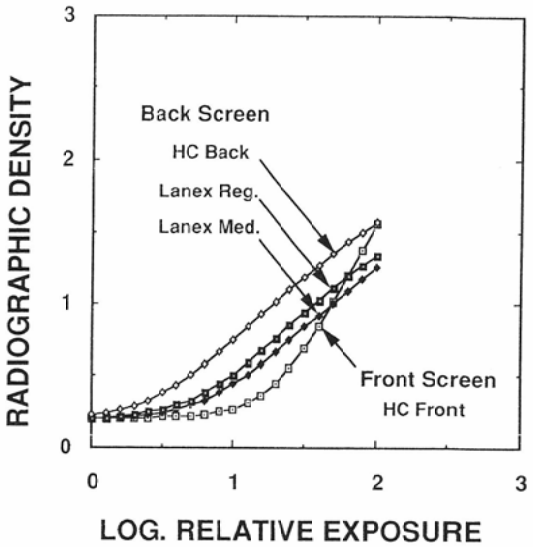

Fig. 3　Dependence of characteristic curves with back screens in the asymmetric system

Fig. 4に通常システムと非相称システム（インサイトメディウム）のMTFを示す．非相称システムでは前面および後面増感紙から求めたスリット像と特性曲線を用いて別々に表した[5]．図から明らかなように，非相称システムでは前面増感紙ではMTFが高く，高感度増感紙を使用している後面増感紙ではMTFが低い．通常システムのMTFは，非相称システムのそれぞれのMTFより低い値を示している．この理由は，系のMTFが前面および後面増感紙の影響を受けることと，クロスオーバー効果が存在するためと考えられる．

Fig. 5に，通常システムとインサイトメディウムのWSの比較を示す．低周波数領域では相対感度の高い通常システムのWSがやや大きい値を示すが，高周波数になるにしたがいインサイトメディウムが大きい値を示す．

Fig. 6に3種類の非相称システムのWSを示す．非相称システムの中では，最も感度が低いインサイトメディウムのWSが高い値を示し，通常システムにおける感度とWSの関係とは異なった傾向を示している．この理由は，WSがフィルムグラディエントの2乗に比例するため，後面増感紙に高感度増感紙を用いた非相称システムでは，フィルムグラディエントが低くなることが原因と思われる．

2　臨床評価

カテゴリー1

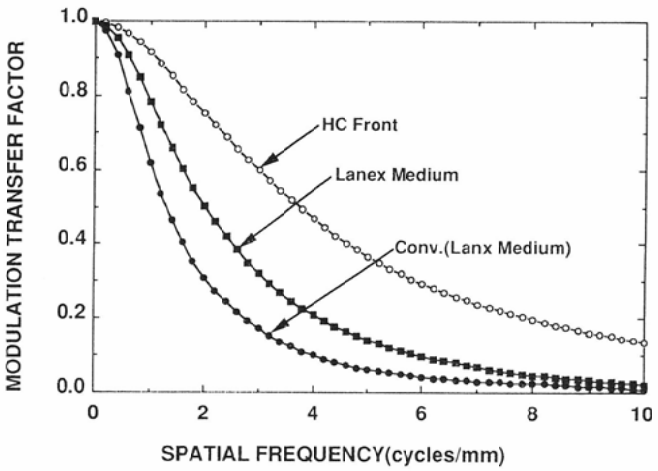

Fig. 4　MTFs of conventional (Lanex Medium) and asymmetric (HC front/Lanex Medium) systems

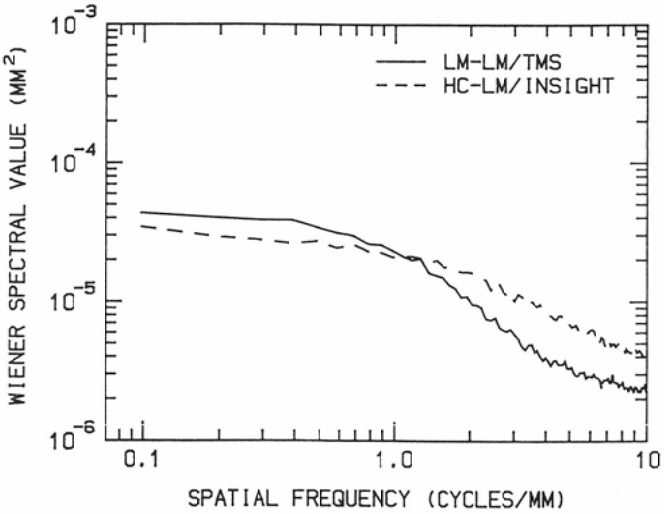

Fig. 5　Wiener spectra of conventional (Lanex Medium) and asymmetric (HC front/Lanex Medium) systems

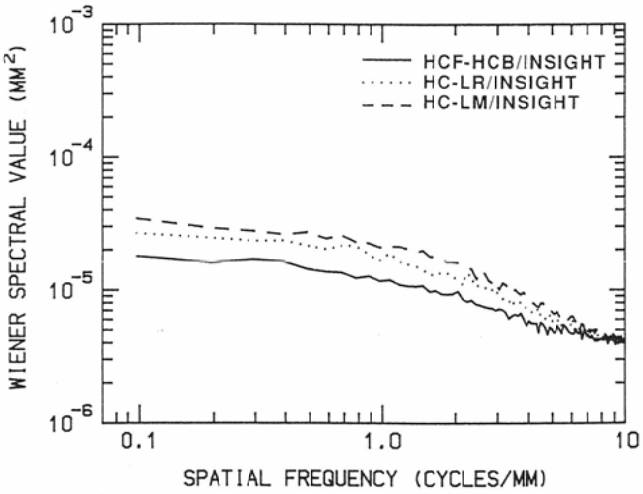

Fig. 6　Wiener spectra of asymmetric systems (HC front/Lanex Medium, HC front/Lanex Regular, and HC front/HC back)

Fig. 7にX線管電圧120 kVにおける通常システムと非相称システムの胸部X線写真を示す(3種類のシステムの違いが明らかなように，胸部写真の一部のみを示す)．2種類の非相称システムでは，通常システムに比較して肺門および縦隔部の写真濃度が改善されている．しかし両者とも通常システムに比べ肺野の写真コントラストがやや低下しており，この傾向は後面に高感度増感紙を組み合わせたインサイトレギュラーでやや顕著になっている．

Table 1に2種類の非相称システムと通常システムによる肺野および縦隔部の画質評価の結果を示す．肺野の画質に着目すると，通常システムでは，1：解剖構造や病変が十分に描出されている，2：描出されている，の評価が100%を占めている．インサイトメディウムでは，1の評価が50%，2の評価が37.5%であった．インサイトレギュラーでは，1の評価が42.5%とやや低く，2が45%となった．2種類の非相称システムでは，3：あまり描出されていない，の評価が，それぞれ12.5%を占めていた．一方縦隔部では，通常システムでは1の評価が31.3%に減少し，3のあまり描出されていない，と評価されたものが20.8%含まれている．非相称システムでは2種類とも1の評価が増加し，3の評価が大きく減少した．この理由は後面増感紙による写真コントラストの改善によるものである．

カテゴリー2

カテゴリー2にでは前述したように，通常システムには120 kVを，非相称システムには100 kVの線質を用いた．この理由は，非相称システムでは後面増感紙の寄与によって縦隔部では写真コントラストが改善するが，肺野では写真コントラストが低下し，カテゴリー1の視覚評価で問題を生じたためである．したがって，撮影管電圧を下げることによって被写体コントラストを改善し，肺野を適正な写真コントラストを保つのが目的である．

Fig. 8に線質を変化させたときの通常システム（TMS，SR-Gフィルム）とインサイトメディウムの写真コントラストの比較を示す．通常システムに用いた2種類のフィルムは，いずれも標準コントラストを持つフィルムであるが，TMSの写真コントラストがSR-Gに比べやや高い傾向を示す．また100 kVにおける非相称システムのコントラストは，120 kVのSR-Gフィルムとほ

Table 1　Comparison of image quality evaluation with conventional and asymmetric system for chest radiographs

Screens	Evaluation of image quality (%)							
	Lung field				Mediastinum			
	1	2	3	4	1	2	3	4
Conventional system (Lanex Medium)	52.1	47.9	0	0	31.3	47.9	20.8	0
Asymmetric system								
HC front/Lanex Regular	42.5	45.0	12.5	0	52.5	42.5	5.0	0
HC front/Lanex Medium	50.0	37.5	12.5	0	54.2	39.6	6.2	0

Score: 1　image definitely contains sufficient information　2　image contains sufficient information
3　image contains insufficient information　4　image contains no information

ぼ同程度であるが，TMSフィルムに比較するとまだ低い値を示す．

2つのシステムで撮影した胸部X線写真の比較をFig. 9に示す．肺野のコントラストおよび肺門部の病変の描出能にはほとんど差が見られないが，非相称システムでは肺門部および縦隔部のコントラストがやや改善している．

Table 2に視覚評価の結果を示す．通常システムと比較した非相称システムの肺野および縦隔部の画質は，すべて同等以上に評価されている．また胸部写真としての総合評価も，通常システムと比較すると改善している．

病変の描出能における視覚評価の結果をTable 3に示す．腫瘤性病変では腫瘤の有無および周囲の変化，他の疾患では，小結節または線条および

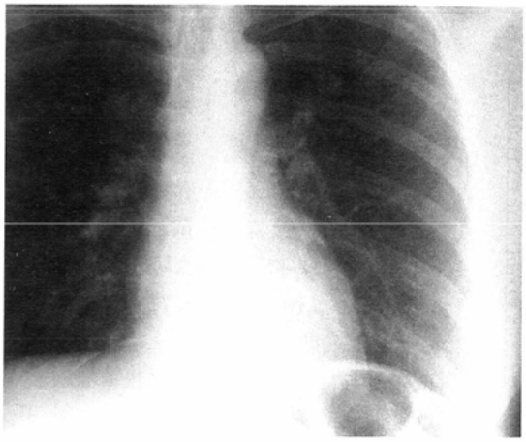

(A)

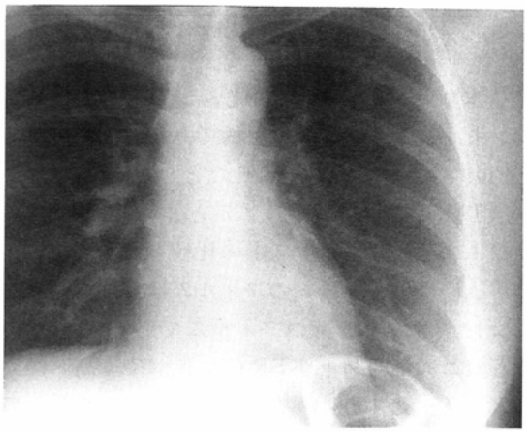

(B)

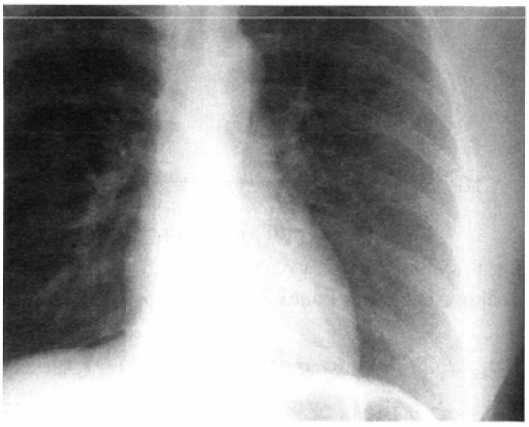

(C)

Fig. 7　Comparison of conventional ((A): Lanex Medium) and asymmetric ((B): HC front/Lanex Medium, (C): HC front/Lanex Regular) chest radiographs exposed at 120 kV. Visibility of anatomical structures in the mediastinum with asymmetric systems ((B), (C)) is slightly superior compared with conventional system (A). Radiographic contrast of lung areas with asymmetric systems slightly lower than that of conventional system, however.

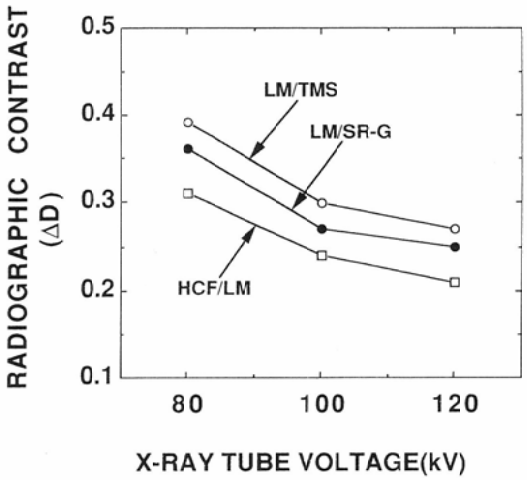

Fig. 8　Dependence of radiographic contrasts on x-ray tube voltage

網状陰影の描出能について通常システムと比較した．通常システムに比べこれらの描出能が同等か優れていると判断されたものが97.2%（11.1+50.0+36.1）であった．しかし，やや描出能が劣ると判断されたものが2.8%存在した．臨床評価に使用した15症例で病変が縦隔部に存在した例は含まれていないが，肺門部にに存在する病変が6例含まれたことなどが，比較的高い評価が出た理由になっているものと思われる．

考　察

本研究では，胸部X線写真における縦隔部の写真コントラストを改善する目的で新しく開発された非相称システムの物理特性を測定し，正常および病変を含む胸部X線像の臨床評価を試みた．通常システムには中等度増感紙にカテゴリー1ではTMSフィルムを，カテゴリー2ではSR-Gフィルムを組み合わせ，胸部専用フィルムは使用しなかった．この理由は，現在当施設では胸部および腹部が同一装置（オートカセッテ）で撮影されており，標準コントラストを有するフィルムが使用されているためである．

非相称システムでは，前面および後面増感紙の選択や使用する撮影管電圧によってトータルの特性曲線の形状が変化し，写真コントラストが変化する．システムの解像特性は組み合わせる増感紙の種類によって影響を受けるが，系全体のMTFはスリット像と倍数露光法を組み合わせた従来の方法が理論的には適用できないので[5]，本研究では，非相称システムのMTFは前面および後面増感紙それぞれのMTFを求めた．

これまでの経験では，非相称システムを臨床に応用する場合，前面増感紙に対して後面増感紙の感度比が大きくなると縦隔部のコントラストは改

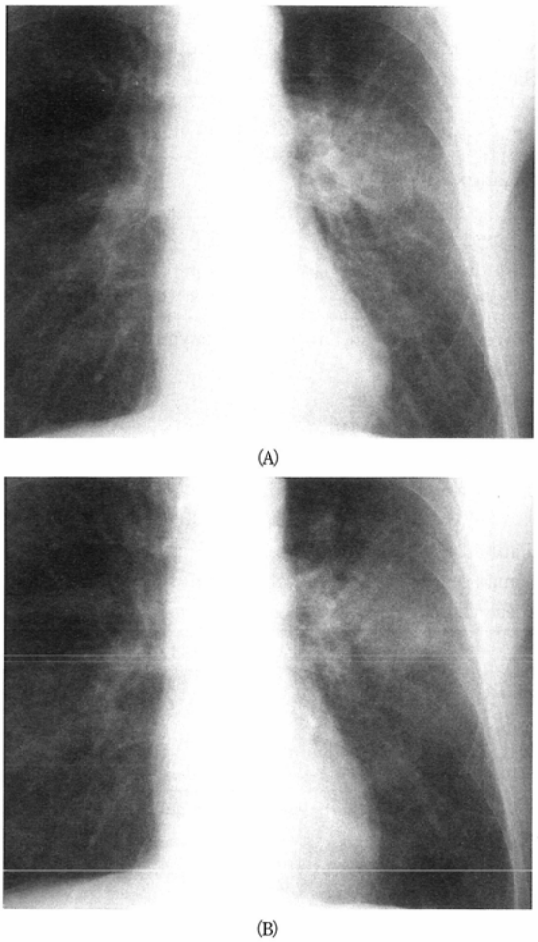

Fig. 9　Comparison of conventional ((A): Lanex Medium) and asymmetric ((B): HC front/Lanex Medium) chest radiographs exposed at 120 kV and 100 kV, respectively. Radiographic contrasts of lung areas with both of asymmetric and conventional systems are comparable. Visibility of abnormal finding of the hilum obtained with asymmetric system (B) shows slightly better than that of conventional system (A).

Table 2 Diagnostic quality of asymmetric system compared to conventional system for evaluation of chest radiographs

Asymmetric system (HC front Lanex Medium)	Evaluation of image quality (%)				
	1	2	3	4	5
Lung field	0	55.6	44.4	0	0
Mediastinum	0	77.8	22.2	0	0
Overall	16.7	52.8	30.5	0	0

Score : Diagnostic quality of the asymmetric images
1. superior
2. slightly superior
3. equal
4. slightly inferior
5. inferior

Table 3 Visibility of diseases of asymmetric system compared to conventional system for evaluation of chest radiographs

	Evaluation of image quality (%)				
	1	2	3	4	5
Asymmetric system (HC front Lanex Medium)	11.1	50.0	36.1	2.8	0

Score : Visibility of diseases of the asymmetric images
1. superior
2. slightly superior
3. equal
4. slightly inferior
5. inferior

善されるが，肺野の鮮鋭度および写真コントラストが低下し，臨床上高い評価が得られなかった．本研究では，後面増感紙の組合せによって3種類の非相称システムを用いたが，前面増感紙に対する後面増感紙の相対感度はBRH線質[10]（80 kV, 20 mmアルミニウム）においてそれぞれLanex Medium；1.5，Lanex Regular；2.1，HC Back；3.5である．非相称システムに関するBunch[11]の報告では，1；3.5の感度比を用いており，最近このシステムを用いたときの臨床評価もSwensenらによって報告されている[12]．その結果，非相称システムを用いたときの病変の描出能は通常システムに比べ優れていると結論づけている．しかし比較的胸厚が薄いわが国の患者にこのシステムをそのまま臨床に導入すると，縦隔部の描出能の向上は期待できるが，肺野では十分な鮮鋭性とコントラストが得られない．したがって本研究では，前面と後面の感度比が比較的小さい増感紙を組み合わせた．この場合もカテゴリー1の臨床評価に見られるように，肺野の評価に一部問題を残した．したがって，カテゴリー2で述べたように撮影電圧を下げ，被写体コントラストを改善することを試みた．増感紙の組み合わせと至適管電圧の関係についても基礎実験を試みたが，100 kVにおけるインサイトメディウムの写真コントラストは，通常システム（SR-Gフィルム）の写真コントラストと同程度である．この結果，肺野の画質を損なうことなく，通常システムに比べ縦隔部の描出能を改善することが可能となったが，通常線質（120 kV）に比べ後面増感紙の発光が減少するため，縦隔部のコントラストも低くなる．したがって非相称システムの臨床応用では，前面および後面増感紙の組み合わせと，撮影に使用する線質の選択が重要になり，究極的にはこれらの選択による肺野の画質維持と縦隔部のコントラスト改善の妥協点を探すことになろう．

今回対象とした15名の患者には，縦隔部に病変が存在する症例は含まれていないため，今後非相称システムの画像診断精度を評価するには，いろいろな病変を含む臨床写真の定量的な評価を試みる必要がある．

本研究で使用した通常システム（Lanex Medium）とインサイトメディウムの感度比はBRH線質で1：0.67であるが，わが国で胸部X線撮影に用いられている増感紙の感度は，これより低い系が使われている．したがってインサイトメディウムの相対感度は，現在胸部撮影に使用されている増感紙と同等かやや低いレベルである．

結　論

新しく開発された非相称システムの物理特性および臨床応用の有用性について検討した．このシステムは，増感紙および線質の適正な選択によって肺野の画質を損なうことなく，縦隔部の写真コントラストを改善することが可能である．臨床上の有効性については，今後いろいろな病変を含む

胸部写真の定量解析を試みる必要がある．

謝辞：本研究において，ご協力をいただいた熊本大学中央放射線部，肥合康弘，羽手村昌宏，白川裕一，熊本市医師会熊本地域医療センター，吉松俊治博士，水元幸之助，森島光浩の各氏にお礼を申し上げます．

文　献

1) Maguire GH, Beique RA, Rotenberg AD: Selective filtration; The practical approach to high-kilovoltage radiography. Radiology 85; 342-351. 1965
2) Niklason LT, Sorenson JA: Tailored copper filter for use in chest radiography. Med Phys 8; 132, 1982
3) Vybony C, MacMahon H: Foil filters for equalizes chest radiography. Radiology 151, 524, 1984
4) 東田善治，中村郁夫，吉岡仙弥，他：胸部撮影用感度補償増感紙の開発と臨床応用―正常解剖の描出能の検討―．日本医放会誌，49，293-299，1989
5) Metter RV: Describing the signal- transfer characteristics of asymmetrical radiographic screen-film systems. Med. Phys. 19,53-58, 1992
6) 岡田弘治，若松孝司：非相称システムのMTF．日放技学会誌，48，640-642，1992
7) Rao GUV, Fatouros PP: Evaluation of a new x-ray film with reduced crossover. Med Phys, 6, 226-228, 1979
8) Doi K, Loo LN, Anderson YM Jr et al: Effect of crossover on radiographic image quality of screen-film systems. Radiology, 139, 707-714, 1981
9) Higashida Y, Frank PH, Doi K: High speed, single-screen/single-emulsion film systems: Basic imaging properties and preliminary clinical applications. Radiology, 149, 571-577, 1983
10) 東田善治，勝田　昇，洞田貫誠志　他：増感紙―フィルム系の感度の測定，2．相対感度および絶対感度の測定，日放技学会誌，44，435-448，1988
11) Bunch C: Objective performance characteristics of a novel screen-film system. Radiology, 177(P), 132, 1990
12) Swensen SJ, Gray JE, Brown LR et al: A new asymmetric screen-film combination for conventional chest radiography: evaluation in 50 patients. AJR, 160, 483-486, 1993