The University of Osaka
Institutional Knowledge Archive

Title	副甲状腺腫瘤に対するCTの有用性に関する研究
Author(s)	播岡, 敏男; 小鳥, 輝男; 光野, 重根 他
Citation	日本医学放射線学会雑誌. 1984, 44(7), p. 948-955
Version Type	VoR
URL	https://hdl.handle.net/11094/18568
rights	
Note	

The University of Osaka Institutional Knowledge Archive : OUKA

https://ir.library.osaka-u.ac.jp/

The University of Osaka

副甲状腺腫瘤に対するCTの有用性に関する研究

日本専売公社京都病院放射線科
播　岡　敏　男
福井医科大学放射線科
小　鳥　輝　男
京都大学放射線科核医学科
光野　重根　棚田　修二　百々　義広　藤堂　義郎
中野　善久　日野　恵　滋野　長平　福永　仁夫
森田　陸司　鳥塚　莞爾

（昭和58年6月27日受付）
（昭和58年12月14日最終原稿受付）

CT Evaluation of the Parathyroid Tumor

Toshio Harioka
Department of Radiology, Kyoto Hospital of the Japan Tobacco and Salt Public Co-operation
Teruo Odori
Department of Radiology, Fukui Medical School
Shigene Kohno, Shuji Tanada, Yoshihiro Dodo, Giro Todo, Yoshihisa Nakano, Megumu Hino, Chohei Shigeno, Masao Fukunaga, Rikushi Morita and Kanji Torizuka
Department of Radiology and Nuclear Medicine, Faculty of Medicine, Kyoto University

Research Code No. : *504*

Key Words : *CT, Parathyroid gland, Parathyroid adenoma, Parathyroid hyperplasia, High dose contrast enhancement*

Forty parathyroid tumors of twenty one hyperparathyroidisms due to the adenoma or hyperplasia were evaluated by CT using high dose contrast enhancement. The parathyroid tumor showed the same density as the neighbouring organs in the plain CT image. On the postcontrast study, however, the tumor showed the significantly higher density than the muscle and also showed the lower density than the thyroid gland. The correct localization of the tumor was possible in 37 our of 40 tumors (93%), correlating well with the reported results of the venous sampling method. However, to find the ectopic hyperplasia or tiny adenoma, various meticulous considerations were mandatory: scanning down to the lower part of the neck, including the upper mediastinum; fixing the patients' neck loosely to remove unnecessary unrest; mixing steroid into the bottle to avoid the minimum body movement from the side effect of contrast agent. The method of high dose contrast enhancement was simple and safe, providing its clinical application feasible and advisable.

はじめに

副甲状腺腫は骨痛，関節痛または尿路結石症などの非特異的な臨床症状を呈するが，血清電解質の測定，ホルモン分析などを精力的に行なわないと見過ごされ易く，病勢の進行により腎の荒廃から遂には患者を死に至らしめる重大な疾患であ

る．また長期の腎不全に罹患している患者に続発性に生ずる副甲状腺過形成も電解質異常に起因する骨のびまん性の脱灰化やさらには病的骨折を惹き起こす．いづれの場合も，副甲状腺腫あるいは過形成を手術的に摘出すれば完治が期待される[1]．しかしながら副甲状腺はその組織が小さく，また異所性副甲状腺の存在も多いために，手術において腺腫や，続発性に肥大した複数の腺組織を全て摘出することは困難である場合が多い[1]．このため，術前に副甲状腺の局在を確定する方法が従来より種々試みられてきたが，確診率の上から満足すべき結果の得られたものはいづれも侵襲的であり[2)~5)]，非侵襲的なものは，再現性に乏しかった[6)~8)]．非侵襲的診断手段であるX線コンピュータ断層撮影（以下CT）は，身体各臓器の正確な質的および部位診断を可能にし，しかも近年の装置の改良により頚部の局所解剖を詳細に知ることもできるようになってきているが，副甲状腺疾患に対するCTの有用性に関する報告は少なく，しかもその成績は満足すべきものではない[9)10)]．著者らは高分解能全身用CT装置および著者らの開発した大量造影剤使用によるコントラスト増強法[11)]を用いて原発性および続発性副甲状腺腫瘍に対する術前局在診断能を検討したのでその成績について報告する．

対象および方法

昭和54年9月から昭和57年2月までの間に京大病院で行った副甲状腺機能亢進症のCT検査症例のうち，手術，生検あるいは剖検，及び臨床経過により確診のついた21例を対象とした．うち原発性副甲状腺機能亢進症13例（男：4例，女：9例），続発性副甲状腺機能亢進症8例（男：4例，女：4例）である．年齢は原発性副甲状腺機能亢進症では男性31歳～71歳（平均43.8歳），女性20歳～66歳（平均44.2歳），続発性副甲状腺機能亢進症では男性31歳～51歳（平均39.3歳），女性34歳～50歳（平均41.3歳）であった．

使用機種はGE社のCT/T 8800，インファントフィルターを用いて9.6秒スキャンを行った．患者は背臥位で躯幹と頭部を軽く固定，軽く顎部を上昇させ，1回のスキャン毎に呼吸を停止させた．側面スカウト＝ヴィューを用いて目測によりガントリーを輪状軟骨下縁に平行になるように傾斜させた．スキャン方法は5mm厚，5mm間隔にて甲状腺上縁から大動脈弓付近までを連続スキャンした．

全症例に単純スキャン及び造影スキャンを施行した．造影剤の使用方法は，著者らの開発した大量点滴静注法[11)]に準じたが，続発性症例に対しては若干異なる方法を施行した．すなわち，原発性症例に於ては，ソルコーテフ100mg（アップジョン）を加えた30%DIPコンレイ220ml（第一製薬）入りのボルト1本目を5分ないし10分で急速点滴静注し，ソルコーテフを加えていない2本目に切り替え，以後血管内血液濃度が一定になるように，維持量に点滴速度を調節すると同時にスキャンを開始した．使用造影剤の総量は体重(kg)×8mlを越えない節囲にとどめたが，2本目終了時までに15ないし20スライスのスキャンが可能であった．続発性症例では，ソルコーテフ100mgを混じた30%DIPコンレイ220ml 1本のみを用い，半量を5分以内に急速点滴静注し，残りを上記の如く維持量にすると同時にスキャンを開始した．

得られた画像は2倍の拡大画像として記録し，それをもとに診断を行った．アーチファクトのために測定不能であったものを除き，全例において副甲状腺部，甲状腺部および胸鎖乳突筋部の単純及び造影後のCT値を測定した．測定に当っては，2倍拡大画像の上で，アーチファクトの最も少ないスライスを選び，腫瘍部あるいは正常組織のできるだけ広範囲のCT値を求めた．

結　果

1．原発性副甲状腺機能亢進症

臨床症状及び検査成績：主訴として関節痛が全例にあり，その殆んどは膝関節痛であったが，中には腰痛あるいは大腿部痛の訴えもあった．腎および尿管結石症は4例に発見された．生化学検査成績は血清カルシウム12.1±1.4mg/dl，PTH 0.86±0.57ngと高値を示し，血清燐は2.3±0.5mg/dlと低値を示した．

手術および病理所見：全13例のうち12例が腺腫，1例が嚢腫であった．腺腫例はすべて1個で

Table 1　Comparison of CT and surgical findings in 21 patients with primary and secondary hyperparathyroidism

Pt.	Primary			
	Surgical findings	Tumor weight (g)	CT findings (Plain)	CT findings CE
1	RL	.5	(−)	−
2	RU	1.2	(−)	+
3	RU	4.0	(+)	+
4	LU	.6	(−)	+
5	RU	3.5	(+)	+
6	RL	6.0	(+)	+
7	RL	.2	(+)	+
8	LL	1.0	(−)	+
9	RL	1.7	(+)	+
10	RU	1.5	(+)	+
	—		(TN)	FP
11	RL		(−)	+
	LL		(−)	+
12	LL	2.9	(+)	+
13	LU	2.8	(+)	+

RU: Right lobe upper part of thyroid gland
RL: Right lobe lower part of thyroid gland
LU: Left lobe upper part of thyroid gland
LL: Left lobe lower part of thyroid gland
+: True positive
−: False negative
EP: False positive
TN: True negative

Pt.	Secondary			
	Surgical findings	Tumor weight (g)	CT findings (Plain)	CT findings CE
14	RU	.7	(+)	+
	RL	1.0	(−)	+
	LU	2.2	(+)	+
	LL°	.5	(−)	+
15	RU	.7	(+)	+
	RL*	2.5	(−)	+
	LU*	1.0	(−)	+
	LL*	Unknown	(−)	+
16	RU	.5	(+)	+
	RL	1.3	(+)	+
	LU	.4	(−)	+
	LL	2.6	(+)	+
17	RL*	1.2	(−)	+
18	LL	.2	(−)	+
19	RU	3.0	(+)	+
	RL	.5	(−)	−
	LU	2.7	(+)	+
	LL	.4	(−)	−
20	RU	1.0	(+)	+
	RL	1.6	(+)	+
	LU	.6	(+)	+
	LL	1.1	(+)	+
21	RU	1.8	(+)	+
	RL	.8	(−)	+
	LU	2.1	(+)	+
	LL	.8	(−)	+

*: Embedded partially or totally in the thyroid gland.
°: Ectopic hyperplasia

あったが，嚢腫例は2個の嚢腫がそれぞれ甲状腺左右葉裏に発見された．合計14腺の腫瘍の局在部位はTable 1に示す如く甲状腺裏右葉上部に4腺，右葉下部に5腺，左葉上部に2腺及び左葉下部に3腺であった．最小のものは0.7×0.5×0.3 cm, 0.2gの腺腫であり最大のものは2.3×2.1×1.8cm, 6.0gの腺腫であった．

CT所見：CT画像上診断可能であった肥大した副甲状腺腺腫は，造影前では筋組織と同程度の濃度影として描出されたが，造影後は後者より濃度の高い小腫瘤影として，甲状腺後部に同定された．「正常」の副甲状腺はCT面像上描出されることはなかった．Fig. 1は，気管と右頚動脈との間に甲状腺と明らかに区別される小腫瘤影として認められた最小0.2gの腺腫例を示す．一方副甲状腺嚢腫は造影剤増強効果をうけない"water density"として認められた(Fig. 2)．嚢腫を含む全14腺のうち，造影前は8腺（57.1%）に術前の正確な部位診断が可能であり，造影後は13腺(92.8%)の診断が可能であった(Table 1)．CT上描出不能であった症例は，0.6×0.6×0.5cm, 0.5gの腺腫の1例であった．嚢腫の症例および腺腫症例2は，手術後に2回目のCT検査が行われており，CT画像上でも副甲状腺腫の消失が確認された（Fig. 3)．

2. 続発性副甲状腺機能亢進症

臨床症状および検査成績：全例血液透析を行っており，その期間は101±21.5カ月であった．膝関

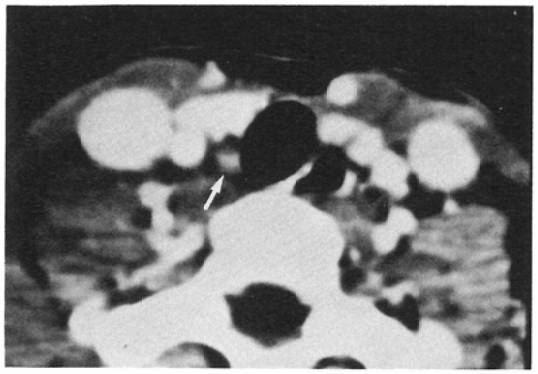

Fig. 1 A small highly enhancing tumor is shown between the right wall of the trachea and the right carotid artery. The size of the lesion was the smallest in this series, 0.7×0.5×0.3cm, weighing 0.2g (Case 7).

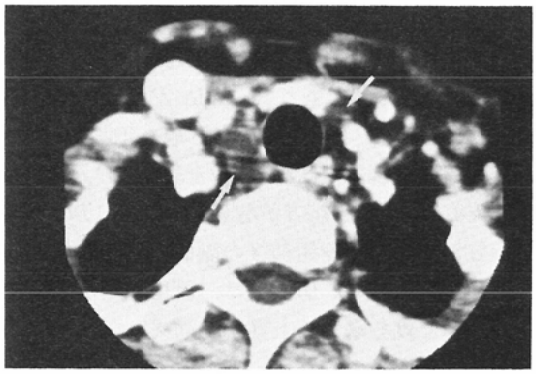

Fig. 2 Post contrast study reveals non enhancing tumor with water density in the right side of the trachea. The similar lesion is noted in the left part of the thyroid gland. Both tumors were proven to be true cyst of the parathyroid in contrast to the cystic degeneration of the adenoma (Case 11).

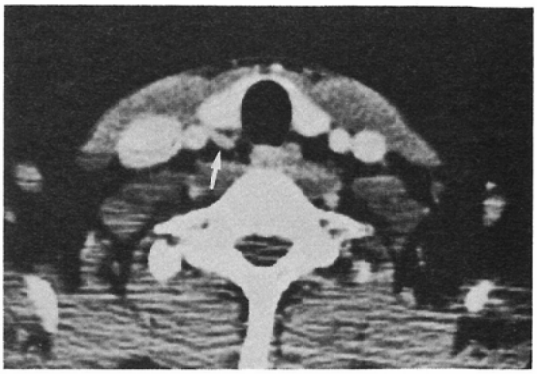

Fig. 3. 1 Post contrast scan shows an elliptic tumor in the fat tissue posterior to the right lobe of the thyroid, Notice the intermediate density between ones of the thyroid and muscle. Operation confirmed the adenoma of 1.8×0.6×0.4cm, 1.2g in weight (case 2).

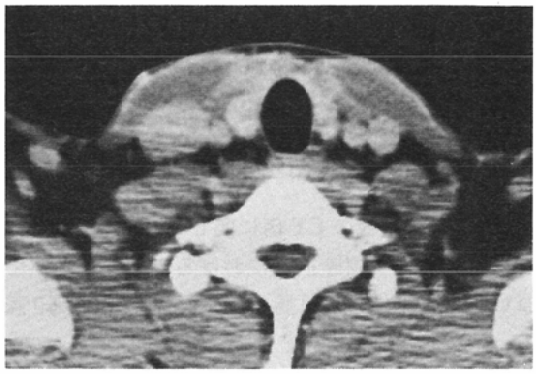

Fig. 3. 2 Post operative CT study after contrast enhancement in the case of 2. CT image of the same level in Fig. 3.1 reveals no tumor in the corresponding site on the preoperative CT study.

節痛等の関節痛が全例に存在した．5例に骨折(肋骨)，全例に骨のびまん性の脱灰化などのレントゲン所見を伴っていた．血清カルシウムは10.8±1.0 mg/dl，血清燐は6.1±0.9mg/dl であり，透析やビタミンD，シメチジン等の投与のため修飾されていたものも多かった．

手術および病理所見：全例，組織学的に過形成であった．Table 1に示す如く，8例のうち6例において甲状腺左右葉上下部に各々1腺の過形成が認められた．このうち，症例15においては肥大した3つの副甲状腺の一部分または全部が甲状腺の中に埋って存在していた．また症例14及び21は異所性副甲状腺過形成例である．症例14においては正常位置で過形成した3腺以外に，もう1腺の過形成が甲状腺左葉下極から下方1.5cm 離れて存在しており(Fig. 4)，症例21においては右葉上前部に附着している1腺の過形成が発見された．

CT所見：原発性症例と同じく，造影後は甲状腺および筋組織と異なる濃度を有する小腫瘤として描出された．甲状腺内埋没例(Fig. 5)および異所性過形成はすべてCT上同定され，全26腺中，

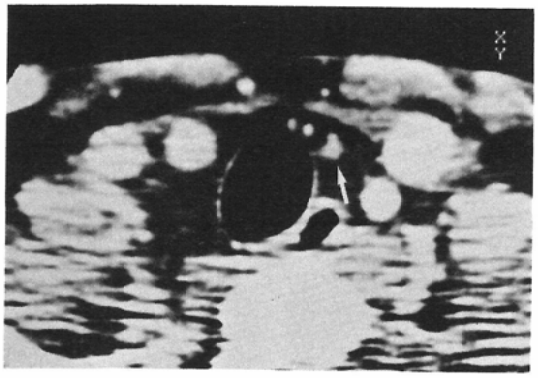

Fig. 4 Parathyroid hyperplasia. Post contrast study. A tumor with slightly lower density than arterial one is shown in the left anterior part of the trachea. The operation confirmed the ectopic developement of the hyperplasia about 1.5cm lower to the lower pole of the left thyroid lobe (case 21).

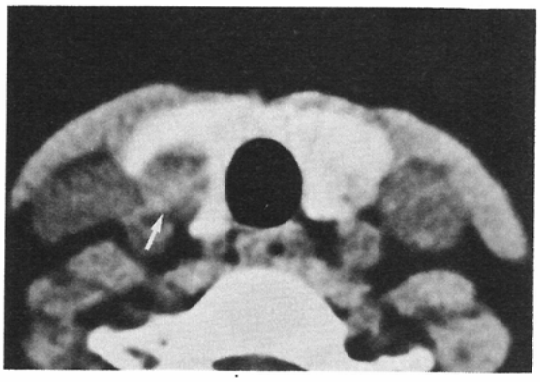

Fig. 5 Parathyroid hyperplasia. Precontrast study. A tumor with soft-tissue density is almost totally embedded in the right lobe of the thyroid. Although it is difficult to differentiate the thyroid adenoma from the implanted parathyroid hyperplasia, homogeneous density in the tumor is characterestic for that small lesion (case 17).

造影前の14腺（53.8%）が，造影後では24腺（92.3%）の正確な術前部位診断が可能であった．最小の0.2gの過形成は検出できたが，症例19における残りの0.4gと0.5gの連形成は偽陰性であった．

3. 副甲状腺腫のCT値に関して

原発性副甲状腺腫症例における単純スキャンでのCT値は，嚢腫の2腺を除いた副甲状腺腫9腺において49.1±13.0（Mean±1SD） Hounsfield Unit（以下HU）であり（Table 2），胸鎖乳突筋は56.2±7.9HUと同程度のCT値を示した．しかし乍ら造影後は副甲状腺が112±18.2HU，筋組織が75±8.9HUと，前者が有意（$p<0.001$）の上昇を示した．造影剤使用前後の副甲状腺，筋組織及び甲状腺組織のCT値の差は，副甲状腺が62.7±15.9HUと最も著しく上昇し，筋肉及び甲状腺の

Table 2 CT numbers of the parathyroid tumor, muscle and thyroid gland. (Mean±SD)

	No. of glands	Primary		
		Plain	CE	Difference
Parathyroid	9	49.1±13.0	112±18.2	62.7±15.9
Muscle	10	56.2±7.9$^{N.S.}$	75±8.9#	18.8±8.4#
		(t=1.456)	(t=5.726)	(t=7.642)
Thyroid	10	116.3±7.5#	159±12.6#	49.9±10.1°
		(t=13.989)	(t=6.604)	(t=2.118)

	No. of glands	Secondary		
		Plain	CE	Difference
Parathyroid	20	59.1±14.2	86.7±14.4	27.6±11.3
Muscle	7	57.4±6.9$^{N.S.}$	70.0±4.4*	12.6±8.8*
		(t=0.302)	(t=2.986)	(t=3.176)
Thyroid	8	105.6±19.7#	129.5±13.5#	23.9±14.2$^{N.S.}$
		(t=7.004)	(t=7.224)	(t=0.728)

N.S.: Not significant
°: P<0.05
*: P<0.01
#: P<0.001

CT値の差に比し有意の増加を示した（$p<0.001$及び$p<0.05$）.

続発性症例においても造影剤使用後のCT値は副甲状腺過形成組織が86.7±14.4HUと筋組織の70.0±4.4HUに比し有意（$p<0.01$）の上昇を示した．また3つの組織の造影剤使用前後のCT値の差も，過形成副甲状腺が最も高い値を示し，筋肉における同値に対しては有意（$p<0.01$）の増加を示した．甲状腺の中に埋没していたもの，あるいは異所性に肥大していたもののCT値と，正常位置で過形成したもののCT値との間に，造影前後ともに有意の差を認めなかった．原発性，続発性ともに，全症例において，副甲状腺の造影剤使用後のCT値が甲状腺のそれを越えることはなく，両者の間には有意の差が認められた（$p<0.001$）.

考　案

副甲状腺機能亢進症における副甲状腺の腺腫や過形成の診断は，全身CT装置の出現をみるまでは甲状腺動静脈造影，あるいは静脈血サンプリングによるホルモン分析など，きわめて侵襲的な手段によってのみ術前の確定的局在診断が可能であった．しかしながら近年の高分解能の全身用CT装置の発達により，頚部の詳細な局所解剖を知ることが可能となってきた．今回著者らはCTという非侵襲的手段による原発性および続発性副甲状腺腫瘍に対する局在診断能の検討を行った．

単純スキャンに於いては肥大した副甲状腺のCT濃度は筋組織のそれとほとんど差はなく，CT画像上で両者を区別することは不可能であった．しかしながら原発性症例に対しては著者らの大量点滴静注法[11]をそのまま行った結果，副甲状腺は血管に富む組織であるため，造影剤使用後の腺腫濃度は筋肉に比し有意（$p<0.001$）に上昇した．一方続発性症例に対しては，透析中であるため使用した造影剤量を原発性症例に対するそれの半分に減量したので濃度の上昇は原発性症例の場合よりもやや劣ったが，筋組織に比し同様に有意（$p<0.01$）の上昇を示した．筋肉以外で副甲状腺に隣接する大きな器官である甲状腺は単純CT像においてもCT値がきわめて高く，造影後は一層高値を示したために造影後のスキャンでは原発性，続発性のいずれの場合においても副甲状腺よりも有意（$p<0.001$）に高い濃度を示した．従って単純，造影の両方のスキャンを行えば，腫瘤の存在部位及びその濃度変化により副甲状腺腫あるいは過形成を他組織から区別することは，おおむね容易であった．しかし，甲状腺のpartial volume effectを肥大した副甲状腺と誤診した症例が1例存在した．また嚢腫は，筋組織あるいは脂肪組織とは明らかに区別される造影剤による増強効果をうけないwater densityを有する小腫瘤影として描出されるというきわめて特徴的な所見を有したため，発見は容易であった（Fig. 2）.

今回著者らが対象にした副甲状腺々腫症例において，腫瘤は甲状腺裏面に接して存在し，，左葉より右葉に，上部より下部に多く発見された．しかしながら続発性過形成と異なり，異所性の発生は認められなかった．1例の嚢腫例では2個の嚢腫の壁から組織学的にoxyphilic cellが確認されており，腺腫の嚢胞性変性に対して，いわゆる真の嚢腫であった．本疾患は1905年Gorisの報告以来，欧米においては約70例，本邦においては10数例の報告をみるにすぎない非常に稀な疾患であった[12)13)].

続発性過形成例では，甲状腺の中に一部分もしくはほとんどが埋没していたものや，甲状腺から離れていたり，甲状腺の上前方にあったものも存在したが，それらは“正常の場所”に認められた過形成組織との間に，CT値やコントラスト増強程度に関して差が認められず，容易に検出し得た．

現在の高分解能全身用CT装置の出現をみるまでの術前の副甲状腺腫の局在診断法において，甲状腺静脈血サンプリングによる成績はWang[4]やEisenberg[5]らの報告では確診率はほぼ90%であるが，この方法の利点は局所でのホルモン分析を行うために小さい甲状腺腫と副甲状腺腺腫との鑑別が容易であることである．しかしながら欠点として，手技の繁雑さ，患者に対する侵襲の大きさがあげられる．甲状腺動脈造影法による正診率はEisenberg[5]の報告では77%であり，侵襲の大きさに比して満足すべき結果ではない．一方RIシン

チグラフィーや超音波による診断はその分解能が低いため，再現性に乏しい欠点を有する．X線CTによる正診率は従来の報告では30％～50％[9)10)]であり，しかも副甲状腺の局在診断に対するCT検査においては，経静脈的点滴造影法は無意味との報告もある[11)]．しかしながら，今回の著者らの成績では，造影前の55％の正診率が，造影後においては93％と上昇しており，この成績は静脈血サンプリングの成績に相応するものであって，著者らの点滴大量静注法は優れた方法であると考えられる．

一方，喉頭部は非常に動き易い器官であり，しかもそれに附着した微小な組織を対象とする検査であるため，画像上にアーチファクトが生じやすく，正確な診断のためには種々の細かい配慮および工夫が必要であった．すなわち，造影剤投与時に副腎皮質ホルモンの投与を行ったが，これにより造影剤による異和感，不快感等の軽い副作用によって誘発される患者の体動をあらかじめ防ぎ，前後のスキャンにおける各組織の位置関係の再現性を保つことができた．尿路系造影剤の静脈内投与の量と副作用との相関についてははっきりした定説はない．現在血管造影等においては60～80％の尿路系造影剤で体重（kg）×4（ないし5）mlを上限としていることが多い．腎機能との関係では腎機能が良ければ量と副作用は明らかな相関がないとする報告，また，量が多いと副作用も多いとする報告がある．今回の検討では原発性の症例は全て腎機能は正常，造影剤による副作用としては皮膚掻痒感がごく少数の例にのみ見られただけであった．続発性の症例に関しては腎機能は全て廃絶されており，腎への影響は考えなくてもよいものの造影剤量を減らして使用，掻痒感以外の，特に重篤な副作用を示したものは1例もなかった．また，患者の躯幹や頭頸部の固定は余りかたくなくゆるやかにした．特に頭部後屈はゆるく固定した．このことにより，患者の不安を取り除き，不安にもとづく体動を防ぐことができた．また症例によっては固定が無くとも患者によく説明することにより再現性ある撮影も可能であった．一方頭部後屈の姿勢をとり，ガントリーを傾斜させて輪状軟骨下縁に平行にする事により，患者の肩より発生するアーチファクトを防ぎ得た．この方法は下方の上縦隔像をより鮮明にし，喉頭の解剖学的構造を判りやすくするという利点をも有した．

点滴は内くるぶし部の大伏在静脈から行ったが，本方法は現在のCT装置の構造からここに点滴を確保することが手技上最も簡単であって，患者の動きを最小限にとどめることができ，また点滴の速度も調整しやすいという特長を有した．

今回の検討では，甲状腺のpartial volume effectを副甲状腺腺腫と誤診した1例が存在したが，これはretrospectiveな検討では診断可能であった．そのためには，附近の筋肉，血管等の解剖学的位置関係を熟知し，前後のスライス像を慎重に観察することが大切であると考えられた．しかしながら，retrospectiveに追求しても検出不能であった3腺の偽陰性症例が存在した．続発性過形成症例における異所性発生はすべて正しく診断されたが，これを検出するためにも，上縦隔まで十分にスキャンを行うことが肝要であった．甲状腺内埋没の過形成に関しては，一部分のみ埋れている場合は特徴的であり[14)]，発見は容易であった．しかしながら，病歴や臨床検査の情報あるいは，他の副甲状腺過形成のCT所見の存在なしに，甲状腺内に全部埋没した単独の小過形成を小甲状腺々腫と鑑別することは困難であると考えられた．しかしながら副甲状腺腺腫や過形成に対して著者らの考案した造影法を行い，その前後のCT像を詳細に検討すれば静脈血サンプリングに匹敵する良好な成績を得ることが可能であり，CTは副甲状腺腫瘍の検出に活用されるべき方法で術前の局在診断に有用な方法と考えられた．

また著者らは現在までに約4,000例において，大量造影剤によるコントラスト増強を行っているが，重篤な副作用は1例も経験していない．本方法は副甲状腺に限らず，他の頭頸部疾患に対しても使用可能であると考えられた．

総括ならびに結論

副甲状腺腺腫および過形成による副甲状腺機能亢進症21症例40腺に対して，単純および我々の開発した大量点滴静注法によるCTスキャンを施行

し，その局在診断能の成績を検討した結果次の様な結論を得た．

① 肥大した副甲状腺組織は単純スキャンでは筋肉と同じ軟部組織濃度として描出され，造影剤使用後のスキャンでは筋肉より有意に高く甲状腺よりも有意に低い濃度として描出された（嚢腫は造影後低濃度の特有の所見を示した）．造影剤使用前後のCT像を比較検討することにより，嚢腫，異所性及び甲状腺内埋没腫瘍を含めて40腺中37腺，93%の術前局在診断が可能であった．

② 異所性副甲状腺腫の診断に対しては，上縦隔までの慎重なスキャンが不可欠であった．

③ 大量造影剤使用は簡便かつ安全に行い得る方法であり，副甲状腺腺腫および過形成の診断に対し，日常使用可能であると考えられた．

④ 患者の不安をとり除くため，十分な説明，ゆるやかな固定等スキャン実施に当たって細かい配慮が必要であった．造影剤投与による副作用をさけるため，ステロイドの混入は有効であった．

最後に本研究に御協力いただきました京都第一赤十字病院泌尿器科の岩元則幸先生に深く感謝いたします．

文　献

1) Harrison: Principles of internal medicine. 10th Ed. Mcgraw-Hill Book Company, 1929—1943, 1981
2) Newton, T.H. and Eisenberg, E.: Angiography of parathyroid adenomas. Radiology, 86: 843—850, 1966
3) Doppman, J.L., Hammond, W.G. and Melson, G.L.: Staining of parathyroid adenomas by selective arteriography. Radiology, 92: 527—530, 1960
4) Wang, C.A., Reitz, R.E. and Pollard, J.J.: Localization of hyperfunctioning parathyroids. Amer. J. Surg., 119: 462, 1970
5) Eisenberg, H., Pallotta, J. and Sherwood, L.M.: Selective arteriography, venography and venous hormone assay in diagnosis and localization of parathyoid lesions. AM. J. med., 56: 810—820, 1974
6) Potchen, E.J., Watts, H.G. and Awwad, H.K.: Parathyroid scintiscanning. Radiol. Clin, N. America, 5: 267, 1967
7) Reading, C.C., Charboneau, J.W. and James, E. M.: High-resolution parathyroid sonography. A.J.R., 139: 539—546, 1982
8) Simeone, J.F., Mueller, P.R. and Ferruci, J.T.: High-resolution real-time sonography of th parathyroid. Radiology, 141: 745—751, 1981
9) Doppman, J.L., Brennan, M.F. and Koehler, J. O.: Computed tomography for parathyroid localization. J. Comput. Assisst. Tomogr., 1 (1): 30—36, 1977
10) Whitley, N.O., Bohlman, M, and Conner, T.B.: Computed tomography for localization of parathyroid adenomas. J. Comput. Assisst. Tomogr., 5 (6): 812—817, 1981
11) 光野重根，播岡敏男，栅田修二：High dose contrast enhancement CTによる膵癌診断に関する研究．日本医放会誌，43：1006—1014，1983
12) 石原裕章，東輝一朗，西園康文：上皮小体嚢腫の1例．外科，42(8)：876—879，1980
13) Clark, O.H.: Parathyroid cysts. Am. J. Surgery, 135: 395—402, 1978
14) Wolverson, M.K., Sundaram, M. and Eddelston, B.: Diagnosis of parathyroid adenoma by Computed tomography. J. Comput. Assisst. Tomogr., 5 (6): 818—821, 1981