Osaka University Knowledge Archive

Title	一過性肺浸潤について
Author(s)	田中, 隆夫
Citation	日本医学放射線学会雑誌. 1957, 17(2), p. 90-94
Version Type	VoR
URL	https://hdl.handle.net/11094/18583
rights	
Note	

Osaka University Knowledge Archive : OUKA

https://ir.library.osaka-u.ac.jp/

Osaka University

一過性肺浸潤について

東北大學醫學部放射線醫學教室(主任　古賀良彦教授)
仙臺鐵道病院
田　中　隆　夫

(昭和31年11月17日受付)

緒　言

一過性肺浸潤という名稱は Fassbender[1] が初めて用いたが，一過性に肺野に陰影を示す疾患としては，Löffler が記載した好酸球増多を伴い反復出現する一過性の豫後良好な肺浸潤[2] と，Virus による原發性異型肺炎がある．更に其他の Virus 肺炎，細菌による氣管支肺炎，氣管支擴張症に感染のおきた場合等がある．

最近では一過性肺野陰影の大部分は原發性異型肺炎と考えられている．これは米國陸軍肺炎委員會が1942年それまでの色々な名稱を總括して primary atypical pneumonia, etiology unknown と命名してから一般に廣く此の名稱が用いられ，現在では獨立疾患と考えられている．

症　例

強い咳嗽と時に發熱を伴つた感冒様症狀で始まり，胸部レントゲン寫眞では一見肺結核を疑わせるが2・3週間の經過で臨床症狀もレントゲン寫眞所見も輕快した一過性肺浸潤を最近2年間に21例經驗した．

男子13例女子8例で壯年に多いが，小兒にも見られた．季節的には1年を通じて散發したが夏にやや多かつた．

臨床症狀は咳嗽・喀痰で始まり，次第に咳嗽が強くなり發熱を伴うこともある．21例中16例は頑固な咳嗽を訴え，6例に39.0°C以上の發熱を認め，3例が胸痛を訴えた．

胸部レントゲン寫眞上陰影は

1)　肺門部に始まり肺門陰影が増加し，周圍に浸潤が増強し，ついで外側下方周邊に放射狀に扇型又はくさび型に擴り，陰影の性狀は粗な斑狀を呈した．

2)　限局性肺炎の型をとり，陰影の性狀は軟かく均等性瀰漫性，境界不鮮明で陰影を透して血管影を見透し得る場合もあつた．

陰影發見の時期によつて形と性狀は左右されるが吸收時には樹枝狀を呈した．21例中1)に屬するもの12例，2)に屬するもの7例，葉間肋膜炎と考えられるもの2例で，内1例は前額位撮影で確められた．

陰影の部位は21例中9例は下肺野8例は中肺野4例は上肺野であつた．

陰影消失までの期間は21例中13例（62%）は3週間以内であつた．

赤血球寒冷凝集反應は21例中16例についてしらべた．凝集價 128倍以上を示したものは11例（69%）であつた．

連鎖狀球菌MGによる凝集反應は3例についてしらべたが，凝集價20倍を示したものが1例，10倍を示したものが2例であつた．

白血球數は21例中10例についてみると，略ゞ正常範圍内であつた．好酸球増多を示したものが2例あつた．

赤血球沈降速度は21例中12例（57%）は1時間値50mm以上で高度の促進を示した．又寒冷凝集價128倍以上を示した11例中7例（64%）は1時間値50mm以上で高度の促進を示した．

考　按

一過性に肺野に陰影を示す主な疾患としては原發性異型肺炎が多いとされている．

原發性異型肺炎は性別にみると男性に多いといわれているが此等の症例群に於ても矢張り男性に多くみられた．年齢別にみると，我が國の報告は小兒科方面[4] から多數出ているが，最近では成人

第1圖 第2例(1) Y.T. 25歳女, Agg512倍

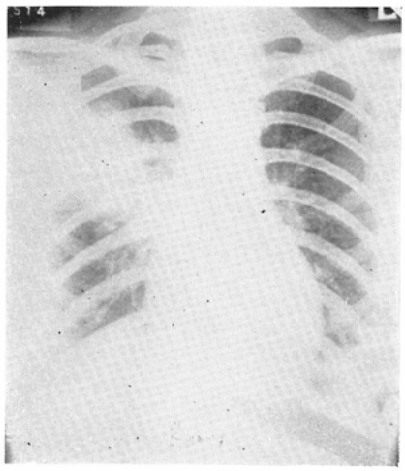

第2圖 第2例 (2) 8日後

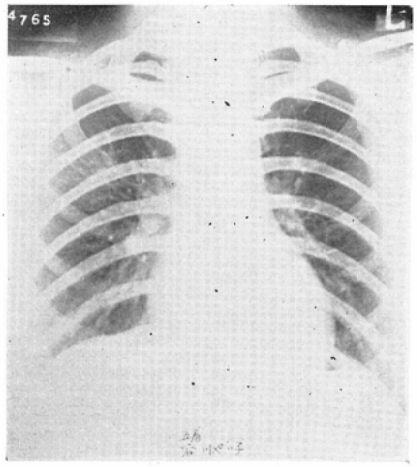

第3圖 第18例(1) Y.C. 34歳女, Agg 128倍

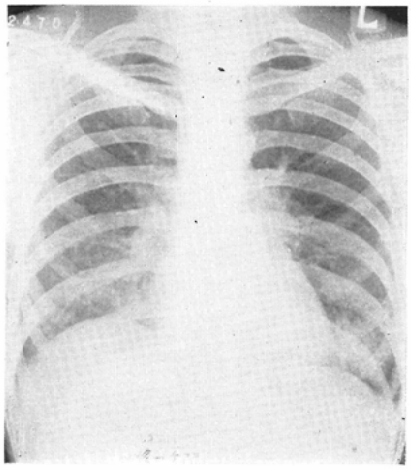

第4圖 第18例 (2) 15日後

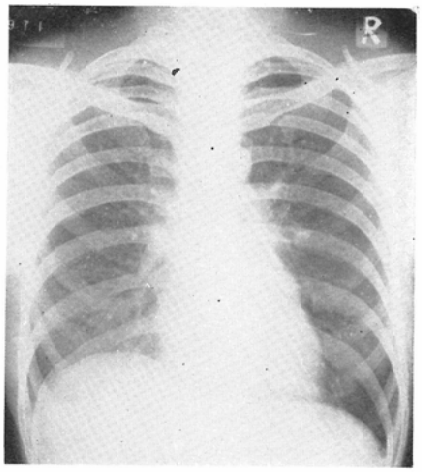

第5圖 第16例(1) T.Y. 33歳男, 葉間肋膜炎

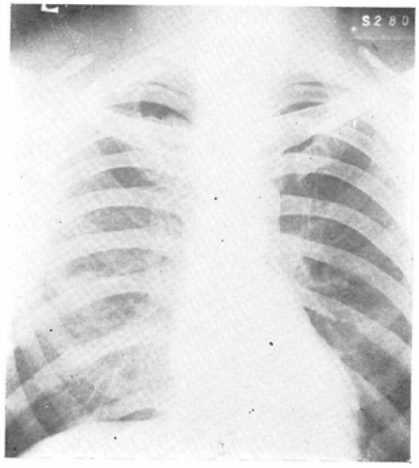

第6圖 第16例(2)

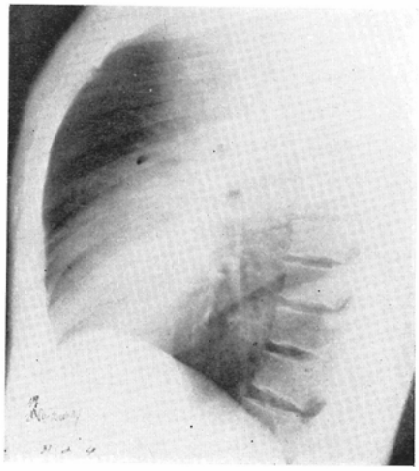

第7圖　第16例（3）38日後

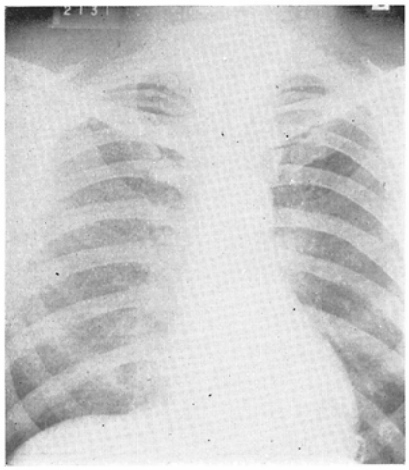

第8圖　第20例(1)O.C. 35歳女，Agg 16倍

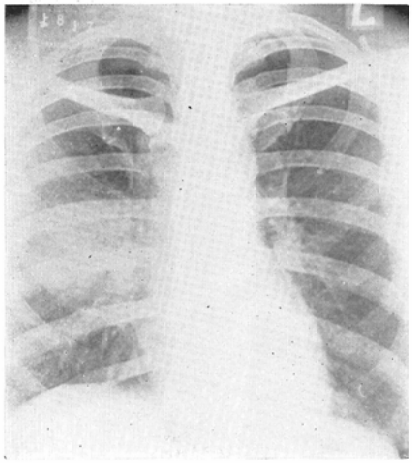

第9圖　第20例（2）12日後

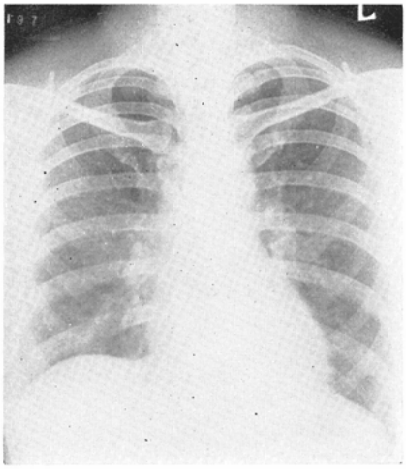

第10圖　肺結核例

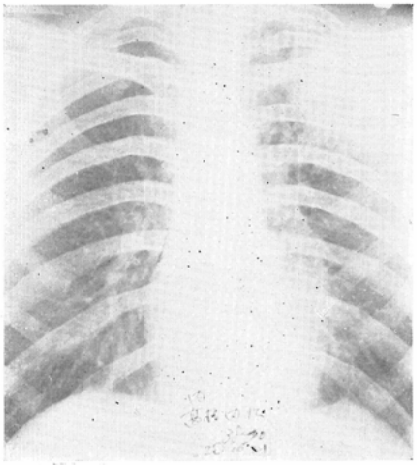

にも多く認められている．

季節的には年間を通じて散發的な發生は絶えることがないけれども，秋から春にかけて多いとする意見が強い．然し夏期の流行を報ずるものもある．[3] 本症例群では夏期8名冬期6名を示し，春期秋期よりも多かつた．

胸部レントゲン寫眞所見は先ず肺門部陰影の増強に始まり，次いで放射狀に扇型又はくさび型にひろがる瀰漫性の陰影を呈することが多いといわれる．Jamison[5] は 300例を1)中央基部の氣管支周圍浸潤型37%2)肺炎性硬變を示す融合型63%と述べているが，陰影の性狀についての記載はきわめて多く，恐らく肺病變の進展，吸收の過程の如何なる時期をレントゲン寫眞像に捉えるかによつて差異が出て来るものと考えられる．陰影出現の部位は Jamison[5] によれば右下方33.1%左下方40.0%兩下方 3.3%と左右の下野に多いというが，本症例群では下肺野43%，中肺野38%，上肺野19%を示し，下肺野以外にも相當陰影の出現を認めた．陰影の持續期間は1～3週間であるといわれるが本症例群では3週間以内に62%が消失した．

第1表 症例

氏名	年令	性	所見	持続	寒凝	MG	白血球	好酸球	赤沈	結核菌	ツ反	咳嗽	發熱
1. Y.T.	24	男		9	256		8200	22%	22	−	+	+	
2. Y.T.	25	女		8	512		6000	20%	18	−	+	+	
3. K.K.	30	女		21	512		8000	5%	10	+	+	+	+
4. M.Y.	24	男		6			6200		90		+	+	+
5. C.S.	23	女		39					12	−	+	−	+
6. O.S.	26	男		25	64		5500	3%	28	−	+	−	
7. S.K.	13	女		17	8				22		+	+	
8. Y.S.	23	男		10	32		7400	6%	77	−	+	+	
9. S.M.	28	男		69	256		5600	4%	53	−	−	+	
10. Y.Y.	54	男		30	256		8800	2%	70	−	+	+	+
11. T.T.	36	男		12	512		5400		77	−	−	+	
12. O.M.	24	男		21					17		+	−	
13. O.Y.	13	男		15	512				18			+	
14. I.T.	19	男		8	256	20			58		−	+	
15. I.G.	31	男		20	32	10			58		+	+	
16. T.K.	34	男		38					15	−	−	−	
17. T.Y.	33	女		38					90			+	+
18. Y.C.	34	女		15	128		7000	2%	65	−	+	+	
19. S.A.	18	男		22	128	10			58		+	+	+
20. O.C.	35	女		12	16				85		+	+	
21. Y.S.	29	女		22	256				50		−	+	

Peterson[7] 等によつて發見されて以来原發性異型肺炎の際には赤血球寒冷凝集價が上昇することが認められている．患者の血液採取後直ちに37.0℃の孵卵器内で血清分離を行い生理的食鹽水で倍數稀釋して 0.2%洗滌赤血球浮游液を滴下し，0～4℃に24時間保存してから肉眼で判定した．赤血球浮游液の濃度については議論があつて意見は必ずしも一致していない．本反應の陽性の限界については種々の報告[3)8)9)]があるが，128倍以上を陽性とするものが多い．Horsfall[10] は 800 例以上の異型肺炎について57%陽性と報告しているが，本症例群では赤血球寒冷凝集反應を行つた16例中11例（69%）が凝集價 128倍以上の陽性を示した．

インフルエンザ A′ は一過性肺野陰影を示し時に赤血球寒冷凝集價の上昇を伴うことがあるといわれるが，本症例群では Hirst 試驗を行わなかつたので否定は出来ない．

Thomas[11] 以来連鎖狀球菌MG凝集反應が原發性異型肺炎の診斷に用いられている．凝集素は發病後4～5週で上昇最高値に達するといわれ，その陽性限界は20倍以上をとるものが多い．[12)13)] 本症例群では凝集價20倍を示したものが1例であつた．

白血球數は多くの報告では略ゝ正常範圍とされ，時に輕度の減少又は増多を示すこともあるといわれている．本症例群では略ゝ正常範圍であつた．好酸球の増加を伴うことがあることが報告されている．[3)14)] 血液像を檢査した8例中2例に好酸球の増多を認めた．中1例は赤血球寒冷凝集價が 256倍であつたが十二指腸蟲症を合併していたので驅蟲を行つたところ陰影の消失に伴つて22%を示した好酸球は正常値となつた．他の1例は寒冷凝集價 512倍を示し好酸球20%であつたが，Löffler の一過性肺浸潤と考えるよりは原發性異型肺炎で好酸球増多を伴つたものと考えられる．

赤血球沈降速度は概ね促進するといわれている[3)]．本症例群では寒冷凝集價 128倍以上を示した11例中7例（64%）が1時間値50mm以上の高度の促進を示した．

結　論

21の症例は經過が一過性であつたこと，陰影の範圍にくらべて結核菌が培養檢査で證明されたものは1例のみであつたこと，赤血球寒冷凝集價 128倍以上を示したものが11例あつたこと等から綜合して此等の一過性陰影は結核性ではなく，大部分は原發性異型肺炎であつたと考えらいる．葉間肋膜炎と考えられるものが2例あつた．

本症例群の中には最初の胸部レントゲン寫眞所見から肺結核と考えられ化學療法を開始したが，2～3週間後のレントゲン寫眞の結果陰影は一過性であつたことを認められたものがあつた．胸部レントゲン寫眞の診斷に當つては，一過性に經過して豫後良好な原發性異型肺炎の存在を考える必要があると思う．

文　献

1) Fassbender: Zeitschr. f. Tuberk., 1926, **44**, 35, —2) Löffler: Beitr. z. Klin. d. Tuberk., 1932, **79**, 368, —3) 北本: 最新醫學, 昭28, **9**, 64. —4) 藤井, 中村: 兒科診療, 昭24, **12**, 193. 257. —5) Jamisson: Radiology, 1945, **45**, 15. —6) 駒野他: 結核研究の進歩, 昭和29, 8號, 1 —7) Peterson et al: Science, 1943, **97**, 167.

—8) 南浦: 小兒科診療, 昭29, **17**, 249. —9) 新津, 小松田: 抗酸菌病研究雜誌, 昭30, **11**, 96. —10) Horsfall: Ann. Int. Med. 1947, **27**. 275.—11) Thomas et al: Science. 1943, **98**. 556. —12) 北本: 結核研究の進歩, 昭29, 8號, 28.—13) 操: 第14回日本醫學會總會特別講演. —14) 酒寄 遞信醫學: 昭31, **8**, 106.

21 Cases of Trausitory Pulmonary Infiltrations

By

Takao Tanaka

Radiological Department, Faculty of Medicine, Tohoku University

(Director: Prof. Y. Koga), Sendai Railway Hospital.

21 cases of trausitory pulmonary infiltrations were not tuberculous but suspicious as primary atypical pneumonia, etiology unknown, by the course of radiograph and the cold hemagglutination test.

Pathological shadows of 13 cases (62%) faded out within 3 weeks.

11 cases (67%) from 16 cases, who were undergone the cold hemagglutination test, showed positive reaction (reaction title over 128 times).